

Прогнозирование величины мезиодистального размера непрорезавшихся клыков и премоляров на основании данных конусно-лучевой компьютерной томографии

ТОКАРЕВИЧ И.В.,
д-р мед. наук, профессор,
зав. кафедрой ортодонтии
БГМУ

РУБЛЕВСКИЙ Д.В.,
аспирант кафедры
ортодонтии БГМУ.

САВРАСОВА И.А.,
канд. мед. наук, доцент
кафедры лучевой
диагностики и лучевой
терапии, г. Минск

**PREDICTION OF THE
MESIODISTAL SIZE
OF UNERUPTED CANINES
AND PREMOLARS ON BASIS
OF CONE-BEAM COMPUTER
TOMOGRAPHY SCANS**

I. Tokarevich, D. Rublevsky,
N. Savrasova

The aim of present research was to test the accuracy of measuring and predicting the mesiodistal size of unerupted canines and premolars using cone-beam computer tomography scans in patients of mixed dentition.

Keywords: prediction, mesiodistal size, cone-beam computer tomography.

Рост распространенности тесного положения постоянных нижних резцов (ТППНР), осложненного кариозным разрушением и преждевременной потерей молочных зубов, у детей в период смешанного прикуса обуславливает актуальность раннего ортодонтического лечения пациентов с такими нарушениями [1, 4]. По данным исследователей [15, 20, 22], возможности устранения ТППНР в период постоянного прикуса значительно ограничены, а результаты лечения зачастую нестабильны. Точная диагностика и рациональное планирование лечения ТППНР задолго до периода сформированного постоянного прикуса позволит врачу-ортодонту соответствовать требованиям пациентов и достичь предсказуемого результата.

Получение объективной информации о степени несоответствия величины имеющегося в альвеолярном отрезке пространства и величины мезиодистального размера (МДР) постоянных зубов до их прорезывания является ключевым фактором при обосновании выбора стратегии раннего ортодонтического лечения: динамическое наблюдение; контроль пространства; управление пространством; увеличение периметра зубного ряда; последовательное удаление зубов по Хотцу и др. [9].

Наиболее рациональным периодом для начала раннего ортодонтического лечения ТППНР является период смешанного прикуса, до смены временных клыков и моляров [17].

Основной задачей в рамках анализа выраженности прогнозируемого дефицита места для размещения постоянных зубов в данный период формирования зубочелюстной системы является определение точных значений величины МДР непрорезавшихся постоянных клыков и премоляров.

В настоящее время известны 3 варианта прогнозирования величины МДР непрорезавшихся клыков и премоляров в период смешанного прикуса: использование табличных данных о средних значениях МДР этих зубов [14, 23]; применение регрессионных уравнений, базирующихся на взаимосвязи размеров непрорезавшихся зубов с размерами постоянных [9, 10, 26], и временных зубов [13], присутствующих в зубном ряду; измерение МДР непрорезавшихся зубов на прицельных дентальных рентгенограммах [25]. Ряд исследователей [18, 19] предлагает осуществлять прогнозирование МДР непрорезавшихся зубов путем анализа информации, получаемой при изучении их плоскостных рентгеновских изображений в комбинации с использованием регрессионных уравнений.

Каждая из упомянутых групп методов имеет ряд недостатков, основным из которых является неточность получаемых результатов, что обусловлено следующими факторами:

- отсутствие учета индивидуальных особенностей анатомии зубов при ориентации на данные о средней табличной величине их МДР;
- отсутствие универсального ха-

- характера применяемых регрессионных уравнений вследствие наличия половых, расовых и этнических различий в размерах и анатомии зубов;
- невозможность прогноза МДР непрорезавшихся зубов на основании регрессионного уравнения в случае отсутствия ключевых зубов (на основании размеров которых производится прогнозирование);
- невозможность определения конкретной величины значения МДР отдельных непрорезавшихся зубов при использовании регрессионных уравнений;
- искажение истинных МДР зубов, величина которого варьируется в зависимости от вида и области рентгенографического исследования;
- невозможность измерения МДР в области анатомического экватора на плоскостных рентгеновских снимках при наличии поворота и наклона изучаемых зубов.

При изучении точности методов, базирующихся на регрессионных уравнениях (Nance, Tanaka-Johnson, Moyers), и комбинированного метода Nixon-Oldfather (Gardner, 1979) [16] отметил, что полученные им прогнозируемые значения величины МДР непрорезавшихся клыка и премоляров были завышены либо занижены по отношению к истинным величинам. Таким образом, необходимость в применении нового метода, лишенного недостатков ныне существующих методов прогнозирования величины МДР непрорезавшихся зубов в период смешанного прикуса, является очевидной.

Развитие лучевых методов исследования позволило использовать данные конусно-лучевой компьютерной томографии (КЛКТ) в ортодонтической практике в целях повышения качества диагностики нарушений формирования зубочелюстной системы. Основными преимуществами КЛКТ, отличающими ее от традиционных методов рентгендиагностики являются:

- возможность качественной трехмерной визуализации изучаемого объекта/структуры [2];
 - возможность проведения угловых и линейных измерений без искажений реальной величины их значений [24];
 - снижение суммарной лучевой нагрузки на пациента с получением максимального количества диагностической информации [6].
- Точность и достоверность величин линейных измерений, получаемых при изучении конусно-лучевых томограмм, освещена в ряде публикаций [11, 12]. В то же время, эффективность прогнозирования МДР непрорезавшихся зубов у детей в период смены зубов с помощью данного метода ранее не изучена.

Цель исследования. Изучить эффективность прогнозирования МДР непрорезавшихся зубов у детей в период смешанного прикуса на основании данных КЛКТ.

Материалы и методы. Проведено рентгенологическое обследование 7 детей в возрасте 8–14 лет на дентальных конусно-лучевых томографах SkyView

(My Ray) и CB 500 (Gendex powered by iCat). Показаниями для проведения обследования были анэруссия, дистопия либо транспозиция зачатков постоянных зубов, наличие хронического периодонтита нескольких временных зубов и др. (рис. 1, 2). Показания к исследованию детей определены в соответствии с общепринятыми рекомендациями [6, 7].

Выбор объема области исследования и длительности сканирования проводили с учетом локализации нарушения и минимизации эффективной дозы облучения. Значение толщины среза устанавливали на уровне 0,3 мм и сохраняли неизменным с целью максимальной нивелировки различий в качестве получаемого изображения. Величина эффективной дозы находилась в рамках нормативов, установленных санитарными нормами РБ [3, 8] и варьировала в пределах 20–40 мкЗв. По данным (Lublow, 2008) [21] и с учетом информации последней редакции рекомендаций Международной Комиссии по Радиологической защите (ICRP 2007) [27], такой диапазон эффективной дозы соответствует величине лучевой нагрузки, получаемой пациентом при выполнении 1–2 цифровых ортопантомограмм или 1 пленочной ортопантомограммы.

Предложенный способ прогнозирования МДР непрорезавшихся постоянных клыков и премоляров у детей в период смешанного прикуса (удостоверение на рационализаторское предложение №10 29.11.2011; заявка на изобретение №А 20111783 от 21.12.11) реализуется посредством обработки цифровой информации, полученной после проведения КЛКТ. Анализ информации проводили с помощью программы визуализации трехмерных изображений In Vivo Dental 5.1 (Anatome, California) в двух режимах.

В режиме изображения срезов (рис. 3, 1) при помощи вращения их плоскостей и под контролем трехмерного изображения (3) проводили ориентацию изображения изучаемого зуба таким образом, чтобы плоскость среза была перпендикулярна его окклюзионной поверхности (2).

Далее производили выбор наиболее отдаленных в мезиодистальном направлении точек поверхности эмали (рис. 4) на основании данных о величине плотности визуализируемых тканей Haunsfield (6), при этом учитывая, что плотность эмали варьирует в диапазоне 2100–4000 единиц Haunsfield (HU), а толщина ее у клыков и премоляров максимальна в области экватора. Затем расстояние между указанными точками измеряют с помощью виртуального измерительного прибора (4) (distance measurement) и производят сохранение информации о полученных измерениях (5).

В режиме трехмерной реконструкции (рис. 5, 8) с использованием опций изображения костной ткани (bone) (10) и изображения тканей зуба (teeth) (11) с помощью виртуального инструмента (freehand

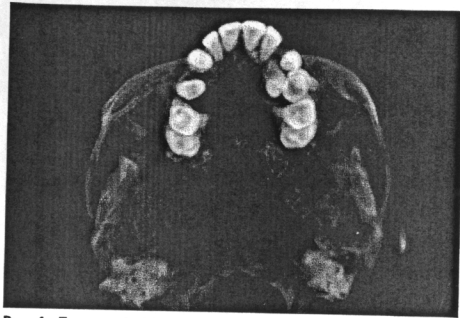


Рис. 1. Пациент А. 10 лет. КЛКТ (аксиальная проекция). Адентия 1.3; транспозиция зубов 2.3–2.4; дистопия и анэрубция зуба 2.4

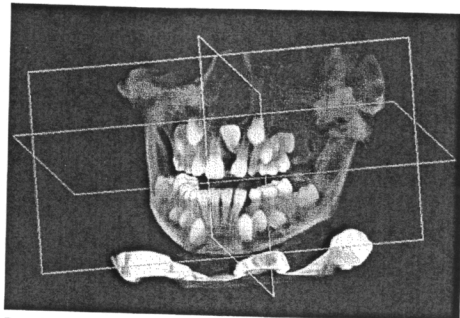


Рис. 2. Пациентка Г. 7 лет. КЛКТ. Анэрубция, дистопия зуба 2.1

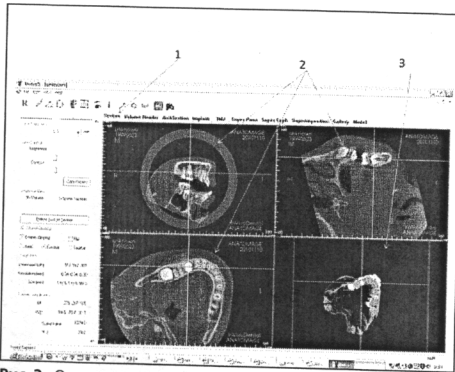


Рис. 3. Окно режима изображения срезов. Пояснение нумерации в тексте

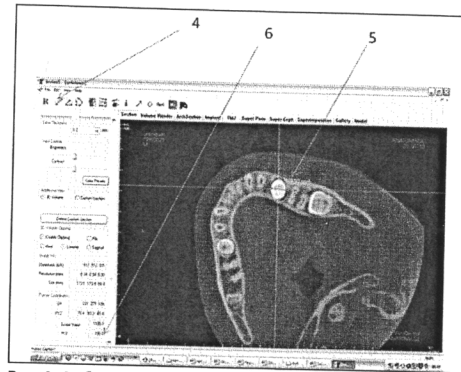


Рис. 4. Выбор точек при измерении МДР зуба 35. Пояснение нумерации в тексте

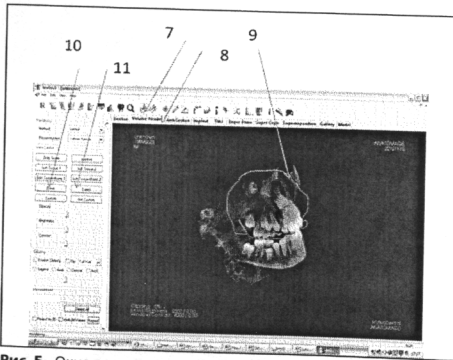


Рис. 5. Окно режима трехмерной реконструкции. Пояснения нумерации в тексте

sculpture) (7) проводят предварительное удаление из поля зрения структур, затрудняющих качественную визуализацию зуба (9) (например, костной ткани). Затем при помощи виртуального измерительного прибора (distance measurement) измеряют величину МДР изучаемого зуба с учетом наличия и выраженности его поворота и наклона.

Прогнозируемые величины МДР непрорезавшихся зубов сравнивали с фактическими величинами, которые получали при измерении зубов (после их прорезывания) на гипсовых моделях зубных рядов или при непосредственном измерении коронок зубов в случае их удаления. Измерения проводили электронным штангенциркулем с заточенными измерительными щечками (точность измерений 0,01 мм). С учетом данных Терновой С.К. (2010) [5] о завершении формирования эмали коронок постоянных клыков и премоляров к возрасту 7 лет, трехмерные размеры коронок зачатков указанных зубов у всех обследованных приняты за неизменную величину.

Определено распределение показателей полученных величин; наличие достоверных различий величины прогнозируемых и фактических показателей; точность и коэффициент правдоподобия прогнозирования в каждом из режимов анализа. Вычислен коэффициент корреляции фактической величины МДР изученных зубов и прогнозируемой величины данного показателя. Статистическая обработка результатов проведена в программе Statistica 6.0.

РЕЗУЛЬТАТЫ ИССЛЕДОВАНИЯ

Проведено измерение МДР 13 зубов. Значения прогнозируемых величин МДР, полученные в различных режимах анализа, а также фактическая величина МДР изученных зубов представлены в (таблице).

Достоверных различий между прогнозируемыми и фактическими величинами показателя МДР изученных зубов не выявлено. Определено отклонение прогнозируемых величин МДР измеренных зубов от медианы и квартильного уровня соответствующих фактических величин. Установлено, что точность прогнозирования величины показателя МДР зубов в каждом из режимов анализа составила более 80% (80,3%). Коэффициент корреляции фактической величины МДР изученных зубов и прогнозируемой величины данного показателя, которая была получена при проведении измерений в режиме изображения срезов; режиме трехмерной реконструкции; на основании вычисления средней суммы величин измерений в двух режимах анализа составил $\rho=0,9$, $\rho=0,7$ и $\rho=0,85$ соответственно. Коэффициент правдоподобия для прогнозируемых величин, полученных в режиме изображения срезов, был наивысшим и составил 1,2 что характеризует данный метод, как метод с лучшим прогностическим результатом.

ВЫВОДЫ

- Метод прогнозирования МДР непрорезавшихся постоянных клыков и премоляров у детей в период смешанного прикуса на основании данных КЛКТ эффективен и позволяет исключить недостатки ранее предложенных методов.
- Наиболее точным способом прогнозирования МДР непрорезавшихся зубов в период их смены на основании данных КЛКТ является способ анализа конусно-лучевых компьютерных томограмм в режиме изображения срезов.

ЛИТЕРАТУРА

1. Киплева Л.В. Преждевременное удаление временных моляров у детей в смешанном прикусе, как фактор возникновения зубочелюстных аномалий. Профилактика и ранняя коррекция: Автореф. на соискание ученой степени к.м.н. по специальности 14.01.14 стоматология. — Минск, 2006.
2. Лендегальц Ж.А., Картон Е.А., Ваганов З.И. // Ортодонтия. — 2010. — 4 (52). — С. 7–9.
3. Постановление Главного государственного санитарного врача РФ от 22 февраля 2002 г. № 6 «Об утверждении Санитарных правил и норм 2.6.1.8-8-2002» Основные санитарные правила обеспечения радиационной безопасности (ОСП-2002) по состоянию на 5.12.2007.
4. Тагвиши Ф. Ортодонтическое лечение пациентов с ранней потерей временных зубов в смешанном прикусе: Автореф. дис. ... на соискание ученой степени канд. мед. наук. 14.00.21 стоматология. — М., 2001.
5. Тернова С.К., Васильев А.Ю. Лучевая диагностика в стоматологии. «ЭКОТАР-Медиа». — М., 2010. — С. 248.
6. Чибисова М.А. // Дентал Юг. — 2010. — №4. — С. 40–45.
7. Чибисова М.А. // Стоматологический журнал. — 2009. — №3. — С. 269–272.
8. Чиж Г.В., Полойко Г.В. Стандарты рентгенографических исследований детей (инструкция по применению) // Министерство здравоохранения РБ. — 2003. — № 108–0903.
9. Aneel K.B., Mussabar F. // Amer. J. Orthod. Dentofac. Orthop. — 2011. — V. 140. — P. 626–632.
10. Bachmann S. Prediction of space requirements in the support zones using multiple regression equations // Fortschr. Kieferorthop. — 1986. 47:79–86.
11. Baumgaertel S. et al. Reliability and accuracy of cone-beam computed tomography dental measurements // Amer. J. Orthod. Dentofac. Orthop. — 2009. — 136. — P. 19–25.
12. Berco M. et al. // Amer. J. Orthod. Dentofac. Orthop. — 2009. — 136. — P. 11–9.
13. Bishara S., Jacobsen R.J. // Amer. J. Orthod. Dentofacial Orthop. — 1998. — V. 114. — P. 573–576.
14. Black G.V. Descriptive anatomy of the human teeth ed. 5 Philadelphia 1902 SS White Dental Manufacturing.
15. Furstman L., Bernick S., Alderich D. // Amer. J. Orthod. — 1971. — V. 59. — P. 600–608.
16. Gardner R.B. // Amer. J. Orthod. — 1979. — 75. — P. 387–98.
17. Gianelly A. // Amer. J. Orthod. Dentofac. Orthop. — 1995. — Sep. — P. 379–383.
18. Herren P., Reisfeld S. // SSO Schweiz Monatsschr Zahnheilkd. — 1970. — 80. — P. 480–98.
19. Hixon E.H., Oldfather R.E. // Angle Orthod. — 1958. — 50. — P. 109–117.
20. Little R., Riedle R. // Amer. J. Orthod. Dentofac. Orthop. — 1990. — V. 97. — P. 393–404.
21. Lublow J.B., Davies-Lublow L.E., White S.C. // JADA. — 2008. — V. 139. — P. 1237–1243.
22. Mc Reynolds, Little R. // Angle orthod. — 1991. — V. 61. — P. 133–138.
23. Pancherz H., Schaffer C. // J. Orofac. Orthop. — 1999. — V. 60. — P. 227–235.
24. Stratemann S.A. et al. // Dentomaxillofac. Radiol. — 2008. — V. 37. — P. 80–93.
25. Suzuki S., Ishii H. // Nippon Kyosei Shika Gakkai Zassi. — 1976. — V. 35. — P. 122–129.
26. Tanaka M.M., Johnston L.E. // J. Amer. Dent. Assoc. 1974; 88:798–801.
27. Valentine J. The 2007 Recommendations of the International Commission on Radiological Protection. Oxford, England: Elsevier, 2007.

Поступила 07.02.2012.

Параметр	Прогнозируемые значения			Фактическое значение
	режим изображения срезов	режим трехмерной реконструкции	средняя сумма показателей двух режимов	
МДР коронок изученных зубов М е (25%; 75%), мм	7,12(6,39;7,44)	6,75(6,41;6,95)	7,05(6,4;7,15)	7,20(6,38;7,23)