

# МЕДИЦИНСКИЙ ЖУРНАЛ

Научно-практический *рецензируемый* журнал

Свидетельство о регистрации №25 от 17.02.2009 г.

Издается с 2002 года

Выходит один раз в три месяца

№ 2 (40)/2012

Апрель — июнь



Подписные индексы: в каталоге «Белпочты» – 00665; в каталоге «Роспечати» – 18300

Адрес для писем:  
220006, г. Минск,  
ул. Ленинградская, 6, к.2  
Тел.: 328-58-92  
E-mail: Medjournal@tut.by

Издатель:  
ИООО «Красико-Принт»  
ЛИ №02330/0494499  
от 08.04.2009 г.  
220035, Беларусь,  
г. Минск, ул. Тимирязева,  
д. 65 б, пом. 142

Подписано в печать  
с готовых диапозитивов  
20.06.2012 г.

Бумага офсетная  
Гарнитура  
FranklinGothicBookC  
Печать офсетная  
Формат 60×84 1/8.  
Усл. печ. л. 18,6  
Тираж 850 экз.  
Заказ № 1893

Отпечатано  
в РУП «Издательство «БДП»  
Производство №1  
220010, г. Минск,  
ул. Мясникова, 37  
ЛП №02330/04941079  
от 03.04.2009 г.

© Белорусский  
государственный  
медицинский университет,  
2012

## Учредитель

Учреждение образования  
«Белорусский государственный медицинский университет»  
220116, г. Минск, пр-т Дзержинского, 83  
<http://www.bsmtu.by>

Главный редактор Т. Н. Войтович, д-р мед. наук, проф.

## Редакционная коллегия:

А. В. Сикорский (ректор БГМУ, председатель редколлегии)  
С. В. Жаворонок (первый проректор БГМУ, проф., Минск)  
Е. В. Барковский (д-р биол. наук, проф., Минск)  
Ф. И. Висмонт (д-р мед. наук, проф., Минск)  
П. В. Гарелик (д-р мед. наук, проф., Гродно)  
В. Н. Дейкало (д-р мед. наук, проф., Витебск)  
С. Д. Денисов (профессор, Минск)  
Ю. Е. Демидчик (д-р мед. наук, проф., Минск)  
С. Л. Кабак (д-р мед. наук, проф., Минск)  
И. А. Карпов (д-р мед. наук, проф., Минск)  
М. К. Кевра (д-р мед. наук, проф., Минск)  
А. И. Кубарко (д-р мед. наук, проф., Минск)  
О. К. Кулага (д-р мед. наук, проф., Минск)  
А. И. Лызииков (д-р мед. наук, проф., Гомель)  
Н. П. Митьковская (д-р мед. наук, проф., Минск)  
Л. Ф. Можейко (д-р мед. наук, проф., Минск)  
Н. Н. Пилипцевич (д-р мед. наук, проф., Минск)  
А. В. Прохоров (д-р мед. наук, проф., Минск)  
И. В. Рачковская (д-р биол. наук, проф., Минск)  
О. А. Скугаревский (д-р мед. наук, проф., Минск)  
Н. Ф. Сорока (д-р мед. наук, проф., Минск)  
А. В. Строчкий (д-р мед. наук, проф., Минск)  
А. В. Сукало (д-р мед. наук, проф., Минск)  
А. Д. Таганович (д-р мед. наук, проф., Минск)  
Т. Н. Терехова (д-р мед. наук, проф., секретарь редколлегии)  
С. И. Третьяк (д-р мед. наук, проф., Минск)  
А. С. Федулов (д-р мед. наук, проф., Минск)  
Г. Н. Чистенко (д-р мед. наук, проф., Минск)  
О. П. Чудаков (д-р мед. наук, проф., Минск)  
С. Н. Шнитко (д-р мед. наук, проф., Минск)

Редактор Л. И. Жук

## ХИРУРГИЧЕСКОЕ ЛЕЧЕНИЕ АВАСКУЛЯРНОГО НЕКРОЗА ПОЛУЛУННОЙ КОСТИ ЗАПЯСТЬЯ НА РАННИХ СТАДИЯХ ПАТОЛОГИЧЕСКОГО ПРОЦЕССА

УО «Белорусский государственный медицинский университет»,  
Городской клинический центр травматологии и ортопедии,  
УЗ «6-я городская клиническая больница», г. Минск

*Проведен анализ результатов хирургического лечения 11 пациентов с аваскулярным некрозом полулунной кости на ранних стадиях заболевания, находившихся в центре хирургии кисти Городского клинического центра травматологии и ортопедии 6-й клинической больницы г. Минска в период с 1996 по 2012 годы. Представлены внесуставные методы оперативных вмешательств, обеспечивающие сохранение формы полулунной кости и нормальных анатомических взаимоотношений в сочленениях запястья. Оценка отдаленных результатов в сроки от 4 месяцев до 6 лет проведена по методике клиники Mayo и опроснику DASH. Получены отличные и хорошие исходы лечения*

**Ключевые слова:** полулунная кость, запястье, аваскулярный некроз, хирургическое лечение, остеотомия, чрезкостный компрессионно-дистракционный остеосинтез.

**A. I. Volotovski**

### **SURGICAL TREATMENT OF AVASCULAR NECROSIS OF THE LUNATE BONE OF THE WRIST IN THE EARLY STAGE OF THE PATHOLOGIC PROCESS**

*We analyzed the results of surgical treatment of 11 patients with avascular necrosis of the lunate bone in the early stage of disease who were treated in the City Surgical Centre of Traumatology and Orthopedics of Minsk Clinic #6 in the years from 1996 to 2012. There were presented abarticular methods of surgical intervention which ensure the preservation of the lunate bone form and normal anatomical interrelations in the wrist articulations. Evaluation of the long-term results in the period from 4 months to 6 years was carried out according to the Mayo Clinic Score and DASH Score. We received excellent and good results of treatment.*

**Key words:** lunate bone, wrist, avascular necrosis, surgical treatment, osteotomy, transosseous compression-distraction osteosynthesis.

**А**васкулярный остеонекроз полулунной кости (болезнь Кинбека) – редкое и сложное для диагностики и лечения заболевание одной из важнейших в функциональном плане области верхней конечности – запястья. Впервые данное патологическое состояние было описано в 1910 г. австрийским радиологом Робертом Кинбеком (Kienbock) [10,13]. Заболевание встречается у пациентов в возрасте от 20 до 60 лет, но чаще его наблюдают в активном трудоспособном возрасте от 20 до 40 лет. Страдают преимущественно мужчины [1]. Чаще поражаются доминантные верхние конечности. Среди причин возникновения заболевания в большинстве случаев отмечают травму области запястья, падение с опорой на кисть или прямой удар в зону

локализации полулунной кости. В развитии болезни также могут играть определенную роль генетическая предрасположенность, гематологические заболевания, аутоиммунные состояния, т.е. патологические процессы, оказывающие отрицательное влияние на микроциркуляцию. Отмечено, что предрасполагающим к развитию болезни фактором также может быть минус-вариант локтевой кости [13]. К сожалению, выполнение рентгенологического обследования пациентам после травмы запястья до сих пор не является аксиомой лечебно-диагностического процесса. К тому же, достоверные данные при использовании стандартного рентгенологического метода можно получить только на поздних стадиях заболевания. Ранняя диагностика болезни Кинбе-

ка довольно сложна и требует применения более сложных методик лучевой диагностики (рентгеновская компьютерная томография, магнитно-резонансная томография). Наиболее точно диагноз на ранних стадиях болезни помогают установить радиоизотопная скинтиграфия и контрастная магнитно-резонансная томография [11].

Несмотря на более чем вековой исторический период накопления медицинских знаний о болезни Кинбека современные технические возможности медицины, проблема совершенствования методик диагностики и лечения этого заболевания, поиск оптимальных методик оказания специализированной помощи пациентам в Республике Беларусь сохранили свою актуальность. Расширение наших знаний и постепенное повышение степени доступности высоко технологичных методов обследования позволили создать условия для положительного сдвига в решении проблемы ранней диагностики болезни Кинбека, что в свою очередь предопределило необходимость в изменении подходов к ее хирургическому лечению.

#### Материал и методы

В Республиканском центре хирургии кисти учреждения здравоохранения «6-я городская клиническая больница» г. Минска за период с 1996 года по настоящее время специализированная травматолого-ортопедическая помощь при болезни Кинбека оказана 43 пациентам, что составило 8% в общей структуре внутрисуставных повреждений и заболеваний костей и связок запястья. Среди пациентов большинство были мужского пола – 30, женского пола – 13. Возраст обратившихся за помощью лиц составил от 18 до 53 лет (средний возраст – 31,4 года). Начальные стадии патологического процесса (I, II, IIIA по Lichtman) были диагностированы у 11 пациентов, при чем в одном случае на обеих верхних конечностях. У 32 человек были выявлены поздние стадии заболевания (IIIB – IV ст. по Lichtman). В подавляющем количестве случаев (41 пациент) была отмечена четкая анамнестическая связь начала болевого синдрома с предшествующей травмой кисти. В большинстве случаев диагноз аваскулярного некроза пациентам был установлен в центре хирургии кисти.

Клиническая картина у пациентов с ранними формами заболевания имела сходный характер. Основным симптомом была боль, неравномерной интенсивности, усиливающаяся на фоне физической нагрузки, в ряде случаев проявляющаяся и в ночное время. На фоне прогрессирующего болевого синдрома было отмечено снижение силы схвата кисти до 50% по сравнению со здоровой конечностью. Амплитуда движений в сочленениях запястья была в пределах физиологической нормы. Отсутствие выраженного ограничения движений кисти в запястье, по нашему мнению, и являлось причиной неправильной интерпретации жалоб и клинических симптомов у пациентов на начальных этапах оказания помощи. В диагностике использовали рентгенологический метод, выполняли сравнительные рентгенограммы в прямой и боковой проекции пораженного и здорового запястья. В начальных стадиях заболевания рентгенологическая картина у многих практически не отличалась от нормы. Обращало на себя внимание уплотнение костного вещества, начальные признаки кистозной перестройки. У 7-ми пациентов отмечено снижение индекса Стэля, не превышавшее 0,2. Дополнительно 5-ти пациентам была выполнена сравнительная рентгеновская компьютерная томография по разработанной методике [2]. У одной пациентки с подозрением на возникновение аваскулярного некроза на второй конечности была проведена магнитно-резонансная томография.

При ранних формах остеонекроза полулунной кости в

стадиях I-II-IIIА, без дегенеративных изменений суставного хряща и признаков коллапса запястья, мы придерживаемся органосохраняющего принципа, реализация которого направлена на создание условий для сохранения формы пораженной кости и предотвращения импрессии и фрагментации.

В 7-ми случаях применили методику лигаментотензии в аппарате Илизарова, при чем 2-м пациентам с целью уточнения диагноза в начале была проведена артроскопия запястья и артроскопическая туннелизация полулунной кости. Декомпрессию лучезапястного пространства и разгрузку полулунной кости в аппарате для внеочагового чрезкостного компрессионно-дистракционного остеосинтеза проводили по следующей методике. После обработки операционного поля проводили две пары спиц: на кисти через II, III и IV, V пястные кости (на уровне проксимальной трети); на предплечье через лучевую и локтевую кости (на границе средней и нижней трети). Спицы закрепляли в кольцах аппарата Илизарова, которые соединяли четырьмя металлическими штангами. В заключении стабилизировали все элементы аппарата. В течение 2-3 дней осуществляли динамическое наблюдение за конечностью. Далее начинали дистракцию с режимом 0,5 см в сутки. Лигаментотензию завершали после растяжения запястья на 1,0-1,5 см (Рис.1). Стабилизировали аппарат. Обездвиживание запястья в растянутом состоянии сохраняли в течение 8-10 недель. После чего демонтировали металлическую конструкцию и иммобилизовали верхнюю конечность гипсовой повязкой еще на 3-4 недели.

У 3-х пациенток в возрасте от 17 лет до 41 года при болезни Кинбека II-IIIА стадии по Lichtman с минус-вариантом локтевой кости, впервые в республике выполнена укорачивающая остеотомия лучевой кости, в том числе у одной пациентки на 2-х верхних конечностях. Разница между уровнями суставных поверхностей лучевой и локтевой костей составила от 3 до 4 мм. Методика оперативного вмешательства заключалась в следующем. Выполняли продольный хирургический ладонный доступ от ладонной поперечной складки запястья по ходу нижней трети предплечья длиной до 8 см. Послойно рассекали подкожную клетчатку, апоневроз, затем синовиальное влагалище сухожилия лучевого сгибателя кисти. После отведения сухожилия в локтевую сторону и рассечения квадратного пронатора обнажали лучевую кость. Остеотомию кости проводили осциллирующей пилой в поперечном направлении на уровне перехода диафиза в дистальный метаэпифиз. Во время пересечения кости резецировали сегмент лучевой кости толщиной 3 мм. После мобилизации фрагментов сопоставляли их и выполняли накостный остеосинтез металлической пластиной (Рис.2). Укорочение лучевой кости приводило к устранению минус-варианта локтевой кости, выравниванию положения суставных поверхностей костей предплечья, принимающих участие в образовании лучезапястного пространства. В послеоперационном периоде проводили иммобилизацию оперированной конечности тыльной гипсовой шиной от головок пястных костей до верхней трети предплечья. Обездвиживание конечности осуществляли в течение 3 месяцев от даты оперативного вмешательства. Продолжительность периода фиксации в первую очередь определялась необходимостью создания условий для перестройки костной ткани пораженной полулунной кости.

В раннем послеоперационном периоде назначали обезболивающие средства, антибиотики для профилактики гнойно-воспалительных осложнений, а также внутривенно лекарственные препараты, улучшающие трофику тканей, работу микроциркуляторного русла и стимулирующие кол-

## Оригинальные научные публикации

латеральное кровообращение (пентоксифилин, ксантинола никотинат).

В период обездвиживания в аппарате или иммобилизации в гипсовой повязке на амбулаторном этапе пациентам рекомендовали проведение курсов физиотерапевтического лечения симметрично на область запястья здоровой конечности, включающих процедуры, направленные на ускорение процесса костной перестройки, улучшение трофики и кровоснабжения полулунной кости (электрофорез кальция и фосфора, магнитотерапия, лазеротерапия и др.) [5].

Для оценки функционального состояния запястья и кисти использовали два способа. С одной стороны, проводили диагностические тесты по модифицированной оценочной шкале клиники Мауо, США [6]. Дополнительно, для оптимизации оценки отдаленных результатов лечения использовали вопросник DASH «Неспособностей верхних конечностей», разработанный в Институте работы и здоровья (Канада) совместно с Американской академией ортопедической хирургии, рекомендованный для ортопедов, занимающихся лечением патологии верхней конечности [9].

Статистическую обработку данных производили с использованием методов параметрической и непараметрической статистики. Для описания исследуемых параметров использовали среднее значение, ошибку среднего, медиану и интерквартильный размах. Для сравнения показателей использовали критерий Манна-Уитни. Статистически достоверными считались различия с уровнем статистической значимости  $p < 0,05$ .

### Результаты и обсуждение

У всех пациентов после применения методов лигаментотензии и укорачивающей остеотомии лучевой кости были получены благоприятные ближайшие результаты: отсутствие гнойно-воспалительных осложнений, первичное заживление послеоперационной раны после укорачивающей остеотомии, сращение остеотомированных отломков в течение 8-10 недель, появление костной перестройки в полулунной кости на фоне лигаментотензии.

Отдаленные результаты в сроки от 4-х месяцев до 6-ти лет оценены у 8 пациентов. Во всех случаях у пациентов было отмечено отсутствие прогрессирования деформации полулунной кости, исчезновение болевых ощущений в покое, увеличение амплитуды движений и силы кисти, сращение в зоне остеотомии лучевой кости (Рис.3,4).

Полученные данные оценки функциональной активности кисти и запястья до и после операции продемонстрировали перспективность применения внесуставных методик в хирургическом лечении ранних форм аваскулярного некроза полулунной кости (Табл.1).

По методике Мауо отличные результаты получены у 3

Таблица 1 – Показатели функциональной активности кисти в группе пациентов до и после лечения (n=8)

Показатели функциональной активности в сравнении	Амплитуда движений (°)	Сила кисти, (кгс)	% от силы здоровой кисти
Значения функциональных показателей до операции	60,5±5,8	17,4±2,6	53,3±5,7
Значения функциональных показателей после операции	97,4±7,9 $p < 0,002$	31,6±3,9 $p < 0,01$	96,9±3,0

Таблица 2 – Классификация аваскулярного некроза полулунной кости по Lichtman

I	При нормальном рентгенологическом изображении полулунной кости, выявление патологических изменений (склероз и образование кист кости) на МРТ и скитиграфии;
II	Рентгенографическое уплотнение кости без признаков коллапса
III A	Деформация кости без признаков коллапса запястья
III B	Статический коллапс запястья
IV	Выраженный остеолитический коллапс запястья

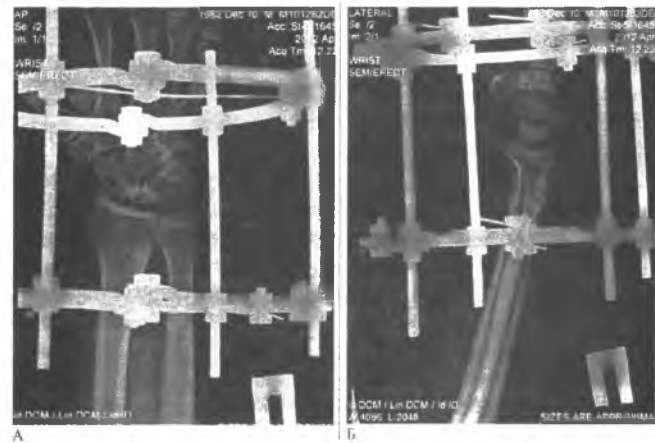


Рисунок 1. Рентгенограмма пациента Д. после завершения дистракции в аппарате для внеочагового компрессионно-дистракционного остеосинтеза из двух колец: А. Прямая проекция; Б. Боковая проекция

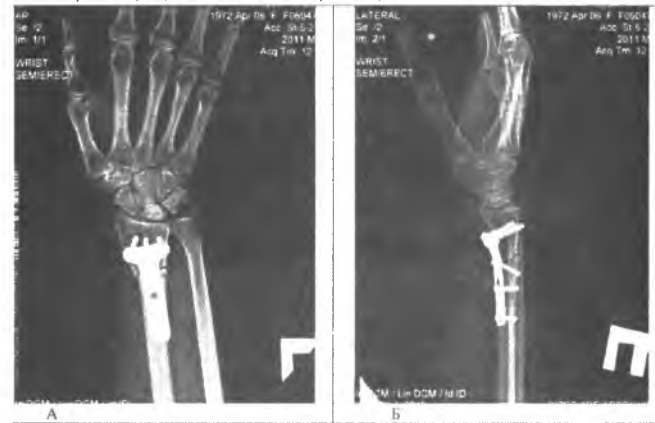

Рисунок 2. Рентгенограмма пациентки Т. после укорачивающей остеотомии лучевой кости и накостного остеосинтеза по поводу болезни Кинбека IIIA стадии: А. Прямая проекция; Б. Боковая проекция

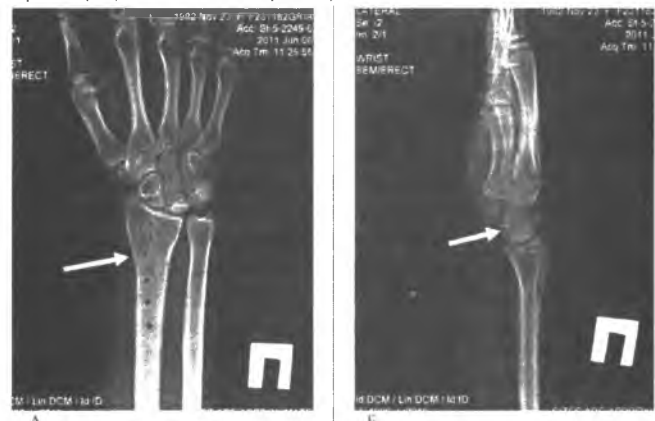

Рисунок 3. Рентгенограмма пациентки Г. через 6 месяцев после укорачивающей остеотомии лучевой кости и накостного остеосинтеза по поводу болезни Кинбека IIIA стадии, полная перестройка в зоне остеотомии, отсутствие признаков прогрессирования некроза полулунной кости (указаны стрелкой), пластина удалена: А. Прямая проекция; Б. Боковая проекция

пациентов, хорошие – в 5 случаях. Изучение исходов по опроснику DASH продемонстрировало отличные результаты в 5 случаях, хорошие у 3 человек. Среднее значение общего балла по шкале клиники Мауо у пациентов составило

88,1±2,8, по опроснику DASH – 8,6±1,8.

Аваскулярный некроз полулунной кости представляет собой полиэтиологическое заболевание. Выделяют механические и сосудистые факторы, влияющие на течение патологического процесса.

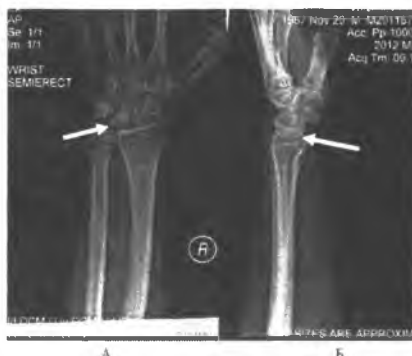К механическим внешним факторам, в первую очередь, относят повторяющееся травматическое воздействие, связанное с выполнением некоторых видов работ лицами физического труда, которое может приводить к «профессиональной лунатомалии». Патологическое воздействие на состояние полулунной кости при определенных обстоятельствах могут оказывать анатомические особенности лучезапястного сочленения. Еще в 1928 году Olle Hulthen впервые обратил внимание на связь между возникновением аваскулярного некроза и наличием у пациента минус-варианта локтевой кости. Учитывая положения Hulthen, результаты исследования Nakamura et al, D'Hooge et al, принято считать, что минус-вариант приводит к так называемому «эффекту щелкунчика», развивающегося из-за перегрузки лучевой части полулунной кости, в результате избыточного давления на нее локтевым краем дистального метаэпифиза лучевой кости во время нагрузки по оси 3 луча кисти [13].

Вместе с тем, в литературе можно найти результаты исследований, которые демонстрируют отсутствие четкой зависимости между минус-вариантом локтевой кости и развитием аваскулярного некроза (Chung et al) [7]. Но явные положительные результаты выравнивающих операций (укорачивающая остеотомия лучевой кости или удлиняющая остеотомия локтевой кости) являются основанием включения их в спектр мероприятий специализированной помощи на ранних этапах развития болезни.

Еще одним важным патогенетическим фактором в развитии остеонекроза является нарушение кровоснабжения кости. Выявлено несколько вариантов проникновения питающих сосудов в полулунную кость. В ряде случаев кость может иметь только ладонную или тыльную питающую артерию. Чаще, в 50% и более случаев, отмечают наличие обоих сосудов. Внешнее травматическое воздействие может стать причиной окклюзирующего повреждения питающего сосуда, приводящего к инфаркту костного вещества полулунной кости. Сохраняющаяся функциональная активность кисти на фоне нарушения кровоснабжения, в том числе и с сопутствующими механическими факторами, способствует дальнейшему прогрессированию патологического процесса.

Предложенная Lichtman et al в 1982 году классификация аваскулярного некроза полулунной кости сегодня остается базовой для оценки степени болезни (Табл.2) [12].

В диагностике определяющее значение имеют лучевые методы. Стандартное рентгенологическое исследование остается пока самым доступным для подавляющего количества пациентов, но оно не всегда позволяет подтвердить диагноз, даже на фоне исчерпывающей клинической картины. На ранней стадии болезни на рентгенограммах можно определить изменения структурного рисунка полулунной кости, тень ее становится более интенсивной по сравнению с тенью соседних костей запястья. Именно на этом этапе развития болезни первостепенное диагностическое значение имеют магнито-резонансная томография и рентгеновская компьютерная томография, а также трехфазная костная скintiграфия [2,13,14]. Методики дают возмож-



**Рисунок 4.** Рентгенограмма пациента В. через 15 месяцев после лигаментотензии по поводу болезни Кинбека II стадии, отсутствие признаков прогрессирования некроза полулунной кости (указана стрелкой): А. Прямая проекция; Б. Боковая проекция

ность клиницисту увидеть самые первые патологические изменения костной структуры и оценить степень нарушения кровообращения в кости.

При дальнейшем прогрессировании заболевания рентгенологически определяют деформацию, импрессию кости с постепенным снижением ее высоты, увеличением размера в саггитальной плоскости, неровности контуров, в центре — участки просветления. Нормальное анатомическое строение полулунной кости характеризует индекс Stahl (отношение высоты кости к ее поперечнику, в норме  $0,5 \pm 0,04$ ), который при проседании кости уменьшается. Нередко можно отметить сужение суставной щели и признаки вторичного остеoarтроза. Прогрессивное снижение высоты полулунной кости может приводить к нарушению взаимоотношений между костями проксимально-

го ряда запястья, увеличению значения ладьевидно-полулунного угла свыше  $60^\circ$  (в норме  $30-60^\circ$ ), уменьшению значения запястно-пястного коэффициента (в норме  $0,54 \pm 0,03$ ) и постепенному формированию адаптивного коллапса запястья [12].

Основным в лечении на аваскулярного некроза является хирургический метод. Консервативное лечение эффективно только в I стадии заболевания и заключается в иммобилизации конечности циркулярной гипсовой повязкой на срок до 3-х месяцев [1, 11]. Во II-IIIА стадиях применяют оперативные вмешательства, направленные на сохранение пораженной полулунной кости. Эти методики подразделяют на 2 категории: биомеханические и биологические операции.

К биомеханическим вмешательствам относят большой спектр как внесуставных, так и внутрисуставных методик. На ранних стадиях заболевания, когда форма полулунной кости практически не изменена, используют внесуставные методики, укорачивающую остеотомию лучевой кости и удлиняющую остеотомию локтевой кости при минус-варианте локтевой кости, клиновидную вальгизирующую остеотомию лучевой кости и лигаментотензию при одинаковом уровне расположения суставных поверхностей лучевой и локтевой костей [4,8,14]. Данные операции в итоге обеспечивают снижение нагрузки на полулунную кость, предотвращают развитие импрессионного перелома, возникновение и прогрессирование адаптивного коллапса запястья.

Биологические вмешательства направлены на восстановление кровоснабжения полулунной кости, что должно обеспечить полную перестройку ее некротизированных участков и восстановление функции пораженной кисти и запястья. В основе биологического подхода в лечении болезни Кинбека лежит использование костного трансплантата на питающей ножке [3,15]. Применяют различные варианты. Наиболее популярными источниками для костной аутопластики являются: крыло подвздошной кости с ветвью глубокой огибающей подвздошную кость артерии и сопровождающей веной, ладонная поверхность дистального метаэпифиза лучевой кости с использованием сосудистой мышечной ножки квадратного пронатора, тыльная поверхность дистального метаэпифиза лучевой кости, основание II пястной кости на питающей ножке из ветви лучевой артерии.

Выбирая в наших исследованиях использование в ранних стадиях аваскулярного некроза биомеханических операций, мы руководствовались следующими положениями:

## □ Оригинальные научные публикации

а) внесуставной характер применяемых методик; б) отсутствие дополнительной интраоперационной травмы во время забора трансплантата; в) отсутствие необходимости в использовании микрохирургического оборудования.

### Выводы

1. Аvascularный некроз полулунной кости в структуре внутрисуставной патологии запястья занимает далеко не последнее место. Учитывая особенности клинической картины, динамики патологического процесса, практически любая травма запястья должна рассматриваться врачом как потенциальная причина возможного развития остеонекроза.

2. Включение в диагностический современных процесс методик лучевой визуализации (РКТ, МРТ, сцинтиграфия) обеспечивает раннюю диагностику болезни Кинбека. На ранних стадиях заболевания целесообразно применять органосохраняющие хирургические вмешательства, из которых наиболее эффективны и патогенетически обоснованы внесуставные способы – лигментотензия в аппарате Илизарова и укорачивающая остеотомия лучевой кости.

3. Хирургическое лечение ранних форм аваскулярного некроза значительно расширяет возможности травматолога-ортопеда в обеспечении высокого уровня специализированной травматолого-ортопедической помощи, направленной на сохранение полулунной кости, в ряде случаев восстановление ее правильной формы, предотвращение развития и прогрессирования вторичного остеоартроза сочленений запястья.

### Литература

1. Ашкенази, А. И. Хирургия кистевого сустава / А.И. Ашкенази. – М.: Медицина. – 1990. – 352 с.  
2. Волотовский, А. И. Возможности рентгеновской компьютерной томографии в диагностике поврежденных костей и связок запястья / А. И.

Волотовский, Н. О. Михасевич // Медицинский журнал. – 2010. – №3. – С.57-60.

3. Гришин, И. Г. Метод лечения асептических некрозов полулунной кости, несросшихся переломов и ложных суставов ладьевидной кости / И. Г. Гришин, М. Г. Диваков // Ортопедия и травматология. – 1982.-№3.-С.37-41.

4. Кузьменко, В. В. Лечение асептического некроза полулунной кости кисти / В. В. Кузьменко, В. Ф. Коршунов, Д. А. Магдиев // Казанский медицинский журнал. – 1997. – №4. – С.269-270.

5. Обросов, А. Н. Справочник по физиотерапии / А. Н. Обросов. – М.: Медицина.-1976. – С.266-267.

6. *Capsulodesis* for the treatment of chronic scapholunate instability / S. L. Moran [et al.] // The Journal of Hand Surgery – 2007. – Vol.30A. – N1. – P.16-23.

7. Chung, K. C. Is negative ulnar variance a risk factor for Kienbock's disease? / K. C. Chung, M. S. Spilson, M. Y. Kim // Ann Plast Surg. – 2001. – Vol.47. – N.5. – P.494-499.

8. *Distraction* histiogenesis for treatment of Kienbock's disease: A 2-to 8-year follow-up / D.S.Meena [et al.] // Indian J Orthop. – 2009.-Vol.43.-P.189-193.

9. *Functional* and outcome evaluation of the hand and wrist / F.A. Schuind [et al.] // Hand Clinics. – 2003. – Vol. 19. – №3. – P. 361-369

10. *Irisarri*, C. Aetiology of Kienbock's Disease / C. Irisarri // The Journal of Hand Surgery – 2001.-Vol.29B. – N3. – P.279-285.

11. *Kamburov*, D. Three-phase bone scintigraphy in avascular necrosis of the carpal lunate / D.Kamburov, A.Klissarova // 7<sup>th</sup> congress of the IFSSH. Vancouver, Canada, 1998. – P.457-462.

12. *Keith*, P. Long-Term Outcome of nonsurgically managed Kienbock's disease / P.Keith, D. Nuttall, I.Trail // J Hand Surgery [Am] – 2004. – V.29 A. – P.63-67.

13. *Lluch*, A. Etiology of Kienbock Disease / A. Lluch, M. Garcia-Elias // Techniques in Hand and Upper Extremity Surgery. – 2011. – Vol.15. – N1. – P.33-37.

14. *Radial* Osteotomy for Kienbock's Disease / R. Nakamura [et al.] // Techniques in Hand and Upper Extremity Surgery. – 2011. – Vol.15. – N1. – P.48-54.

15. *Revascularization* Procedures for Kienbock's Disease / S. Kakar [et al.] // Techniques in Hand and Upper Extremity Surgery. – 2011. – Vol.15. – N1. – P.55-69.

Поступила 11.05.2012 г.