

ОСОБЕННОСТИ КЛИНИЧЕСКОГО ТЕЧЕНИЯ ВЕРТЕБРО-ВИСЦЕРАЛЬНОГО БОЛЕВОГО СИНДРОМА ПРИ ПОЯСНИЧНОМ ОСТЕОХОНДРОЗЕ

Б.В. Дривотинов, В.Г. Логинов, А.И. Гаманович

Белорусский государственный медицинский университет

Основной причиной заболеваний периферической нервной системы является остеохондроз позвоночника (ОП) и его неврологические проявления, особенно часто встречающиеся на поясничном уровне. Поражая лиц наиболее социально активного возраста, они приводят как к временной, так и к стойкой утрате трудоспособности, нанося тем самым существенный экономический ущерб обществу. При этом важно отметить, что достаточно часто (60–85%) у больных с неврологическими проявлениями поясничного остеохондроза, одновременно диагностируется висцеральная патология, которая способствует формированию уже сочетанного болевого синдрома. Такие пациенты длительное время безуспешно обращаются к самым разным специалистам (терапевту, урологу, гинекологу, хирургу), которые, в силу своей недостаточной компетентности, не могут помочь им в данном вопросе [4].

Между тем представление о приоритетной связи болевого синдрома в пояснице именно с вертеброгенной патологией позвоночника настолько прочно укоренилось в сознании врачей разных специальностей, что часто приводит как к ошибочной диагностике, так и к необоснованным оперативным вмешательствам [1,3,8].

Например, у пациентов с гинекологической патологией возникают мышечно-тонические реакции в области тазового дна — «синдром тазового дна», нередко с одновременным спазмом грушевидной мышцы и компрессией седалищного нерва с выраженным болевым синдромом в области поясницы и иррадиацией в ногу [6]. При язвенной болезни желудка и хроническом аппендиците встречаются правосторонние поясничные вертебральные боли, а при язвенной болезни 12-перстной кишки — левосторонние. Нарушение функции мочевого пузыря, как проявление нейроdistрофических изменений при ОП в мышцах передней брюшной стенки, приводят к болям в пояснице, надлобковой области, мошонке, уретре и промежности. Возникающие при этом дизурические расстройства не сопровождаются воспалительным процессом мочевого пузыря [7].

Цель исследования: структурный анализ клинических проявлений сочетанной вертеброгенной и висцеральной патологии у стационарных больных неврологического профиля для выявления особенностей течения патологического процесса.

Материалы и методы. Проведено ретроспективное когортное исследование на основе анализа историй болезней 150 пациентов (военнослужащих мужчин и женщин) с вертеброгенной (дискогенной) пояснично-крестцовой патологией, находящихся на стационарном лечении в неврологическом отделении ГУ «1134 ВКМЦ ВС РБ» в 2011 г. Остеохондроз пояснично-крестцового отдела позвоночника подтверждался данными нейровизуализации (вертебрография, магнитно-резонансная и компьютерная томография). Для неврологического и общесоматического осмотра больных использовался разработанный нами формализованный бланк истории болезни, в котором для оценки болевого синдрома применялась визуально-аналоговая шкала боли.

Из 150 обследованных пациентов у 73 (48,7%) была диагностирована вертеброгенная (дискогенная) люмбалгия, у 36 (24%) — вертеброгенная (дискогенная) люмбоишиалгия, у 41 (27,3%) — вертеброгенная (дискогенная) радикулопатия. Вместе с тем смежные специалисты у 126 (84%) больных диагностировали сопутствующую патологию внутренних органов (аднекситы, фибромиомы, простатиты, мочекаменная болезнь, нефропатии и др.) разной степени выраженности, при этом у 18 (14,2%) из них было выявлено одновременно заболевание двух и более органов.

Поскольку имеющаяся патология внутренних органов у большинства пациентов проявлялась в «стертой» форме, это потребовало более тщательной дифференциальной диагностики для определения ведущего патологического процесса в каждом конкретном случае. С учетом такого подхода все пациенты были разделены на четыре группы в зависимости от доминирующей причины, вызвавшей болевой синдром (т.е. висцеральной или вертеброгенной патологии) (рис.).

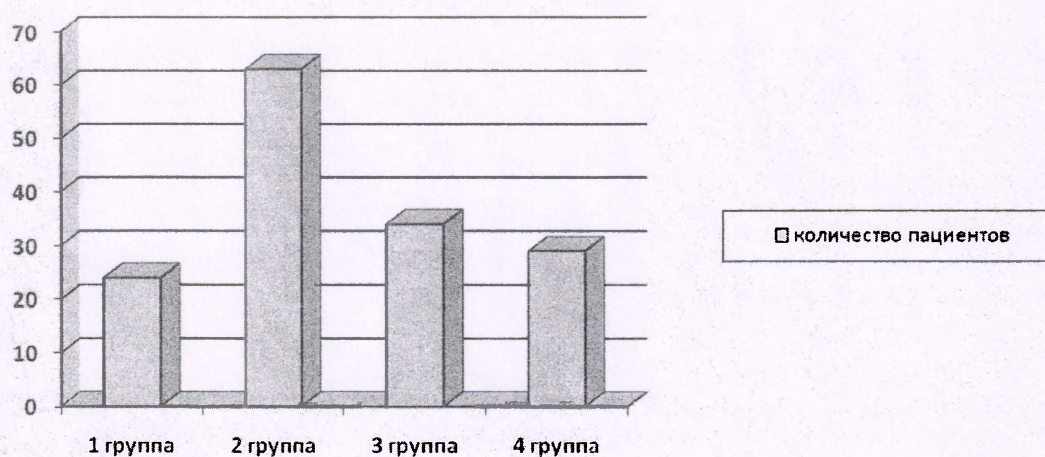


Рисунок. Распределение пациентов по клиническим группам (n=150 чел.)

1-я группа. Пациенты с клиникой НПОП — люмбалгией (люмбоишиалгией, радикулопатией, радикуломиелоишемией), без проявления сопутствующей висцеральной патологии. Остеохондроз на пояснично-крестцовом уровне проявлялся рефлекторными или корешковыми синдромами. Рефлекторные синдромы люмбаго, люмбалгия и люмбоишиалгия сочетались с мышечно-тоническими, нейродистрофическими проявлениями и ангиоспастическими реакциями с выраженными симптомами натяжения. Имеющаяся у данных пациентов висцеральная патология на момент обследования в клиническом отношении не являлась актуальной [2].

2-я группа. Пациенты с отраженным висцеральным болевым синдромом (обострением висцеральной патологии) у которых поясничный остеохондроз находился в стадии латентного течения или ремиссии. Патология внутренних органов у них подтверждалась физикальными, лабораторными и инструментальными методами исследования.

3-я группа. Пациенты с преимущественно отраженным висцеральным болевым синдромом. Превалировало обострение заболевания внутреннего органа. Симптомы, характеризующие активность ОП были слабовыраженными, вплоть до отсутствия. Остеохондроз в данной группе имел второстепенное значение и играл роль дополнительного фактора, формирующего болевую доминанту.

4-я группа. Пациенты, у которых в равной степени проявлялась клиника как НПОП, так и висцеральной патологии. При комплексном обследовании у них выявлялись как симптомы обострения заболевания висцерального органа, так и неврологические проявления ОП.

Результаты и их обсуждение. сравнительный анализ полученных данных показал, что наиболее многочисленной оказались вторая группа пациентов с отраженными висцеральными болями — 63 человека (42%) и третья группа с преимущественно отраженным висцеральным болевым синдромом — 34 человека (23%). В четвертой группе с равноценным соотношением болевых синдромов за счет и вертеброгенной, и висцеральной патологии — было 29 человек (19%), а в первой группе с неврологическими проявлениями ОП — 24 человека (16%) (рис 1). В целом у 97 пациентов из 126 (76,9%) (вторая и третья группы), висцеральная патология являлась доминирующей в формировании болевого синдрома. Таким образом, НПОП как основное заболевание, вызывающее болевое проявление, подтвердилось лишь у 24 (16%) человек.

Тем не менее, следует отметить, что, учитывая патогенетическую особенность рецидивов и ремиссий ОП и заболеваний внутренних органов, возможен периодический переход процесса из одной доминирующей формы в другую. При этом болевой синдром может принимать затяжное течение и резистентность к проводимому лечению [1].

Таким образом, болевые синдромы при вертеброгенной и висцеральной патологии носили смешанный характер. При этом большинство обследованных пациентов находилось на лечении не в профильном, а в неврологическом отделении, что удлиняло сроки пребывания в стационаре, а болевой синдром принимал затяжное течение и резистентность к проводимому лечению. В связи с этим в терапии таких пациентов должен быть использован комплексный подход. В зависимости от доминирующей на момент стационарного лечения патологии больные с клиникой НПОП и сопутствующими висцеральными проблемами должны в обязательном порядке дообследоваться у профильных специалистов с последующим проведением коррекции тактики и методов лечения.

Необходимо также знать, что однажды выявленный у больного с помощью спондилограмм, КТ или МРТ остеохондроз может в течение многих месяцев и даже лет не иметь клинических проявлений. В этой стадии течения остеохондроза у пациентов не будет рефлекторно-миотонических проявлений, болевых реакций со стороны позвоночника и других клинических признаков активности дегенеративно-дистрофического процесса.

CLINICAL FEATURES OF VERTEBRO-VISCERAL PAIN IN LUMBAR DEGENERATIVE DISC DISEASE

B.V. Drivotinov, V.G. Loginov, A.I. Hamanovich

Based on the study of pain syndromes of lumbar osteochondrosis in combination with internal diseases develop possible options viscerovertebral and vertebral-visceral pain. Stressed the need for a

comprehensive assessment of patients, given the possibility of latent course and duration of remission of osteoarthritis. This approach to the problem of local pain and reflected in low back pain lumbar spine significantly alters the traditional clinical diagnosis «vertebrogenic (discogenic) lumbodynia / sciatica / radiculopathy» and calls for its pathogenic specificity.

Key words: low back pain lumbar spine, viscera-vertebral and vertebral-visceral pain, latent for degenerative disc disease, reflected pain.

Литература.

1. Дривотинов, Б.В. Вертебро-висцеральный и висцеро-вертебральный болевой синдром при остеохондрозе позвоночника. Медицинский журнал. 2010. №3
2. Иваничев, Г. А. Мануальная медицина (мануальная терапия) / Г. А. Иваничев. М.: ООО «МЕДпресс», 1998. 470 с.
3. Маджидов, Н.М. Грудной остеохондроз и его неврологические синдромы / Н.М.Маджидов, М.Д. Дусмуратов. Ташкент: Медицина. 1982. 169 с.
4. Осна, А.И. Патогенетические основы клинических проявлений остеохондроза позвоночника / А. И. Осна. Новокузнецк, 1973. Ч. 1. С. 7–15.
5. Петров, Б. Г. Отраженные синдромы при некоторых заболеваниях внутренних органов. Остеохондроз позвоночника / Б. Г. Петров. Новосибирск, 1988. Ч. 1. С. 267–269.
6. Попелянский, Я.Ю. Ортопедическая неврология (вертебрoneврология): Руководство для врачей. – 3-е изд., перераб. и доп. – М.: МЕДпресс-информ, 2003. – 672с., ил.
7. Шницер, Л.Я. Нарушения функций мочевого пузыря при поясничном остеохондрозе и их лечение / Л. Я. Шницер, Г. Я. Лернер // Экспериментальная и клиническая урология. 1976. Вып. 2. С. 232–235.
8. Holley R.L., Richter H.E., Wang L. Neurologic disease presenting as chronic pelvic pain. Department of Obstetrics and Gynecology. University of Alabama at Birmingham 35233-7333, USA. South Med J. 1999 Nov; 92(11):1105-7.