



НАУЧНО-ПРАКТИЧЕСКИЙ ЕЖЕМЕСЯЧНЫЙ ЖУРНАЛ

ИЗДАЕТСЯ С СЕНТЯБРЯ 1924 г.

ОРГАН МИНИСТЕРСТВА
ЗДРАВООХРАНЕНИЯ
РЕСПУБЛИКИ БЕЛАРУСЬ

№5/2015

Журнал награжден
Почетной Грамотой
Верховного
Совета БССР (1974 г.)

Входит в Перечень научных изданий Республики Беларусь
для опубликования результатов диссертационных исследований
по медицинским и биологическим наукам

Журнал включен в систему Российского научного цитирования



Победитель VIII
Национального
конкурса
«Золотая Литера»
в номинации
«Лучшее
специализированное,
отраслевое издание»
(2012 г.)

Редакционная коллегия:

БАРКОВСКИЙ Е. В.	МАНАК Н. А.
БЕЛЕЦКИЙ А. В.	МИХАЙЛОВ М. И. (Россия)
БЮХЛЕР М. В. (Германия)	НАСОНОВ Е. Л. (Россия)
ВЕКСНЕР С. (США)	ПОКРОВСКИЙ В. И. (Россия)
ВОЛОТОВСКИЙ И. Д.	ПОТАПНЕВ М. П.
ВОРОБЕЙ А. В.	СМЫЧЕК В. Б.
ГЕРАСИМОВИЧ Г. И.	СОРОКА Н. Ф.
ДЕДОВ И. И. (Россия)	СУКАЛО А. В.
ЖАРКО В. И.	СУКОНКО О. Г.
ЗАТЕВАХИН И. И. (Россия)	ТЕРНОВ В. И.
КАРПОВ И. А.	ТИТОВ Л. П.
КЕВРА М. К.	ХОЛОДОВА Е. А.
КОВАЛЕНКО В. Н. (Украина)	ЧЕРСТВЫЙ Е. Д.
КУБАРКО А. И.	ЧУЧАЛИН А. Г. (Россия)
МАЛИНОВСКИЙ Н. Н. (Россия)	ШОТТ А. В.

Главный редактор

Ю. К. АБАЕВ

Зам. гл. редактора

В. С. УЛАЩИК

Отв. секретарь

Л. А. ФЕДОТОВА



ново nordisk®

Редакционный совет:

ВАСИЛЬКОВ Н. А.	ПИНЕВИЧ Д. Л.
ГАЕВСКИЙ И. В.	СИКОРСКИЙ А. В.
ГЕРАСИМЕНКО М. А.	СИРЕНКО В. И.
ДЕМИДЧИК Ю. Е.	СНЕЖИЦКИЙ В. А.
ДЕРКАЧ Ю. Н.	СТРИЖАК А. А.
КРАПИВИНА С. В.	ЧАСНОЙТЬ Р. А.
КРАСНЫЙ С. А.	ШИЛО В. Д.
ЛОСИЦКИЙ И. Г.	ШРУБОВ В. И.
ЛЫЗИКОВ А. Н.	ЩАСТНЫЙ А. Т.

А. А. БАЕШКО, Н. Г. ШЕСТАК, С. С. КОРЫТЬКО, К. М. КОВАЛЕВИЧ, О. В. ЛОПУХОВ

ПЕННАЯ СКЛЕРООБЛИТЕРАЦИЯ В КОМПЛЕКСНОМ ЛЕЧЕНИИ СТЕЛОВЫХ ФОРМ ВАРИКОЗНОЙ БОЛЕЗНИ НИЖНИХ КОНЕЧНОСТЕЙ

Белорусский государственный медицинский университет, Медицинский центр «Экомедсервис», Республиканский центр медицинской реабилитации и бальнеолечения

Проанализированы результаты пенной склерооблитерации большой подкожной вены (БПВ) и ее притоков у 326 пациентов с варикозной болезнью нижних конечностей по усовершенствованной методике (60° элевация конечности, бандаж голени, использование охлажденного раствора склерозанта).

После проведения первой процедуры склерооблитерации спустя 6—14 сут при контрольном УЗ-обследовании окклюзия БПВ в ее бедренном сегменте с отсутствием рефлюкса была подтверждена в 94,9% наблюдений. В сроки от 1 года до 5 лет окклюзию БПВ диагностировали в 91,1% случаев. Помимо изменений ультразвуковой картины венозного поверхностного русла конечности и редукции ствола БПВ и ее притоков, отмечалась положительная динамика в клинической симптоматике заболевания.

Пенная склерооблитерация является инновационным методом лечения варикозной болезни, включая ее стволые формы, позволяет в амбулаторных условиях добиться высокого лечебного и косметического результатов.

Ключевые слова: варикозная болезнь, пенная склерооблитерация УЗ-контроль, большая подкожная вена.

Варикозная болезнь — одна из наиболее распространенных патологий сосудистой системы человека. Согласно статистическим данным, она выявляется в среднем у 20—35% взрослого населения планеты [1, 2, 23]. Современные методы лечения хронических заболеваний вен должны отвечать следующим требованиям: минимальная инвазивность, применение в лечении как первичного заболевания, так и его рецидива, а также возможность повторного использования, если это необходимо. Они должны обладать, с одной стороны, высокой эффективностью в устранении рефлюкса, с другой — не вызывать осложнений и побочных эффектов.

Лечение должно способствовать восстановлению венозной гемодинамики и устранению клинических проявлений венозной гипертензии — основы функциональных и косметических проявлений заболевания. Традиционный хирургический метод лечения варикозной болезни уже не отвечает всем этим требованиям.

Внедрение ультразвуковых технологий, в частности, дуплексного сканирования с возможностью контроля за пункцией вены, позволило применять новые методики в лечении варикозной болезни и положило начало использованию современных альтернативных хирургическому вмешательству методов: термальная

(лазерная эндовазальная коагуляция, радиочастотная абляция) и химическая (пенная склерооблитерация) абляция варикозных вен [3, 4, 24, 25].

УЗ-контролируемая пенная склерооблитерация (ПС) — одна из современных методик лечения варикозной болезни, включая ее стволые формы. Сравнение с другими малоинвазивными методиками лечения стволых форм варикозной болезни (лазерная коагуляция и радиочастотная абляция вен) свидетельствует о сходных непосредственных и отдаленных результатах. R. F. Merchant и O. Pichot после выполнения радиочастотной абляции у 1006 пациентов в 88% случаев отметили окклюзии подкожных стволов через 1 год после лечения [5]. Результаты мета-анализа, проведенного L. Mundy и соавт., который включал 13 клинических серий лазерной коагуляции большой подкожной вены (БПВ), показали, что частота облитерации подкожных вен составила 88,3—100% [6]. Положительный эффект после проведения пенной эосклеротерапии спустя 5 лет сохранился в 89—100% случаев [7]. Вместе с тем стоимость 1 процедуры ПС значительно ниже стоимости лечения с применением термических методов абляции [8, 9].

Как показал наш опыт проведения ПС БПВ (более 3500 процедур), а также анализ данных литературы [10, 11], проведение процедуры по традиционной, общепринятой методике (горизонтальное положение конечности во время введения препарата) не позволяет добиться «полного» заполнения просвета БПВ. Хотя пена и вытесняет кровь из сосуда, но, как показывает УЗ-контроль, она смешивается с кровью, занимая в сосуде преимущественно верхнее пристеночное положение, оставляя свободные участки БПВ. К тому же она мигрирует в дистальное венозное русло (сегменты БПВ на голени). Все это, особенно при наличии крупных притоков (прежде всего передней добавочной БПВ) или перфорантных вен на бедре, способствует восстановлению в ней кровотока, а в отдаленный период — рецидиву заболевания.

Можно ли улучшить результаты использования ПС при лечении стволых форм варикозной болезни? Некоторые авторы с этой целью применяли тумесцентную анестезию, позволяющую путем экстравазальной компрессии ствола вены раствором кристаллоида (NaCl) добиться уменьшения просвета вены [12, 13]. Решение проблемы, на наш взгляд, лежит в идеальном обескровливании ствола БПВ и уменьшении емкости поверхностного венозного русла конечности с целью концентрации пены непосредственно в бедренном сегменте вены. Это достигается путем элевации конечности на 60° и более и бинтования голени (БПВ и ее притоки на этом уровне сдавливаются эластичным бинтом). Эффективность склерооблитерации увеличится, если вместо обычного раствора пены вводить охлажденный, обладающий большей вязкостью. Как любой холододовой агент, оказывая спастическое действие на сосуд, пена, имеющая низкую температуру, увеличит к тому же повреждающее действие склерозанта на стенку БПВ.

Материал и методы

В основу работы положены результаты обследования и лечения 326 пациентов с варикозной болезнью, обратившихся в медицинский центр «Экомедсервис» и Республиканский центр медицинской реабилитации и бальнеолечения за период с января 2009 г. по декабрь 2013 г. Все пациенты имели изолированную форму варикозной болезни с трансформацией БПВ.

Возраст пациентов варьировал от 21 до 76 лет ($32,0 \pm 1,7$ года). Женщин было 306 (93,9%), мужчин — 20 (6,1%). Наиболее часто пациенты предъявляли жалобы на расширение вен и боль в ногах. Последняя отмечалась у 287 (88,0%) человек. При осмотре выявляли варикозно расширенные вены, локализовавшиеся преимущественно по переднемедиальной поверхности голени в ее верхней и средней трети, реже в области нижней трети бедра. Регистрировали также единичные сосудистые звездочки и расширенные ретикулярные вены. Такие симптомы, как зуд, отеки, тяжесть в ногах, судороги, встречались соответственно у 220 (67,5%), 204 (62,6%), 188 (57,7%), 175 (53,7%) пациентов.

Длительность заболевания варьировала от 3,0 до 35,7 года (в среднем $13,7 \pm 5,8$ года). У всех пациентов диагностирована первичная варикозная болезнь, перенесенного тромбоза глубоких вен в анамнезе не установлено. Большинство пациентов неоднократно обращались за медицинской помощью в поликлиники. Лечение их ограничивалось назначением флеботоников либо рекомендацией ношения компрессионного трикотажа. Некоторым из них рекомендовалось хирургическое лечение, от которого они отказывались. В прошлом по 1 и более эпизоду острого тромбоза в системе БПВ перенесли 15 (4,6%) пациентов.

Всем пациентам накануне проведения склеролитерации выполнено дуплексное сканирование (ДС) поверхностных и глубоких вен нижних конечностей. Оценивали состоятельность сафено-фemorального (СФС) и сафено-попliteального (СПС) соустьев, диаметр БПВ в терминальном отделе (5 см от СФС), наличие патологического рефлюкса, его продолжительность и распространенность в БПВ, ее притоках и глубоких венах. Регистрировали также несостоятельные перфорантные вены в стандартных точках (Додда и Гюнтера — область бедра, Бойда, Шермана и группы Кокетта — область голени).

Одностороннее поражение БПВ зарегистрировано у 257 пациентов (правая — 88 случаев, левая — 169), у 69 — обеих ног. Количество БПВ с диаметром 10 мм и более составило 66 (16,7%), менее 10 мм — 329 (83,3%). Во всех наблюдениях на основании данных ДС выявлен патологический вертикальный рефлюкс — обратный ток крови в БПВ вследствие несостоятельности СФС и нижележащих клапанов. У всех обследованных малая подкожная вена не вовлечена в патологический процесс, ее СПС было состоятельно, за исключением 14 пациентов, у которых отмечался незначительный приустьевый ретроградный поток крови.

В 64,3% наблюдении выявлена сопутствующая перфорантная несостоятельность (20% — в области бедра, 51,4% — в точках Бойда, Шермана, 28,6% — в зоне локализации перфорантных вен группы Кокетта).

Изменения в глубоких венах ног (388, или 98,2%) не выявлены. В 7 (1,8%) конечностях диагностирован ретроградный ток крови, ограниченный бедренно-подколенным сегментом (продолжительность патологического рефлюкса более 0,5 с).

Распространенность рефлюкса в БПВ (до дистальной его границы), определяющая тяжесть заболевания и его клиническую симптоматику (локализация варикозных вен, выраженность трофических нарушений) оценивали по классификации W. Nash и соавт. [14].

В соответствии с клинической классификацией CEAP, подавляющее большинство случаев (371 конечность, или 93,9%) соответствовало классам C2—C3 (C2 — 37,5%, C3 — 56,4%). Трофические нарушения в виде гиперпигментации и липодермато-склероза (C4) выявлены в 9 (2,3%) наблюдениях, открытая трофическая язва (C6) — в 2 (0,5%), зажившая (C5) — в 13 (3,3%).

Как следует из рис. 1, подавляющее большинство пациентов (91,9%) обратились за помощью в той стадии заболевания, когда патологический рефлюкс в БПВ распространился на проксимальную часть голени либо достиг области медиальной лодыжки (III—VI степень).

Для облитерации БПВ и ее притоков в качестве склерозанта использовали препарат «Этокискерол» («Kreussler Pharma», Германия) 1%, (438, или 34,2% процедур) и 3% концентрации (841, или 65,8% процедур). Первый применяли у пациентов с поверхностным расположением БПВ (менее 0,5 см от поверхности кожи) и диаметром до 7 мм, 3% — при более глубоком расположении БПВ и ее большем диаметре. Пену получали по методике Tessari (соотношение воздух/склерозант — 4:1). Использовали пластиковые шприцы объемом 5 мл, которые соединяли между собой 3-ходовым краном или адаптером. Препарат накануне применения помещали в морозильную ка-

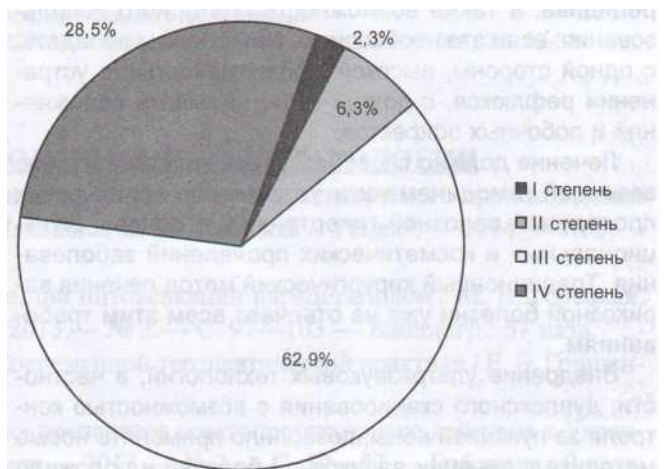


Рис. 1. Распределение наблюдений по распространенности рефлюкса в БПВ

меру холодильника для снижения его температуры примерно до 1—2°C (полужидкое состояние с низкой текучестью).

БПВ пунктировали под УЗ-контролем венозным катетером 16—20 G на уровне нижней трети бедра (54,4%) или коленного сустава (33,5%) при горизонтальном положении больного. В случаях выраженной подкожно-жировой клетчатки и глубокого расположения БПВ (более 2,5 см) пункцию проводили в положении больного на боку с приподнятой верхней частью туловища с упором на выпрямленную руку и выполнением в момент пункции приема Вальсаль- вы. После получения адекватного ретроградного кровотока в катетере просвет его закрывали заглушкой. Для максимального «обескровливания» БПВ ногу пациента приподнимали на 60° и более. Подтверждением полного спадения вены и отсутствия в ней крови при таком положении конечности служили результаты ДС (рис. 2.), а также полная миграция крови из катетера, находящегося в вене (при выполнении процедуры при горизонтальном положении конечности всегда наблюдается интенсивный ретроградный кровоток из катетера).

С целью концентрации пены в бедренном сегменте БПВ и предотвращения ее миграции в ретроградном направлении из-за элевации ноги (пена как газообразная субстанция будет перемещаться вверх — в вены голени, заполняя их частично) на голень от стопы до коленного сустава накладывали эластичный бинт. Венэктазы в верхней трети голени либо в нижней трети бедра дополнительно сдавливали марлевыми валиками. Пену в объеме от 2 до 8 мл вводили медленно. К компрессии СФС ультразвуковым датчиком либо ребром ладони пациента не прибегали, поскольку при такой степени элевации конечности она сдавливается мягкими тканями бедра. Ногу пациента сразу не переводили в горизонтальное положение, оставляли приподнятой в течение 5—10 мин (без мышечной активности).

Для наружной компрессии БПВ (обязательный элемент склеропроцедуры, особенно при ее поверхностном расположении) использовали поролоновые либо марлевые валики, укладываемые по ходу мар

кированного на этапе УЗ-обследования ствола подкожной магистральной. Компрессионный режим достигался применением трикотажа — чулки 2-го класса («Sigvaris», Швейцария; «Venotex», США). Продолжительность постоянной (днем и ночью) компрессии составляла 5—7 сут, дневной — 1 мес со дня проведения последней процедуры. После каждой процедуры пациентам рекомендовали 30—40-минутную прогулку.

При субтотальном (III степень по W. Nach) и тотальном (IV степень) рефлюксе (91%) после «закрытия» бедренного сегмента БПВ (1-я процедура) оставшуюся часть подкожной магистральной «закрывали» при проведении последующих процедур. Пункцию БПВ проводили венозным катетером или иглой-«бабочкой» под УЗ-контролем в средней либо нижней трети голени. Пену вводили в приподнятом (до 60° и более) положении конечности. Отдельных процедур целенаправленной склерооблитерации несостоятельных перфорантных вен бедра и голени не проводили.

В случаях «закрытия» сегмента БПВ либо ее притока (вена Леонардо) с несостоятельными перфорантами (Додда, Гюнтера, Бойда, группа Кокетта) в момент введения пены пациента просили выполнять движения пальцами стопы с целью повышения давления в глубоких венах и предотвращения миграции пены из поверхностной венозной системы в глубокую.

Количество процедур склерооблитерации (от 1 до 6) у 1 пациента варьировало в зависимости от диаметра БПВ и распространенности рефлюкса, а также числа расширенных притоков (прежде всего передней и задней добавочных БПВ на бедре и голени), поражения вен одной либо двух ног и результатов предыдущей процедуры (табл. 1).

Как видно, минимальное (1—2) количество процедур склерооблитерации для достижения положительного результата (полного «закрытия» БПВ) потребовалось лишь у 14,8% лиц, 3— у 48,6% пациентов с односторонним расширением БПВ и у 23,2% — с билатеральным расширением БПВ. Остальные соответственно 36,6% и 76,8% нуждались в большем количестве процедур склерооблитерации (более 3). Это

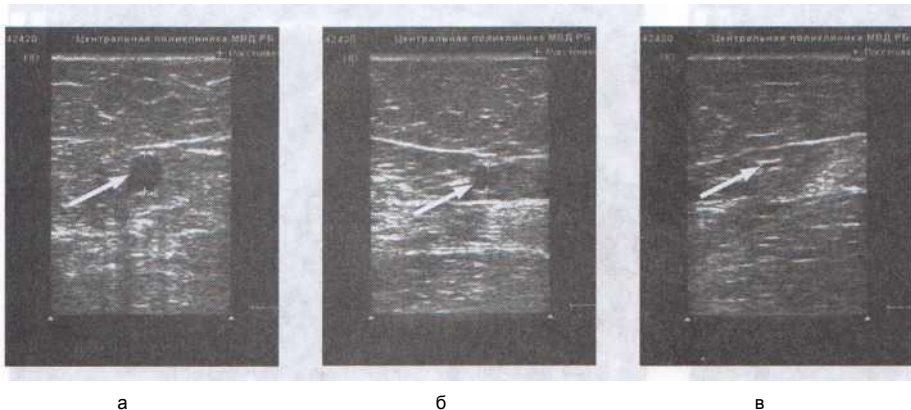


Рис. 2. Зависимость диаметра БПВ от положения конечности: а — вертикальное положение (БПВ 7,06 мм); б — элевация ноги на 20° (БПВ 4,65 мм); в — элевация ноги на 60° (БПВ 0,91 мм)

связано с тем, что большинство пациентов начинали лечение в поздней стадии заболевания — с рефлюксом, распространяющимся до средней трети голени либо до уровня лодыжки, а также с выраженной трансформацией притоков на голени и бедре.

Оценку результатов лечения проводили на основании данных УЗ-контроля (через 6—14 сут, через 1 и 6 мес, 1 год, 2 года и 5 лет), а также клинических (жалобы и данные осмотра — наличие варикозно расширенных вен, отека).

Таблица 1

Количество процедур у 1 пациента с варикозной болезнью

Количество процедур	Одна нижняя конечность	Две нижние конечности
1	12 (4,7%)	0 (0%)
2	26 (10,1%)	0 (0%)
3	125 (48,6%)	16 (23,2%)
>3	94 (36,6%)	53 (76,8%)
Всего: 1279 процедур (4,2±0,6)		

Результаты и обсуждение

Из 326 пациентов (395 БПВ), которым была проведена одна процедура склерооблитерации, спустя 6—14 сут при контрольном УЗ-обследовании (обычно на 7—10-е сутки) окклюзия БПВ в ее бедренном сегменте с отсутствием рефлюкса подтверждена у 309 пациентов (375 БПВ, или 94,9% наблюдений). У всех БПВ была полностью заполнена эхопозитивной массой (склеротромб), не сжималась при компрессии датчиком, антеградный и ретроградный ток крови не регистрировали (рис. 3).

В 20 (5,1%) случаях СФС претерминальный отдел, а у части из них (10 наблюдений) и средний отдел БПВ (около 10—12 см от СФС) был проходим — при компрессии ультразвуковым датчиком вена на этом участке сжималась, регистрировали антеградный либо ретроградный кровоток. Причиной неполного закрытия ствола БПВ стал смыв пены потоком крови из недиагностированного при УЗ-обследовании переднего притока БПВ (2 случая), а также миграция ее в бедренную вену через крупную некомпетентную подкожную вену Додда (8 случаев). Этим пациентам выполнена повторная склерооблитерация через 7—10 сут из точки выше места окклюзии БПВ.

Через 1 мес после последней процедуры склерооблитерации (независимо от их числа) из 395 БПВ, закрытых первичной либо повторной склеротерапией, в 10 (2,5%) наблюдениях по результатам УЗ-контроля выявлен пристеночный антеградный кровоток на уровне верхней трети голени, в 1 (0,25%) — рефлюкс продолжительностью более 1 с (полная проходимость) в

этом же сегменте (источник — несостоятельная подкожная вена Бойда). Незакрытые сегменты БПВ устранены при проведении последующих склерооблитераций.

У 2 пациентов открытая трофическая язва зажила спустя 1,5 мес после лечения (5 и 6 процедур).

Через 6 мес число БПВ с ретроградным током крови составило 14 (3,8%). У 6 пациентов (11 БПВ) наблюдалась частичная окклюзия и уменьшение диаметра вены (рефлюкс менее 1 с, неполная компрессия). В 5 (1,3%) случаях зарегистрировано появление новых варикозно расширенных вен, в 3 (0,7%) — отмечено сочетание новых варикозных вен с реканализацией закрытой ранее БПВ. Основная причина рефлюкса — несостоятельные перфорантные вены голени. Этим пациентам дополнительно проведена склерооблитерация (БПВ пунктировали в зоне ее максимальной сжимаемости). При пальпации бедра БПВ, особенно при ее поверхностном расположении, определялась в течение нескольких недель или месяцев как плотный, иногда болезненный тяж.

В сроки от 1 до 5 лет 87 пациентов (105 БПВ), или 26,7% от числа всех пролеченных, на обследование не явились. Были осмотрены 239 (73,2%) пациентов (290 БПВ). Им проведено ультразвуковое картирование вен нижних конечностей. Окклюзия БПВ диагностирована в 264 (91,1%) наблюдениях.

У лиц с отсутствием рефлюкса в БПВ при ультразвуковом картировании в указанные сроки (1—5 лет) подкожная магистраль не определялась вообще либо лоцировалась в виде эхопозитивного образования, диаметр которого уменьшался с течением времени.

Помимо изменений УЗ-картины венозного поверхностного русла конечности и редукции ствола БПВ и ее притоков отмечалась положительная динамика клинической симптоматики заболевания (табл. 2).

Изменении структуры клинических классов по CEAP до и после лечения отображено на рис. 4, из которого следует, что после лечения увеличилось число лиц с начальными стадиями заболевания и уменьшилась доля пациентов класса С2—Сб.

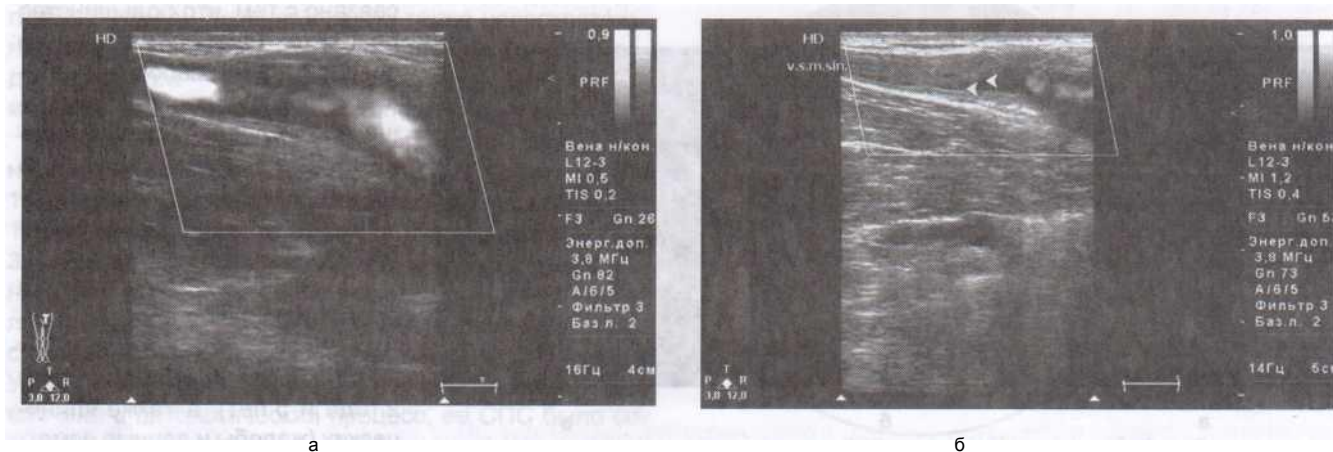


Рис. 3. Данные ДС (продольный скан) БПВ в терминальном отделе после пенной склерооблитерации: а — несостоятельное СФС и ретроградный ток крови (до лечения); б — тотальная окклюзия БПВ в ее приустьевом отделе (через 1 нед)

Таблица 2

Динамика симптомов заболевания у пациентов с варикозной болезнью

Симптом	п		Через 1 год	
	абс.	%	после абс.	лечения %
Варикозные вены	314	96,3	8	2,5
Боль	252	77,2	11	3,4
Зуд	220	67,5	20	6,1
Отёки	204	62,6	17	5,2
Тяжесть	188	57,7	6	1,8
Судороги	174	53,4	12	3,7

Наиболее частыми побочными эффектами и осложнениями на разных этапах лечения были гиперпигментация кожи по ходу расширенных вен — 106 (32,5%) случаев и тромбфлебит БПВ либо ее ветвей — 31 (9,5%). Нарушения зрения в виде появления мушек перед глазами и диплопия (развилась спустя 20—30 мин после окончания процедуры) наблюдались в 1 случае, что составило 0,08%. Клинически проявившихся случаев тромбоза глубоких вен у пациентов, прошедших ПС БПВ, нами не зарегистрировано. Однако при контрольном УЗ-обследовании через 1 мес у 1 больного, получившего 3 процедуры склеротерапии, выявлен тромбоз суральных вен левой голени. Тромб не распространялся на магистральные вены голени, был ограничен пределами ствола медиальной икроножной вены; антикоагулянтные препараты не назначали.

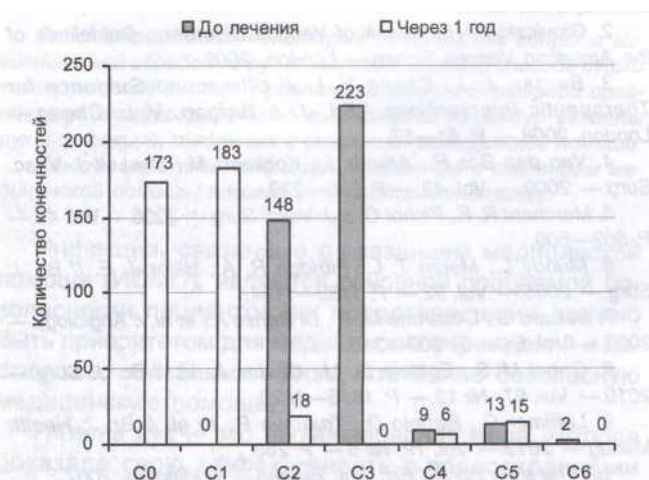
ПС является эффективным и безопасным методом лечения варикозного расширения вен, в том числе стволов большой и малой подкожных вен и их притоков, позволяет достичь положительного лечебного и косметического результата. Эффективность процедуры определяется степенью окклюзии ствола подкожной магистральной. Отсутствие кровотока, несжимаемость ствола подкожной вены, выявляемые при контрольном УЗ-исследовании являются свидетельством успешно проведенной процедуры и гарантией стойкого положительного результата.

овиде I c j leo l ounj i pejjj idi a i di j o-чип i fjvj m oa-

полнения вен склеропеной, последняя, как правило, распределяется по всему периметру сосуда только в венах малого и среднего калибра. В венах большого диаметра (более 8 мм) пена смешивается с кровью, мигрирует и занимает преимущественно верхнее положение в сосуде (по его верхней стенке). Решение проблемы полного заполнения вены (по всему периметру) пеной состоит в уменьшении диаметра вены и предотвращении миграции пены. Это может быть достигнуто путем изменения стандартного режима процедуры склерооблитерации (вместо горизонтального положения конечности — ее максимальная элевация), экстравазальной компрессией дилатированной вены и индукцией спазма в ней. Элевация конечности на 60° и более (для идеального обескровливания вены), бандаж голени (для предотвращения миграции пены в дистальный кровоток) и использование охлажденного раствора склерозанта (для повышения вязкости пены и увеличения спазма сосуда) позволяют, как показывает накопленный нами опыт, добиться максимальной эффективности. Показатель окклюзии бедренного сегмента БПВ через 1 нед после процедуры составил, по результатам контрольного УЗ-обследования, 94,5%. Даже если окажется, что по каким-то причинам (неучтенные перфоранты и притоки) БПВ не закрыта, во время 2-й либо последующих процедур склерооблитерации добиться положительного результата не составляет никакого труда.

Наряду с высокой эффективностью метод характеризуется низкой частотой развития побочных эффектов и осложнений. Гиперпигментация кожи как наиболее частый побочный эффект склерооблитерации отмечалась у пациентов с преимущественно поверхностным расположением БПВ и ее крупных ветвей. Она проявлялась тем, что спустя несколько дней (недель) после проведения процедуры выявлялось потемнение кожи по ходу склерозированной вены. Тщательная экстравазальная компрессия маркированных накануне процедуры стволов БПВ и их притоков снижает вероятность развития гиперпигментации. Распространенность этого осложнения, по данным литературы, составляет 2,3—19,8% [15, 16]. Оно самостоятельно проходило спустя 2—8 мес, в редких случаях держалось в течение 1 года. Профилактика этого осложнения заключается в снижении концентрации и дозы вводимого склерозанта и адекватная, начиная с 1-го дня, эластическая компрессия (особенно важна эксцентрическая, по ходу маркированной вены).

По данным P. Coleridge Smith, нарушение зрения регистрируются в 1,7% случаев (у 14 из 808 пациентов) [17]. Возникновение его связано с перемещением пузырьков пены из правых отделов сердца в левые вследствие наличия септальных дефектов (овальное окно, дефект межпредсердной либо межжелудочковой перегородки), а оттуда в большой круг кровообращения в том числе сосуды мозга.



Класс по CEAP

Рис. 4. Распределение наблюдений по клиническим классам (CEAP) до и через 1 год после лечения

Как показали результаты транскраниальной эхокардиографии, пузырьки воздуха в правых отделах сердца (с 10-й по 30-ю секунду после инъекции пены) регистрируют у 18—40% пациентов после проведения ПС крупных вен, а по данным отдельных авторов — практически у всех пациентов [18]. Временной интервал между инъекцией и обнаружением пузырьков в правых отделах сердца может составлять 60 с [19].

Транзиторная мозговая неврологическая симпто-палительные препараты (диклоберл ретард). матика, встречающаяся крайне редко при проведении ПС (главным образом ретикулярных вен), в настоящем исследовании не зарегистрирована. Данное осложнение, как и предыдущее, развивается вследствие попадания пузырьков воздуха в мозговой кровоток у пациентов с септальными дефектами. Так, по данным N. Morrison и соавт., транзиторные сигналы высокой интенсивности в средней мозговой артерии зарегистрированы с помощью транскраниальной доплерографии у 4 из 7 пациентов с шунтом справа налево, которым проводилась УЗ-контролируемая пенная склерооблитерация [18].

R. P. M. Seulen и соавт. проанализировали результаты транскраниальной доплерографии у 12 пациентов, которым проводилась ПС [19]. Транзиторные сигналы высокой интенсивности в средней мозговой артерии (СМА) определены у 5 (42%) из 12 пациентов. У этих пациентов обнаружены пузырьки газа в левых отделах сердца, что указывало на наличие септального дефекта. Кроме того, еще у 4 пациентов наблюдались микроэмболы в левом отделе сердца, но транзиторные сигналы высокой интенсивности в СМА не зарегистрированы. У 3 оставшихся пациентов эмболы в левых отделах сердца не выявлены, у них также не зарегистрированы сигналы высокой интенсивности в СМА. Эти данные показывают, что практически у большинства пациентов с септальными дефектами пузырьков воздуха могут попадать в мозговой кровоток. Аналогичные данные приводят J. Regan и соавт., «эмбо-

лия» газа в СМА после склерооблитерации подтверждена транскраниальной доплерографией у 90% пациентов с открытым овальным окном [20].

Профилактика ЭТИХ двух наиболее клинически значимых осложнений заключается в строгом соблюдении основных правил техники выполнения ПС: элевация ноги, ограничение объема склеропены (не более 10 мл), покой конечности (без двигательной активности) на протяжении 10—15 мин после введения пены и отказ от использования ее у пациентов с септальным дефектом, а также мигренью (при указании на наличие последних ПС заменяют жидкост-

Развитие очагового тромбоза БПВ либо ее притоков является результатом образования в просвете варикозной вены полноценного красного тромба и вовлечения в воспалительный процесс подкожной клетчатки и кожи (по ходу вены). По данным отдельных авторов, это осложнение встречается с частотой от 1,9 до 10,3% [11, 12]. Основная причина развития осложнения состоит в недостаточной эксцент-

рической компрессии вены либо введении препарата в заполненную кровью, а в не опорожненную, «пустую» вену. Чтобы предотвратить развитие пигментации при рецидиве варикоза, тромб выдавливали через микроразрез либо прокол кожи и вены, выполненный иглой 16 G. Ногу после этого тщательно бинтовали. Пункцию проводили и в более поздние сроки — вплоть до 1 года. В случае поздней манифестации тромбоза назначали нестероидные противовос-

Данные литературы свидетельствуют о ничтожно малом числе тромботических осложнений при проведении склерооблитерации. Так, в исследовании J. Vegan и соавт. тромбоз глубоких вен встречается с частотой 0,7% (2/290) [22]. Основа его профилактики заключается в соблюдении техники склерооблитерации и ускорении кровотока по глубоким венам, чему способствует ходьба в течение 30—60 мин после проведенной процедуры,

В ы о д ы

1. Пенная склерооблитерация — инновационный, патогенетически обоснованный метод лечения варикозной болезни. Он легко выполнен в амбулаторных условиях, не требует госпитализации, не влияет на

бытовую и социальную активность пациента,

2. При выполнении склерооблитерации БПВ усовершенствованной методике (60° элевация конечности, бандаж голени, использование охлажденного раствора склерозанта для приготовления пены) и соблюдении должного компрессионного режима положительного результата можно добиться более чем в 90% случаев.

3. Метод характеризуется низкой частотой развития побочных эффектов, он может конкурировать с эндовазальными способами абляции вен (лазерная и радиочастотная коагуляция)

Л И Т Е Р А Т У Р А

- Dawes M. G., Lumsden A. B. *Chronic Venous Insufficiency*.— London, 2009.
- Gioviczki P. *Handbook of Venous Disorders: Guidelines of the American Venous Forum*.— London, 2009.
- Bergan J. J., Cheng V. L. // *Ultrasound Therapeutic Interventions* / Ed. J. J. Bezaan, V. L. Chena.— London 2008.— P. 61—67.
- van den Bos Rj, Arends L, Kockaert w et al. // *J. Vasc. Surg*.— 2009.— Vol. 49.— P. 230—239.
- Merchant R. F., Pichot O. // *J. Vase. Surg.*— 2005.— Vol. 42.— P. 502—509.
- Muncy L, Merlin m. L, Fitridge R. A., Hiller J. E. // *Br. J. Surg.*— 2005.— Vol. 92.— P. 1189—1194.
- Belcaro G, Cesarone M R, Di Renzo A et al // *Angiology*.— 2003.— Vol. 54.— P. 307—315.
- Gohel M. S., Epstein D. M., Davies A. H. // *Br. J. Surg*.— 2010.— Vol. 97, № 12.— P. 1815—1823.
- Lattimer C., Rebelo D., Trueman P., et al. // *Br J. Health Care*.— 2007.— Vol. 10, № 288.— P. 10.
- The Vein Book / Ed. J. J. Smith S. R., Goldman M. P. // *Dermatol. Surg.*— 1998.— Vol. 24.— P. 453.

13. Thibault P. K. // ANZ J. Phlebol.— 2005,— № 9,— P. 29.
14. Hach W., Schirmers U., Becker L. // *Microzirkulation und Bluttheologie* / Ed. H. Muller-Wiefel.— Baden, 1980.— P. 468—470.
15. Frullini A., Cavezzi A. // *Dermatol. Surg.*— 2002.— Vol. 28, № 1— P. 11—15.
16. Cabrera J., Redondo P., Becerra A., et al. // *Arch. Dermatol.*— 2004,— Vol. 140, Ns 6,— P. 667—673.
17. Coleridge Smith P. // *Eur. J. Vase. Endovasc. Surg.*— 2006.— Vol. 32, № 5,— P. 577—583.
18. Morrison N., Neuhardt D. L., Hansen K., et al. // *Austral. NZ. J. Phlebol.*— 2007,— Vol. 10,— P. 6—9.
19. Ceulen R. P. M., Sommer A., Vernooy K. // *N. Engl. J. Med.*— 2008,— Vol. 358,— P. 1525—1526.
20. Regan J. D., Gibson K. D., Ferris S., et al. // *J. Vase. Interv. Radiol.*— 2008,— Vol. 19 (Suppl.)— P. S35.
21. Hill D., Hamilton R., Fung T. // *J. Vase. Surg.*— 2008.— Vol. 48,— P. 934—939.
22. Bergan J., PASCARELLA L., Mekenas L. // *J. Cardiovasc Surg (Torino)*.— 2006,— Vol. 47, Ns 1,— P. 9—18.
23. Гошкин И. Н., Подгайский В. Н., Старосветская И. С. *Варикоз и варикозная болезнь нижних конечностей*.— Минск, 2005.
24. Покровский А. В., Сапелкин С. В. // *Ангиология и сосудистая хирургия*.— 2003.— Т. 9, № 1.— С. 53—58.
25. Сушков С. А., Небылицин Ю. С. // *Новости хирургии*.— 2007,— № 1,— С. 32—38.

Поступила 22.10.14.