

**МИНИСТЕРСТВО ЗДРАВООХРАНЕНИЯ
РЕСПУБЛИКИ БЕЛАРУСЬ**

УТВЕРЖДАЮ
Первый заместитель министра

_____ Р.А. Часнойть
27 июня 2008 г.
Регистрационный № 122-1207

**АЛГОРИТМ ТРЕХПЛОСКОСТНОЙ РЕНТГЕНОЛОГИЧЕСКОЙ
ДИАГНОСТИКИ ДЕФОРМАЦИИ ПОЗВОНОЧНИКА
ПРИ СКОЛИОЗЕ**

инструкция по применению

УЧРЕЖДЕНИЯ-РАЗРАБОТЧИКИ: ГУ «Республиканский научно-практический центр травматологии и ортопедии», УО «Белорусский государственный медицинский университет»

АВТОРЫ: канд. мед. наук Д.К. Тесаков, д-р мед. наук С.В. Макаревич,
Д.Д. Тесакова, Н.О. Михасевич

Минск 2008

В системе диагностики сколиотической деформации позвоночника обязательным является рентгенологическое обследование пациента. Оно объективизирует визуальную клиническую картину патологии; предоставляет уточняющую информацию о локализации дуг искривления и их параметрах, изменениях анатомо-биомеханических характеристик позвоночника, реберного каркаса грудной клетки и таза; иллюстрирует состояние росткового костного потенциала и структуральных морфологических изменений пораженного органа. Именно рентгенологические данные являются основой для постановки клинического диагноза, определения адекватного корригирующего воздействия, решения экспертных вопросов, оценки динамики развития заболевания и результативности проводимого лечения.

В данной инструкции изложен методический алгоритм рентгенологической оценки позвоночника при его сколиотической деформации, рекомендуемый как компонент стандарта диагностики при данной ортопедической патологии.

Методика рентгенографии позвоночника при сколиозе

Диагностическая рентгенография позвоночника выполняется в положении стоя в двух стандартных проекциях — прямая (переднезадняя) и боковая. При этом пациент находится на выпрямленных в коленях и ровно установленных ногах в позе обязательного самоконтроля за осанкой. При проведении прямой рентгенографии руки у пациента должны быть выпрямлены и опущены вдоль туловища, а при боковой — расположены на подставке, установленной по высоте на уровне груди. В процессе рентгенографии пациент устанавливается таким образом, чтобы получить изображение позвоночника от нижнего уровня первого крестцового позвонка с захватом крыльев подвздошных костей и реберного каркаса грудной клетки до верхнего уровня не ниже третьего грудного позвонка. На рис. 1 представлено положение пациента при рентгенографии и полученные изображения позвоночника.

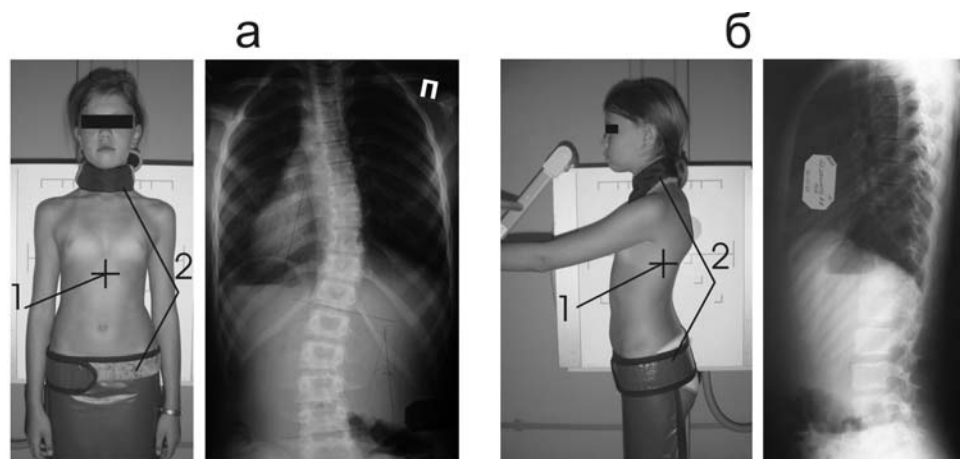


Рис. 1. Проекционное положение пациента при рентгенографии позвоночника: а) переднезадняя проекция, б) боковая проекция; 1) точка центрирования луча; 2) защитные экраны

Рентгенологическое обследование позвоночника может выполняться в вариантах фотографической или цифровой компьютерной технологии. При изготовлении рентгенограммы на пленочном носителе следует использовать широкоформатные кассеты размером 30×40 см. Полученные снимки не должны обрезаться с потерей изображения.

Методология рентгенологической диагностики сколиотической деформации позвоночника

По полученным рентгенограммам определяют следующие качественно-количественные данные:

- вид сколиотической деформации;
- анатомический тип сколиотической деформации;
- параметры деформации, характеризующие поражение позвоночника в трех плоскостях;
- состояние ростковой костной зрелости позвоночника как одного из ведущих фоновых факторов прогнозирования естественного развития деформации.

Вид сколиотической деформации. Определяется по причинному фактору проявления ортопедической патологии:

1. Деформации на почве врожденной аномалии развития позвоночника, реберного каркаса грудной клетки, грудины, а также системных врожденных заболеваний, что подтверждается на рентгенограммах соответствующими структуральными и морфологическими данными.

2. Искривления в результате перенесенных повреждений и заболеваний позвоночника и грудной клетки, а также хирургических вмешательств различного характера.

3. Изменение формы позвоночника на почве нейроортопедической патологии (различные формы ДЦП и миопатий, заболевания спинного мозга и т. д.).

4. Искривления на фоне возрастных дегенеративно-дистрофических изменений позвоночника (остеохондроз, остеопороз и т.д.).

5. Деформации позвоночника, относящиеся к самостоятельной нозологии — идиопатическому (диспластическому) сколиозу.

Анатомический тип сколиотической деформации. Согласно общепринятой классификации Понсети (I. Ponseti) и Фридмана (B. Friedman) все сколиотические деформации позвоночника по локализации основных или первичных дуг искривления разделены на пять анатомических типов: поясничный, грудной, грудопоясничный, комбинированный и верхне- или шейногрудной. С учетом анатомо-биомеханического разделения позвоночника на основные (шейный, грудной, поясничный и крестцовый) и переходные (шейногрудной, грудопоясничный и пояснично-крестцовый) отделы для определения анатомического варианта дуги деформации целесообразно использовать рентгенологические критерии, представленные в табл. 1.

Рентгеноанатомические критерии для определения дуг сколиотической деформации позвоночника

Анатомический тип деформации	Краниальный позвонок	Каудальный позвонок	Вершинный позвонок
Поясничный	Не выше Th ₁₂	L ₄ –S ₁	L ₂ –L ₃
Грудной	Th ₂ –Th ₆	Не ниже L ₁	Th ₇ –Th ₉
Грудопоясничный	Не ниже Th ₁₁	Не выше L ₂	Th ₉ –L ₂
Комбинированный	Имеет одновременно две основные дуги — верхняя в варианте грудного типа, нижняя в варианте поясничного или грудопоясничного типа		
Верхнегрудной (шейногрудной)	C ₆ –Th ₃	Th ₄ –Th ₇	Th ₂ –Th ₄
	Одновременно имеет нижнюю дугу в варианте основной грудного или грудопоясничного типа		

Основной или первичной следует считать дугу, имеющую наиболее выраженный ротационный компонент, определяемый на вертикальных фронтальных снимках по характеру проекционного латерального смещения изображения остистых отростков и дужек позвонков. Вершинным отделом дуги считается уровень, на котором располагающийся сегмент или сегменты имеют наибольшее ротационное смещение. Краниальным и каудальным сегментом дуги деформации следует считать позвонки, имеющие в выявляемой дуге наибольший наклон во фронтальной плоскости.

Параметры деформации, характеризующие поражение позвоночника в трех плоскостях. Во фронтальной плоскости определяют угловую величину дуг деформации, в сагиттальной плоскости оценивают состояние профиля позвоночника, горизонтальная плоскость характеризуется выраженностью ротации позвонков в дугах искривления.

Величина дуг деформации во фронтальной плоскости. Измерение следует осуществлять по Коббу (J.R. Cobb). Данная методика наиболее достоверно и точно отражает величину дуги с позиций канонов классической геометрии, а также признана стандартом на мировом уровне. Величина дуги во фронтальной плоскости по методике Кобба измеряется следующим образом.

На переднезадней рентгенограмме позвоночника в дуге искривления определяют краниальные и каудальные позвонки, имеющие наибольший наклон во фронтальной плоскости. Учитывая, что выбранные позвонки могут входить в состав соответствующих смежных дуг, а также иметь патологическую деформацию своих тел, при расчерчивании следует брать замыкательные пластинки, которые имеют наибольший фронтальный наклон. Это позволяет определять рентгенологический угол с учетом и структуральности поражения. Через замыкательные пластинки тел выбранных сегментов проводят линии, угол пересечения которых,

обращенный в сторону дуги, указывает ее величину. С учетом выраженности величины дуги деформации указанный угол в ряде случаев для удобства определяют с применением геометрического приема путем измерения угла пересечения встречных перпендикуляров, проведенных дополнительно от линий замыкательных пластинок краниального и каудального позвонков. На рис. 2 представлена схема измерения дуги деформации по Коббу.

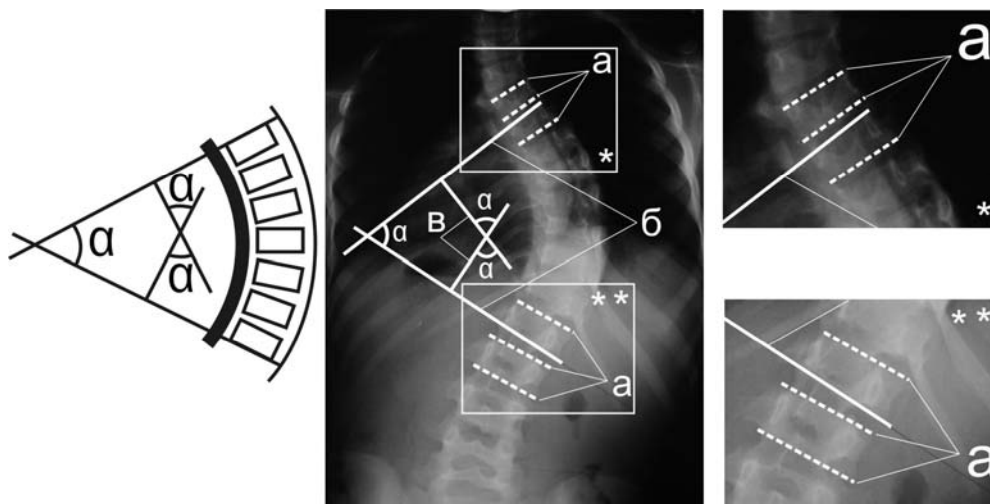


Рис. 2. Схема методики измерения угловой величины дуг сколиотической деформации позвоночника по Коббу: а) замыкательные пластинки тел краниальных и каудальных позвонков дуг; б) линии, проведенные через выбранные замыкательные пластинки; в) опущенные перпендикуляры; α —измеряемый угол дуги; * и ** — фрагменты рентгенограммы

По угловым параметрам основных сколиотических дуг определяют степень тяжести деформации согласно классификации В.Д. Чаклина. Учитывая большое количество различных трактовок и редакций данной классификации, связанных с количеством степеней и количественным выражением каждой степени, следует использовать четырехстепенной вариант, где к **I степени** относятся искривления с дугой до 10° , **II степень** включает дуги в интервале от 11 до 25° , **III степень** — от 26 до 40° , **IV степень** — от 41° и более.

Указанные угловые величины дуг для каждой степени тяжести адекватно сочетаются как с данными клинического осмотра пациента, так и объективно характеризуют выраженность возникающих нарушений по отношению к параметрам нормального позвоночника и его физиологических изгибов, анатомо-биомеханическое изменение которых происходит при сколиозе.

Состояние позвоночника в сагиттальной плоскости. Основным диагностическим критерием является форма зоны грудного кифоза и поясничного лордоза и их угловая величина, измеряемая по методике Кобба.

В связи с наличием переходного шейногрудного отдела, локализующегося на уровне C_6 – Th_3 сегментов, и грудопоясничного отдела, локализующегося на уровне Th_{11} – L_2 сегментов, величина дуги грудного

кифоза оценивается между краниальным сегментом, взятым на уровне Th₁–Th₃ позвонков, и каудальным, взятым на уровне Th₁₁–Th₁₂. Дуга поясничного лордоза оценивается на уровне каудального сегмента грудного кифоза (Th₁₁–Th₁₂ позвонки) и L₅ позвонком. Само измерение угловых параметров осуществляют следующим образом.

На боковой вертикальной рентгенограмме определяют краниальный и каудальный позвонки грудного кифоза. Учитывая, что тела данных сегментов могут иметь клиновидную деформацию, для измерения берутся линии, проводимые параллельно замыкательным пластинкам, которые имеют наибольший наклон в сторону дуги кифоза. Далее определяют позвонки, являющиеся краниальным и каудальным сегментами поясничного лордоза; при этом в сегментах Th₁₁–Th₁₂ берут линию, используемую для измерения грудного кифоза.

В позвонке L₅ берут линию, проводимую параллельно только верхней замыкательной пластинке. Это связано с тем, что тело данного сегмента в сагиттальной плоскости в норме имеет форму клина, обращенного кзади, что характеризует, в свою очередь, параметры отклонения крестца и таза, которые имеют свой диапазон угловых величин и могут вносить дополнительные погрешности при измерении. Углы пересечения указанных линий отражают сагиттальную величину дуг грудного и поясничного отделов позвоночника, которые сопоставляют с физиологическими параметрами кифоза и лордоза соответственно.

Схема методики измерения дуги грудного кифоза и поясничного лордоза в сагиттальной плоскости проиллюстрирована на рис. 3.

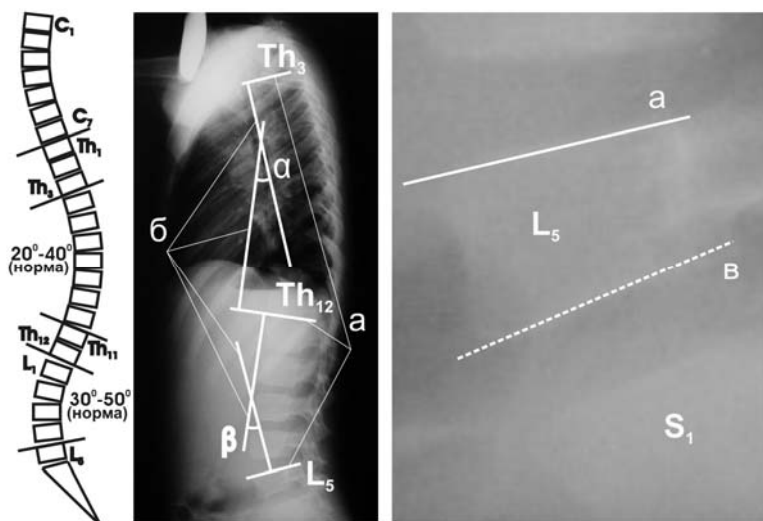


Рис. 3. Схема методики измерения угловой величины дуг грудного кифоза и поясничного лордоза: а) линии, проведенные через замыкательные пластинки тел выбранных позвонков; б) опущенные перпендикуляры; в) линия, проведенная через нижнюю замыкательную пластинку тела L₅ позвонка; α — угол дуги грудного кифоза; β — угол дуги поясничного лордоза

При оценке позвоночника в сагиттальной плоскости следует учитывать физиологическую норму, которая на боковой рентгенограмме характеризуется совокупностью следующих показателей:

- четкая визуализация формы физиологического профиля позвоночника на уровне грудного и поясничного отделов;
- отсутствие патологических дегенеративно-дистрофических признаков деструкции (явления остеохондроза) и транспозиции позвоночных сегментов;
- измеряемые по Коббу величины дуг находятся в интервале физиологических параметров, который для грудного кифоза составляет 20–40°, а для поясничного лордоза — 30–50°.

Указанные параметры и характеристики в сагиттальной плоскости иллюстрируют баланс или анатомо-биомеханическую устойчивость позвоночника, которые в норме считаются компенсированными. По выявляемым рентгенологическим изменениям физиологических характеристик устанавливается одна из трех форм поражения позвоночника — относительно компенсированная, субкомпенсированная и декомпенсированная форма.

К **относительно компенсированной форме** относят случаи, когда на боковой вертикальной рентгенограмме определяется сохранение формы физиологических изгибов — грудного кифоза и поясничного лордоза, их угловые параметры находятся в интервале нормы, сами позвоночные сегменты не имеют визуализируемых признаков дегенерации или транспозиции.

Субкомпенсированной формой считаются варианты, при которых на снимке визуально сохраняется профиль изображений тел позвонков на уровне грудного и поясничного отделов, но измеряемые угловые параметры практически выходят за предел нижней границы нормы. Визуально на снимках могут встречаться позвоночные сегменты с признаками их дегенерации (явления ювенильного остеохондроза).

К **декомпенсированной форме** относят случаи, когда позвоночник в сагиттальной плоскости выглядит в виде наслаивающихся друг на друга позвонков, что объективно затрудняет сам поиск и измерение грудного и поясничного отделов. Получаемые при этом угловые параметры могут иметь самые различные показатели. На снимках определяются позвоночные сегменты с признаками их дегенерации и патологической транспозиции.

На рис. 4 представлены рентгенологические примеры указанных форм поражения позвоночника при сколиозе.

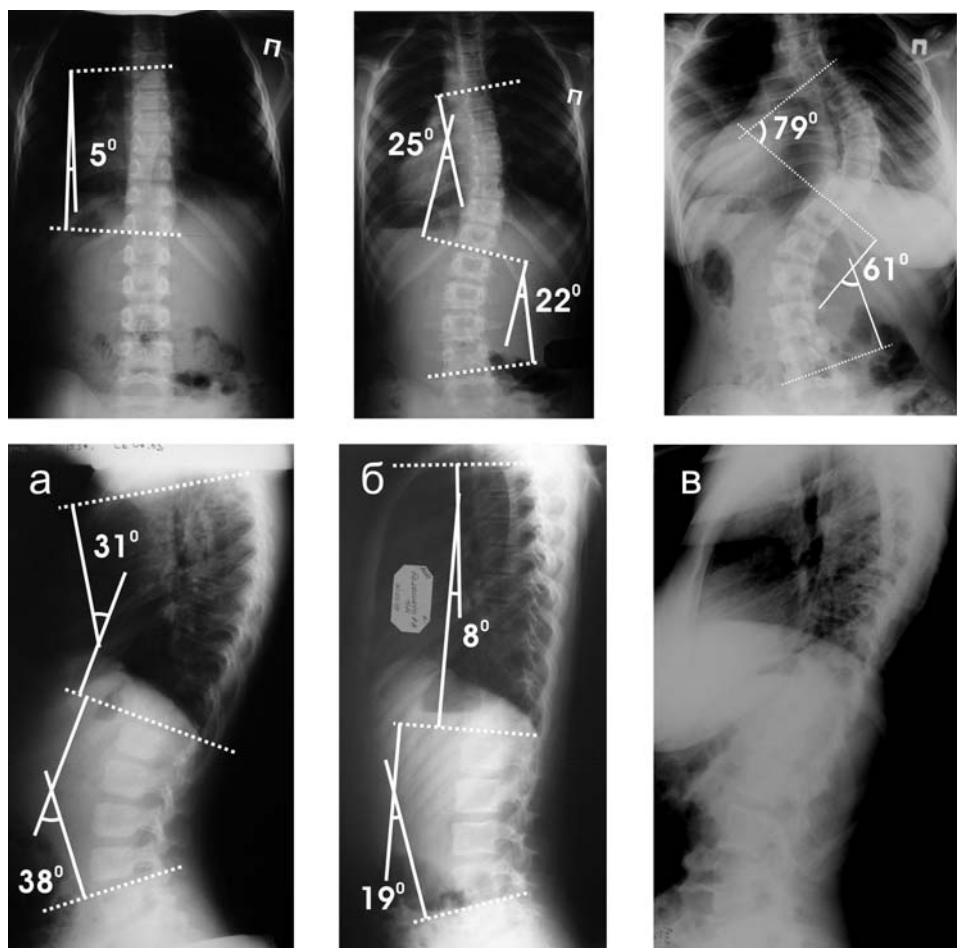


Рис. 4. Примеры относительно компенсированного (а), субкомпенсированного (б) и декомпенсированного (в) состояния позвоночника в сагиттальной плоскости при сколиотической деформации. Вверху — переднезадние проекции позвоночника

Изменения в горизонтальной плоскости. Оценивают по показателю ротации апикальных позвонков основных дуг деформации. К настоящему времени предложено значительное количество различных методик рентгенологической оценки ротации позвонков. Наибольшее распространение как визуализируемые и достаточно удобные для количественного выражения ротации получили методики, оценивающие локализацию проекции остистого отростка по отношению к вертикальному центру тела позвонка и асимметрию проекционного расположения ножек позвонковых дужек на переднезадних рентгенограммах. В норме, при отсутствии ротации, тень проекции остистого отростка располагается по центру тела позвонка, а проекции дужек расположены симметрично относительно средней линии тела сегмента и его боковых линий-границ.

Среди методик количественного определения ротации позвонков как одна из удобных и достаточно точных на современном мировом уровне зарекомендовала себя методика Раймонди (P. Raimondi), схема которой представлена на рис. 5.




Рис. 5. Схема методики Раймонди (пояснение в тексте)

Суть методики Раймонди заключается в том, что на переднезадней рентгенограмме позвоночника выбирают ротированный сегмент, в котором миллиметровой линейкой определяют два размера. Первым является ширина (а) проекции тела позвонка, измеряемая от середины высоты наружных краев. Вторым размером (б) служит расстояние между серединой края тела позвонка и центром проекции ножки его дужки на выпуклой стороне дуги деформации. Затем сам показатель ротации позвонка вычисляют по специальной таблице Раймонди, представленной на рис. 6.

размер (б) в мм	2,3	2,4	2,5	2,6	2,7	2,8	2,9	3,0	3,1	3,2	3,4	3,5	3,6	3,7	3,8	3,9	4,0	4,1	4,2	4,3	4,5	4,6	4,7	4,8	4,9	5,0	2°
	2,6	2,7	2,8	2,9	3,0	3,2	3,3	3,4	3,5	3,6	3,8	3,9	4,0	4,1	4,2	4,4	4,5	4,6	4,7	4,8	5,0	5,1	5,2	5,3	5,4	5,6	4°
	2,9	3,0	3,1	3,2	3,4	3,5	3,6	3,8	3,9	4,0	4,2	4,3	4,4	4,5	4,7	4,8	4,9	5,1	5,2	5,3	5,5	5,6	5,7	5,8	6,0	6,1	6°
	3,2	3,3	3,4	3,6	3,7	3,9	4,0	4,1	4,3	4,4	4,6	4,7	4,8	5,0	5,1	5,3	5,4	5,5	5,7	5,8	6,0	6,1	6,2	6,4	6,5	6,7	8°
	3,5	3,6	3,8	3,9	4,1	4,2	4,4	4,5	4,7	4,8	5,0	5,1	5,3	5,4	5,6	5,7	5,9	6,0	6,2	6,3	6,5	6,6	6,8	6,9	7,1	7,2	10°
	3,7	3,8	4,0	4,2	4,3	4,5	4,7	4,8	5,0	5,2	5,4	5,5	5,7	5,9	6,0	6,2	6,4	6,5	6,7	6,9	7,1	7,2	7,4	7,6	7,7	7,9	12°
	3,9	4,0	4,2	4,4	4,6	4,8	5,0	5,2	5,4	5,6	5,8	5,9	6,1	6,3	6,5	6,7	6,9	7,1	7,3	7,5	7,7	7,8	8,0	8,2	8,4	8,6	14°
	4,1	4,2	4,5	4,7	4,9	5,1	5,3	5,5	5,7	5,9	6,2	6,4	6,6	6,8	7,0	7,2	7,4	7,6	7,8	8,0	8,3	8,5	8,7	8,9	9,1	9,3	16°
	4,3	4,5	4,7	4,9	5,2	5,4	5,6	5,9	6,1	6,3	6,6	6,8	7,0	7,2	7,5	7,7	7,9	8,2	8,4	8,6	8,9	9,1	9,3	9,5	9,8	10,0	18°
	4,5	4,7	5,0	5,2	5,5	5,7	6,0	6,2	6,5	6,7	7,0	7,2	7,5	7,7	8,0	8,2	8,5	8,7	9,0	9,2	9,5	9,7	10,0	10,2	10,5	10,7	20°
	4,9	5,1	5,4	5,7	5,9	6,2	6,5	6,7	7,0	7,3	7,6	7,8	8,1	8,4	8,6	8,9	9,2	9,4	9,7	10,0	10,3	10,5	10,8	11,1	11,3	11,6	22°
	5,3	5,5	5,8	6,1	6,4	6,7	7,0	7,3	7,6	7,9	8,2	8,4	8,7	9,0	9,3	9,6	9,9	10,2	10,5	10,8	11,1	11,3	11,6	11,9	12,2	12,5	24°
	5,7	6,0	6,3	6,6	6,9	7,2	7,5	7,8	8,1	8,4	8,8	9,1	9,4	9,7	10,0	10,3	10,6	10,9	11,2	11,5	11,9	12,2	12,5	12,8	13,1	13,4	26°
	6,0	6,4	6,7	7,0	7,4	7,7	8,0	8,4	8,7	9,0	9,4	9,7	10,0	10,3	10,7	11,0	11,3	11,7	12,0	12,3	12,7	13,0	13,3	13,6	14,0	14,3	28°
	6,5	6,8	7,2	7,5	7,9	8,2	8,6	8,9	9,3	9,6	10,0	10,3	10,7	11,0	11,4	11,7	12,1	12,4	12,8	13,1	13,5	13,8	14,2	14,5	14,9	15,2	30°
	7,1	7,4	7,8	8,2	8,5	8,9	9,3	9,6	10,0	10,4	10,8	11,1	11,5	11,9	12,2	12,6	13,0	13,3	13,7	14,1	14,5	14,8	15,2	15,6	15,9	16,3	32°
	7,7	8,0	8,4	8,8	9,2	9,6	10,0	10,4	10,8	11,2	11,6	11,9	12,3	12,7	13,1	13,5	13,9	14,3	14,7	15,1	15,5	15,8	16,2	16,6	17,0	17,4	34°
	8,3	8,7	9,1	9,5	9,9	10,3	10,7	11,1	11,5	11,9	12,4	12,8	13,2	13,6	14,0	14,4	14,8	15,2	15,6	16,0	16,5	16,9	17,3	17,7	18,1	18,5	36°
	8,9	9,3	9,7	10,1	10,6	11,0	11,4	11,9	12,3	12,7	13,2	13,6	14,0	14,4	14,9	15,3	15,7	16,2	16,6	17,0	17,5	17,9	18,3	18,7	19,2	19,6	38°
	9,5	9,9	10,4	10,8	11,3	11,7	12,2	12,6	13,1	13,5	14,0	14,4	14,9	15,3	15,8	16,2	16,7	17,1	17,6	18,0	18,5	18,9	19,4	19,8	20,3	20,7	40°
10,3	10,7	11,2	11,7	12,2	12,7	13,2	13,7	14,2	14,7	15,2	15,6	16,1	16,6	17,1	17,6	18,1	18,6	19,1	19,6	20,1	20,5	21,0	21,5	22,0	22,5	42°	
11,1	11,6	12,1	12,6	13,2	13,7	14,2	14,8	15,3	15,8	16,4	16,9	17,4	17,9	18,5	19,0	19,5	20,1	20,6	21,1	21,7	22,2	22,7	23,2	23,8	24,3	44°	
11,9	12,4	13,0	13,6	14,1	14,7	15,3	15,8	16,4	17,0	17,6	18,1	18,7	19,3	19,8	20,4	21,0	21,5	22,1	22,7	23,3	23,8	24,4	25,0	25,5	26,1	46°	
12,7	13,3	13,9	14,5	15,1	15,7	16,3	16,9	17,5	18,1	18,8	19,4	20,0	20,6	21,2	21,8	22,4	23,0	23,6	24,2	24,9	25,5	26,1	26,7	27,3	27,9	48°	
13,5	14,1	14,8	15,4	16,1	16,7	17,4	18,0	18,7	19,3	20,0	20,6	21,3	21,9	22,6	23,2	23,9	24,5	25,2	25,8	26,5	27,1	27,8	28,4	29,1	29,7	50°	
14,3	14,9	15,6	16,3	17,0	17,7	18,4	19,1	19,8	20,5	21,2	21,8	22,5	23,2	23,9	24,6	25,3	26,0	26,7	27,4	28,1	28,7	29,4	30,1	30,8	31,5	52°	
15,1	15,8	16,5	17,2	18,0	18,7	19,4	20,2	20,9	21,6	22,4	23,1	23,8	24,5	25,3	26,0	26,7	27,5	28,2	28,9	29,7	30,4	31,1	31,8	32,6	33,3	54°	
15,9	16,6	17,4	18,2	18,9	19,7	20,5	21,2	22,0	22,8	23,6	24,3	25,1	25,9	26,6	27,4	28,2	28,9	29,7	30,5	31,3	32,0	32,8	33,6	34,3	35,1	56°	
16,7	17,5	18,3	19,1	19,9	20,7	21,5	22,3	23,1	23,9	24,8	25,6	26,4	27,2	28,0	28,8	29,6	30,4	31,2	32,0	32,9	33,7	34,5	35,3	36,1	36,9	58°	
17,5	18,3	19,2	20,0	20,9	21,7	22,6	23,4	24,3	25,1	26,0	26,8	27,7	28,5	29,4	30,2	31,1	31,9	32,8	33,6	34,5	35,3	36,2	37,0	37,9	38,7	60°	
20	21	22	23	24	25	26	27	28	29	30	31	32	33	34	35	36	37	38	39	40	41	42	43	44	45	mm	
размер (а) в мм																											

угол ротации позвонка

размер (б) в мм	5,1	5,2	5,3	5,4	5,6	5,7	5,8	5,9	6,0	6,1	6,2	6,3	6,4	6,5	6,7	6,8	6,9	7,0	7,1	7,2	7,3	7,4	7,5	7,6	7,8	2°		
	5,7	5,8	5,9	6,0	6,2	6,3	6,4	6,5	6,6	6,8	6,9	7,0	7,1	7,2	7,4	7,8	8,0	8,1	8,2	8,3	8,5	8,6	8,7	8,8	9,0	4°		
	6,2	6,4	6,5	6,6	6,8	6,9	7,0	7,1	7,3	7,4	7,5	7,7	7,8	7,9	8,1	8,3	8,7	8,8	9,0	9,1	9,2	9,3	9,5	9,6	9,8	6°		
	6,8	6,9	7,1	7,2	7,4	7,5	7,6	7,8	7,9	8,1	8,2	8,3	8,5	8,6	8,8	9,1	9,3	9,5	9,8	10,0	10,1	10,3	10,4	10,5	10,7	8°		
	7,4	7,5	7,7	7,8	8,0	8,1	8,3	8,4	8,6	8,7	8,8	9,0	9,2	9,3	9,5	9,9	10,1	10,4	10,6	10,8	11,0	11,2	11,3	11,5	11,7	10°		
	8,1	8,2	8,4	8,6	8,8	8,9	9,1	9,3	9,4	9,6	9,8	9,9	10,1	10,3	10,5	11,0	11,2	11,4	11,5	11,9	12,0	12,3	12,5	12,6	12,8	12°		
	8,8	9,0	9,2	9,4	9,6	9,7	9,9	10,1	10,3	10,5	10,7	10,9	11,1	11,3	11,5	12,0	12,2	12,4	12,6	12,9	13,0	13,3	13,5	13,6	13,9	14°		
	9,5	9,7	9,9	10,1	10,4	10,6	10,8	11,0	11,2	11,4	11,6	11,8	12,0	12,2	12,5	12,7	13,1	13,3	13,6	13,8	14,0	14,2	14,5	14,6	15,0	16°		
	10,2	10,5	10,7	10,9	11,2	11,4	11,6	11,8	12,1	12,3	12,5	12,8	13,0	13,2	13,5	13,8	14,0	14,3	14,6	14,8	15,0	15,3	15,6	15,8	16,0	18°		
	11,0	11,2	11,5	11,7	12,0	12,2	12,5	12,7	13,0	13,2	13,5	13,7	14,0	14,2	14,5	14,8	15,1	15,4	15,7	16,0	16,2	16,5	16,7	17,0	17,3	20°		
	11,9	12,1	12,4	12,7	13,0	13,2	13,5	13,8	14,0	14,3	14,6	14,8	15,1	15,4	15,7	16,1	16,4	16,7	17,0	17,3	17,5	17,9	18,2	18,5	18,8	22°		
	12,8	13,1	13,4	13,7	14,0	14,2	14,5	14,8	15,1	15,5	15,7	16,0	16,3	16,6	16,9	17,5	17,6	18,1	18,3	18,6	18,9	19,3	19,6	19,9	20,1	24°		
	13,7	14,0	14,3	14,6	15,0	15,3	15,6	15,9	16,2	16,5	16,8	17,1	17,4	17,7	18,1	18,6	19,0	19,4	19,7	20,1	20,3	20,8	21,0	21,3	21,7	26°		
	14,6	15,0	15,3	15,6	16,0	16,3	16,6	16,9	17,3	17,6	17,9	18,3	18,6	18,9	19,3	19,9	20,3	20,6	21,0	21,5	21,7	22,1	22,5	22,8	23,1	28°		
	15,6	15,9	16,3	16,6	17,0	17,3	17,7	18,0	18,4	18,7	19,1	19,4	19,8	20,1	20,5	21,1	21,4	21,9	22,2	22,6	23,0	23,5	23,8	24,1	24,6	30°		
	16,7	17,0	17,4	17,8	18,2	18,5	18,9	19,3	19,6	20,0	20,4	20,7	21,1	21,5	21,9	22,5	22,8	23,3	23,6	24,0	24,5	25,0	25,3	25,6	26,1	32°		
	17,8	18,2	18,6	19,0	19,4	19,7	20,1	20,5	20,9	21,3	21,7	22,1	22,5	22,9	23,3	23,9	24,3	24,8	25,2	25,6	26,0	26,5	26,8	27,2	27,6	34°		
	18,9	19,3	19,7	20,1	20,6	21,0	21,4	21,8	22,2	22,6	23,0	23,4	23,8	24,2	24,7	25,1	25,6	26,9	26,5	26,8	27,3	27,8	28,2	28,6	29,0	36°		
	20,0	20,5	20,9	21,3	21,8	22,2	22,6	23,0	23,5	23,9	24,3	24,8	25,2	25,6	26,1	26,6	27,0	27,5	28,0	28,4	28,9	29,3	30,8	30,8	29,7	30,1	30,6	38°
	21,2	21,6	22,1	22,5	23,0	23,4	23,9	24,3	24,8	25,2	25,7	26,1	26,6	27,0	27,5	28,0	28,4	28,9	29,3	29,8	30,3	30,8	31,2	31,6	32,2	40°		
23,0	23,5	24,0	24,5	25,0	25,4	25,9	26,4	26,9	27,4	27,9	28,4	28,9	29,4	29,9	30,6	31,0	31,6	32,1	32,6	33,1	33,6	34,1	34,4	35,1	42°			
24,8	25,4	25,9	26,4	27,0	27,5	28,0	28,5	29,0</																				

Показатели состояния росткового костного потенциала позвоночника. По переднезадней рентгенограмме оценивают выраженность оссификации апофизов гребней крыльев подвздошных костей, называемую тестом Риссера (J.C. Risser). Данный тест признан на мировом уровне как стандарт в системе оценки ростковой активности позвоночника и подразделен на шесть последовательных ростковых стадий — от 0 до V. Тест Риссера для удобства обозначают буквой «R» с добавлением соответствующей римской цифры, которая указывает выявляемую стадию оссификации апофизов гребней крыльев подвздошных костей.

Стадия R-0 характеризуется отсутствием зон оссификации апофизов подвздошных гребней. При стадии R-I выявляются линейно-дугообразной формы участки апофизарной оссификации в латеральных отделах гребней протяженностью до $\frac{1}{4}$ их длинника. Стадия R-II характеризуется увеличением зоны оссификации до $\frac{1}{2}$ длинника гребней, а стадия R-III — достижением длины зоны оссификации апофиза до $\frac{3}{4}$. На стадии R-IV определяется зона оссификации апофизов по ходу всего длинника гребней с явлениями начального синостозирования с основным костным массивом в медиальных отделах. Стадия R-V характеризуется полным слиянием оссифицированных апофизов гребней с массивом крыльев подвздошных костей. На рис. 7 представлены схемы скиограмм соответствующих стадий теста Риссера.

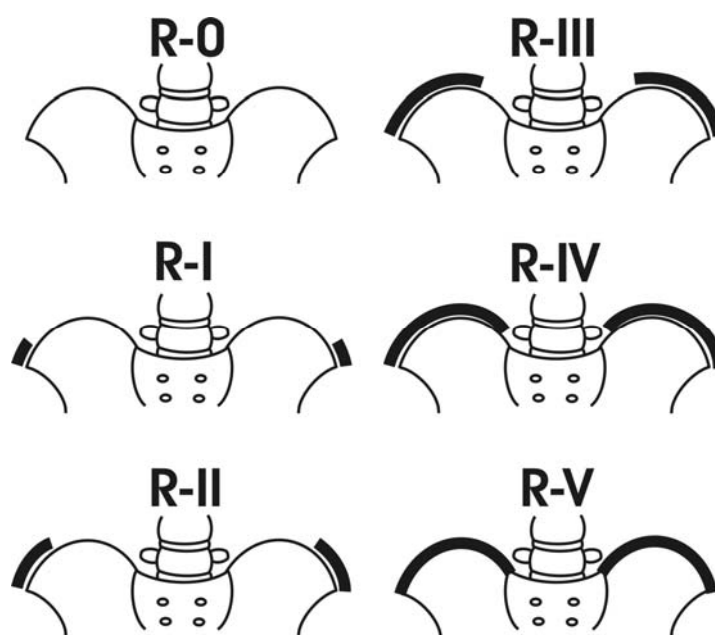


Рис. 7. Схема стадий теста Риссера

Стадии теста Риссера используют как количественные критерии в оценке ростковой костной активности, выраженность которой классифицирована на три группы.

В первой группе объединены стадии от 0 до III, она иллюстрирует ростковый процесс как **выраженно активный**.

Вторая группа включает стадию IV, которая характеризует ростковый

процесс как *относительно стабилизированный*.

Третья группа характеризуется стадией V и определяет ростковый процесс как *завершенный*.

На боковой рентгенограмме состояние ростковой активности позвоночника оценивается по характеру развития апофизарных зон тел позвонков, которые имеют свою стадийность, описанную В.И. Садофьевой. Выявляемые стадии окостенения апофизов тел позвонков целесообразно для удобства обозначать буквой «S» также с добавлением соответствующей римской цифры, которая указывает стадию ростковой зрелости.

Стадия S-0 характеризуется отсутствием зон оссификации апофизов тел позвонков. На стадии S-I выявляются зоны оссификации у вентрального края краниальной и каудальной поверхностей тел позвонков. Стадия S-II характеризуется наличием множественных участков оссификации апофизов. На стадии S-III определяется слияние зон апофизарной оссификации в общую «полосу». Для стадии S-IV характерно наличие зоны синостозирования оссифицированных апофизов с телом позвонка на уровне центрального отдела. Показатель S-V иллюстрирует практически полное слияние оссифицированных апофизов с костным массивом тел позвонков; начало данной стадии характеризуется наличием зон просветления по периферии тела сегмента. На рис. 8 стадии апофизарного теста Садофьевой представлены схемами профильных скиограмм позвонков.

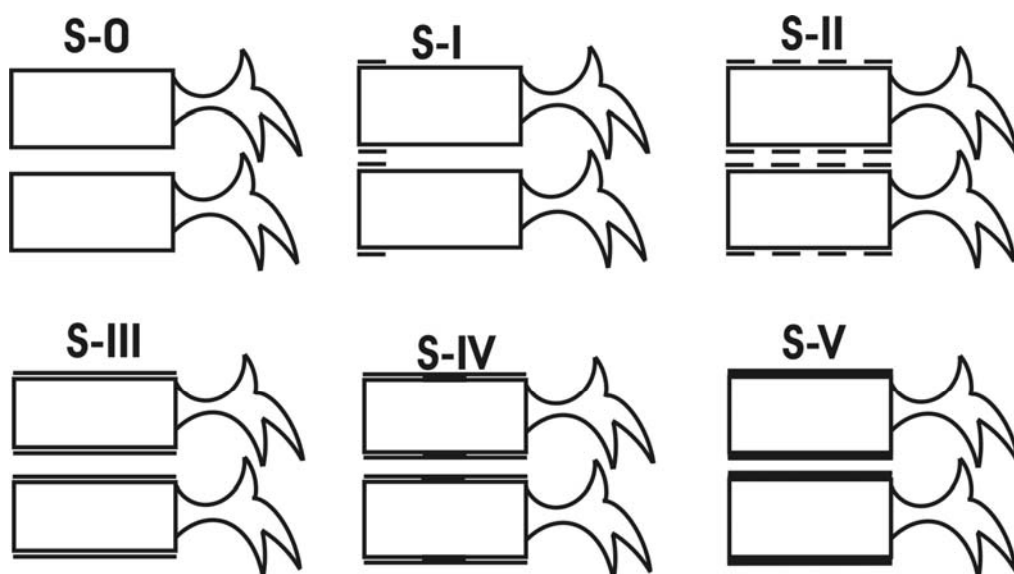


Рис. 8. Схема стадий апофизарного теста Садофьевой

Выявляемые стадии теста Садофьевой используют как количественные критерии в оценке ростковой костной активности позвоночника, которая по выраженности также классифицирована на три группы.

Первая группа объединяет стадии от 0 до III и характеризует ростковый процесс в позвоночнике как *выраженно активный*.

Вторая группа включает стадию IV. Она иллюстрирует ростковый процесс в позвоночнике как *относительно стабилизированный*.

Третья группа включает стадию V и определяет ростковый процесс в позвоночнике как **завершенный**.

Следует отметить, что тест Риссера необходимо рассматривать как объективную, но косвенную информацию, характеризующую костную ростковую активность позвоночника. Прямой объективностью, имеющей соответствующую значимость и точность относительно состояния ростковой костной активности позвоночника, обладает тест Садофьевой, который отражает непосредственно стадию физиологического развития пораженного органа при рассматриваемой патологии.

Таким образом, обобщая все вышеизложенное, рентгенологическая диагностика сколиотической деформации позвоночника осуществляется согласно методическому алгоритму, представленному в табл. 2.

Таблица 2

Методический алгоритм рентгенологической диагностики деформации позвоночника при сколиозе

Показатели	Плоскость оценки		
	Фронтальная	Сагиттальная	Горизонтальная
Вертикальные рентгенограммы позвоночника на пленке формата не менее 30×40 см	Переднезадняя	Боковая	Переднезадняя
Качественный критерий оценки	Анатомический тип выявленной деформации Состояние ростковой костной активности крыльев подвздошных костей	Состояние сагиттального баланса Состояние ростковой костной активности тел позвонков	Ротационная деформация
Количественный критерий	Угол выявленных дуг, тест Риссера от 0 до V	Форма компенсированности анатомо-биомеханической устойчивости позвоночника, тест Садофьевой от 0 до V	Угол ротации
Получаемый показатель и его классификацион	Тяжесть деформации, четыре степени	Анатомо-биомеханическая устойчивость, три	Выраженность ротации Четыре степени

ное распределение	тяжести Выраженность ростковой активности, три группы	формы Выраженность ростковой активности, три группы	
Применяемая методика измерения	По Коббу	По Коббу	По Раймонди

Применение представленного методического алгоритма позволяет:

- стандартизировать рентгенологическую диагностику при сколиотической деформации позвоночника;
- определить при необходимости дополнительные мероприятия и методы обследования конкретного пациента;
- обеспечить постановку точного клинического диагноза, что является основанием для составления программы адекватного лечения и реабилитации для конкретного пациента, а также преемственного его курирования в лечебно-профилактических учреждениях различного уровня и согласованной экспертной оценки выявленной ортопедической патологии.