

**МИНИСТЕРСТВО ЗДРАВООХРАНЕНИЯ РЕСПУБЛИКИ БЕЛАРУСЬ
БЕЛОРУССКИЙ ГОСУДАРСТВЕННЫЙ МЕДИЦИНСКИЙ УНИВЕРСИТЕТ
КАФЕДРА ГИСТОЛОГИИ, ЦИТОЛОГИИ И ЭМБРИОЛОГИИ**

**СТРОЕНИЕ ОРГАНИЗМА ЧЕЛОВЕКА И ЖИВОТНЫХ
В НОРМЕ, ПАТОЛОГИИ И ЭКСПЕРИМЕНТЕ**

Сборник научных работ, посвященный 85-летию со дня рождения
профессора А.С.Леонтьюка

Минск, БГМУ
2017

УДК 611(082)

ББК 28.06

С 86

Рецензенты: д-р мед. наук, проф. А.А.Артишевский, д-р мед. наук, проф. Арчакова Л.И.

Строение организма человека и животных в норме, патологии и эксперименте. Сб. работ, посв.85-летию со дня рождения проф.А.С.Леонтьюка /под ред. доц. Т.М.Студеникиной, И.А.Мельникова, доц. В.С.Гайдука; Бел. гос. мед. ун-т.– Минск: БГМУ, 2017.– 441 с.

ISBN 978-985-567-814-5

Сборник посвящен 85-летию со дня рождения видного ученого в области гистологии и эмбриологии, доктора медицинских наук, профессора, заслуженного работника образования Республики Беларусь, лауреата Государственной премии РБ Анатолия Сергеевича Леонтьюка. Сборник включает тематические разделы «А.С.Леонтьюк и кафедра гистологии в воспоминаниях коллег и учеников», «Актуальные вопросы современной морфологии», «Количественные методы в морфологических исследованиях» и «Педагогические аспекты в преподавании морфологических дисциплин».

УДК 611(082)

ББК 28.06

Ремизонова А. В., Дорохович Г. П.

**ВАРИАНТЫ СТРОЕНИЯ СОСОЧКОВЫХ МЫШЦ
МИТРАЛЬНОГО КЛАПАНА СЕРДЦА ВЗРОСЛОГО ЧЕЛОВЕКА**

Белорусский государственный медицинский университет,

г. Минск, Республика Беларусь

Изучена вариантная анатомия задней сосочковой мышцы и ее сухожильных нитей. Показаны нетипичные варианты строения задней сосочковой мышцы митрального клапана: пластинчатая, трабекулярная и фенестрированная.

Ключевые слова: *сердце, задняя сосочковая мышца, митральный клапан*

Remizonova A. V., Dorokhovich H.P.

**VARIANT OF THE PAPILLARY MUSCLES ANATOMY OF THE
MITRAL VALVE**

Belarusian State Medical University, Minsk, Republic of Belarus

The issue of variant anatomy of the posterior papillary muscle and its chordae is considered. Untypical variants of the structure of the posterior papillary muscle of the mitral valve: lamellar, trabecular and fenestrated forms are shown.

Keywords: *heart, papillary muscle, posterior mitral valve*

Углубление знаний о вариантной анатомии структур клапанов сердца в весьма актуально, так как позволяет усовершенствовать способы диагностики и профилактики кардиоваскулярных заболеваний, которые занимают первое место среди причин смертности системы кровообращения. Анатомические врождённые изменения сердца как правило не приводят к грубым нарушениям функций сердечно-сосудистой деятельности, однако могут способствовать развитию пролапса створок предсердно-желудочковых клапанов. Знание вариантной анатомии структур клапанов сердца важно для точной диагностики и коррекции пороков сердца. Благодаря современным методам исследования изменения в строении структур клапанов сердца выявляют у детей в 39-68,9% случаев[1].

Цель настоящего исследования – установить особенности строения задней сосочковой мышцы митрального клапана взрослого человека.

Материалом для исследования послужили 22 препарата сердца взрослого человека в возрасте 45-60 лет. Материал был получен в соответствии с Законом Республики Беларусь № 55-3 от 12.11.2001 «О погребении и похоронном деле» из служб патологоанатомических и судебных экспертиз г. Минска и Минской области. Методы исследования: макромикроскопический, морфометрический.

В результате исследования строения сосочковых мышц (СМ) митрального клапана сердца человека установлено, что они являются продолжением миокарда желудочков и представляют собой постоянные анатомические структуры. В связи с большим давлением крови, выбрасываемой левым желудочком, СМ митрального клапана и отходящие от них сухожильные нити крупнее, чем в трехстворчатом клапане правого желудочка. Задняя сосочковая мышца митрального клапана у взрослого человека имеет конусовидную форму, широкое основание и несколько верхушек, от которых отходят сухожильные нити к передней и задней створкам клапана. В ходе исследования обнаружена атипичная задняя СМ митрального клапана, которая была раздвоенной. Меньшая ее часть имела конусовидную форму толщиной 0,3 см и длиной 3,85 см, а большая – форму продольной пластинки толщиной 1 мм с многочисленными отверстиями диаметром 0,1-0,65 см. Пластинка задней СМ плотно прилегала к задней стенке левого желудочка (рис.1). Как правило, в здоровом сердце взрослого человека толщина СМ митрального клапана совпадает с толщиной свободной стенки левого желудочка или межжелудочковой перегородки. В исследованном сердце задняя СМ была истончена и ее размеры были меньше стенки левого желудочка на 0,6 см.

Свободный край исследованной задней СМ митрального клапана разделялся на 3 верхушки, от которых отходили короткие сухожильные нити длиной 0,9-1,3 см и толщиной менее 0,1 см. Сухожильные нити переплетались между собой, образуя сетевидное переплетение, и прикреплялись к задней и передней створкам митрального клапана.

Толщина передней СМ митрального клапана составила 0,4 см, длина - 3,7

см. Передняя СМ имела 3 вершины, с отходящими от них сухожильными нитями, длиной 0,75-1,1 см и толщиной 0,1 см.

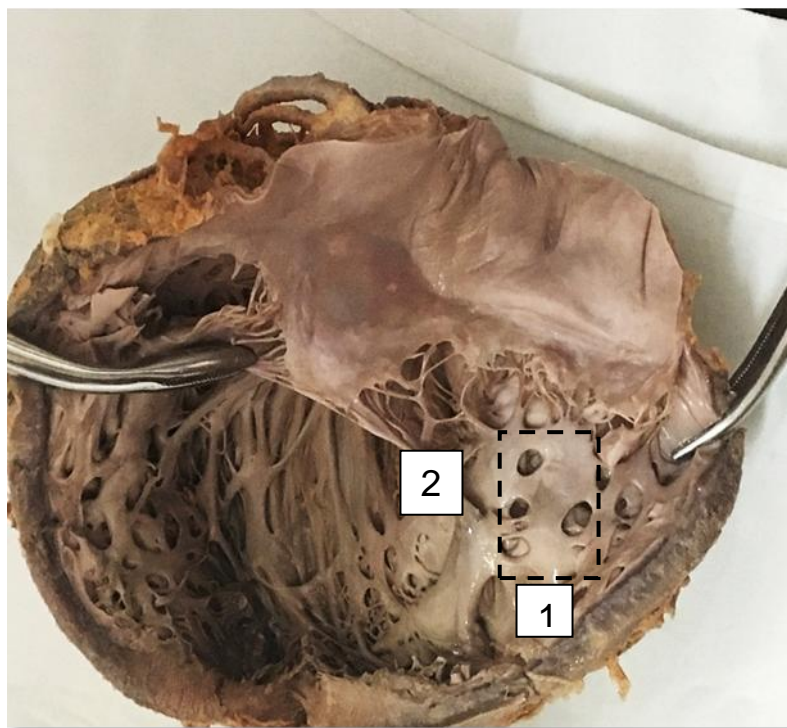


Рис.1. Вариантная анатомия структур митрального клапана.

1 - фенестрированная задняя сосочковая мышца митрального клапана, 2 - переплетение сухожильных нитей.

В ходе исследования кроме фенестрированной задней СМ обнаружена СМ трабекулярной формы, которая образована переплетающимися трабекулами, свободный край которой распадался на несколько коротких конусовидных вершук. Многочисленные, толщиной менее 0,1 см сухожильные нити от этих вершук прикреплялись к передней и задней створкам митрального клапана. Толщина стенки левого желудочка на данных препаратах составила 1,3-1,95 см. Длина мышц – в среднем 1,8-3,75 см, толщина – 0,3-0,7 см. Наряду с фенестрированной и трабекулярной СМ также были выявлены задние СМ пластинчатого типа. Толщина левого желудочка на таких препаратах составила 1,2-2,3 см. СМ пластинчатого типа состояли из 2-3 частей, одна из которых имела форму широкой (1,85-1,9 см) пластинки толщиной 0,2-0,3 см и длиной 2,8-3,6 см. От вершук СМ пластинчатого типа отходили длинные, толщиной 0,1 см сухожильные нити, прикрепляющиеся к

передней и задней створкам митрального клапана. Передние СМ в данных сердцах имели нормальное строение, длина их составила 2,4-2,7 см, толщина – 0,4-0,7 см. Сухожильные хорды длинные и многочисленные, прикреплялись к передней створке митрального клапана.

Таким образом, тонкие и короткие сухожильные нити, их сетевидное переплетение у фенестрированной задней СМ, а также фенестрированные, пластинчатые, а также трабекулярные СМ являются вариантами строения СМ митрального клапана. Вариантная анатомия задней СМ чаще представлена пластинчатой(31,8%) и трабекулярной (27,3%), реже – фенестрированной (4,5%) формами. А в остальных случаях форма задней СМ – классическая.

Одной из причин развития вышеназванных вариантов строения задней СМ может являться ухудшение кровоснабжения задней сосочковой мышцы в эмбриогенезе [2]. Известно, что кровоснабжение передней СМ митрального клапана осуществляется интенсивнее, чем задней. Кровоснабжение передней СМ обеспечивает передняя межжелудочковая и огибающая ветви левой венечной артерий. Кровоснабжение же задней СМ зависит от типа кровоснабжения сердца. У 90% людей преобладает правая венечная артерия (ПКА) и она является основным поставщиком крови, кровоснабжение при правом типе задней СМ лучше. Если преобладает левая венечная артерия, кровоснабжение задней СМ осуществляется огибающей ветвью этого сосуда [2]. Таким образом, кровоснабжение задней сосочковой мышцы при правом типе кровоснабжения лучше. Нетипичные варианты строения СМ митрального клапана встречается чаще при левосторонней форме кровоснабжения. Нетипичные варианты анатомии задней сосочковой мышцы не вызывают нарушений, определяющих работу сердца. Однако, в ходе анализа данных литературы установлено, что такие варианты сосочковых мышц с возрастом могут стать причиной пролапса митрального клапана (ПМК). ПМК - это порок сердца, при котором створки митрального клапана прогибаются в левое предсердие во время систолы левого желудочка. Данное заболевание встречается у 2,5-5% людей. Зачастую люди даже не догадываются об его

существовании, так как если нарушения клапана незначительное, то симптомы заболевания не возникают. Описанные в работе особенности анатомии сухожильных нитей могут явиться причиной недостаточности митрального клапана. Недостаточность митрального клапана – один из приобретенных пороков сердца. При этом заболевании створки митрального клапана закрываются не полностью – между ними остается щель. Каждый раз во время сокращения левого желудочка часть крови возвращается в левое предсердие.

Таким образом, в результате исследования определены варианты строения СМ митрального клапана фенестрированные, пластинчатые, а также трабекулярные СМ. Особенности строения сухожильных нитей клапана, а также варианты строения СМ необходимо учитывать в клинической практике.

Литература

1. Трисветова, Е.Л. Анатомия редких малых аномалий сердца / Е.Л. Трисветова, Е.Д. Черствый, О.А. Юдина // *Арх. патологии.* – 2008. – № 1. – С. 37–42.
2. Soto, A. Características Morfológicas y Biométricas del Músculo Papilar Septal en Corazones de Individuos Chilenos / A. Soto, J. Henriquez // *Int. J. Morphol.* - 2011. - Vol. 29, № 3. - P. 711–715.