

ЭКСПЕРИМЕНТАЛЬНЫЕ ОСНОВЫ ИСПОЛЬЗОВАНИЯ КЛЕТОЧНЫХ ТЕХНОЛОГИЙ ДЛЯ ЛЕЧЕНИЯ РАССЕЯННОГО СКЛЕРОЗА

Я.М. Мотузова¹, М.М. Зафранская², А.С. Федулов¹, Д.Б. Нижегородова², С.А. Гузов¹,
С.С. Багатка², М.Ю. Юркевич², М.А. Шпаковская¹

¹Белорусский государственный медицинский университет

²Белорусская медицинская академия последипломного образования

В последние годы показана перспективность использования при рассеянном склерозе (РС) трансплантации мезенхимальных стволовых клеток (МСК), которая позволяет ремоделировать иммунную систему больных без применения высокодозной полихимиотерапии (ВПХТ) [1].

Альтернативной клеточной технологией может явиться ВПХТ с последующей тандемной трансплантацией гемопоэтических стволовых клеток (ГСК) и МСК. Обоснованием этому служит известная способность МСК поддерживать рост гемопоэтических клеток-предшественниц путем секреции кроветворных цитокинов [2]. Другими предпосылками, указывающими на целесообразность применения МСК в качестве ко-трансплантата при введении ГСК после ВПХТ при РС, являются способность МСК при прямом совместном культивировании с ГСК приводить к более выраженному иммуносупрессивному эффекту [3] и дифференцировке ГСК в регуляторные дендритические клетки [4].

Тем не менее в литературе отсутствуют данные об эффективности ко-трансплантации МСК и ГСК после ВПХТ, а также о сравнении эффективности и безопасности различных методик клеточной терапии РС. Изучение данного вопроса может послужить основой для дальнейшей разработки патогенетических методов клеточной терапии РС.

Цель исследования: изучить влияние различных методов клеточной терапии на динамику неврологического статуса и патоморфологических паттернов на модели экспериментального аутоиммунного энцефаломиелита (ЭАЭ).

Материалы и методы. В исследование были включены 36 лабораторные крысы-самки линии Wistar, массой 150–180 г, на которых была создана модель ЭАЭ. С целью индукции ЭАЭ использовали метод активной подкожной иммунизации животных иммуногенной смесью, содержащей гомогенат спинного мозга в качестве иммуногена, который в равных пропорциях эмульгировали в модифицированном полном адьюванте Фрейнда (Sigma, Германия), содержащем *M. tuberculosis* в концентрации 5 мг/мл. Клинико-неврологическая оценка тяжести развития ЭАЭ у животных проводилась согласно 6-балльной системе международных критериев.

Для выполнения культуральных исследований проводили выделение моноклеарных клеток из костного мозга крыс. Культивирование МСК осуществляли в полной культуральной среде, содержащей DMEM-LG («Gibco», Германия), 10% эмбриональную телячью сыворотку, 1% антибиотика-антимикотика и 2mM-глутамин («Sigma», Германия), при 37 °C и 5% CO₂. Для изучения миграции МСК после трансплантации лабораторным крысам выполняли окрашивание МСК с использованием флуоресцентного красителя PKH26 (Sigma, Германия).

В зависимости от метода лечения все лабораторные животные с клиническими проявлениями ЭАЭ были разделены на 4 группы. Первой группе крыс (n=14) на 12-й день после иммунизации вводили суспензию МСК в центральную вену хвоста в концентрации $1 \cdot 10^6$ МСК на крысу. Второй группе крыс (n=10) на 11-й день после иммунизации с целью иммуносупрессии вводили

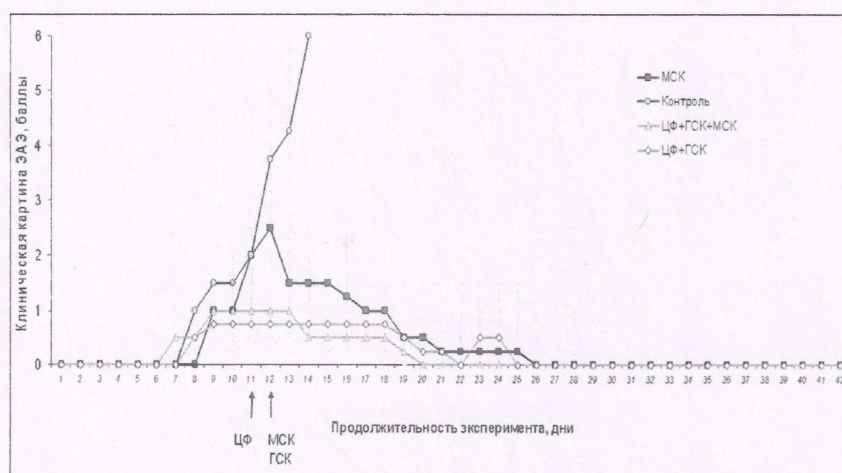
циклофосфамид (ЦФ) в дозе 200 мг/кг внутривенно. На 12-й день проводили совместную трансплантацию МСК и ГСК в соотношении 1:20 в центральную вену хвоста. Третьей группой (n=8) на 11-й день после иммунизации вводили ЦФ внутривенно в аналогичной дозировке. На следующий день проводили перфузию ГСК в концентрации $2 \cdot 10^7$ клеток на крысу в центральную вену хвоста. Контрольной группе крыс с клиническими проявлениями ЭАЭ (n=4) вводили аликвоту 0,9% раствора NaCl в центральную вену хвоста. Период наблюдения составил 42 дня.

Патоморфологическое исследование головного и спинного мозга крыс с ЭАЭ проводили с использованием методов окраски гематоксилин-эозином, по Клювер–Барреру (по модификации Виктора) и MSB.

Для статистического анализа использовался листинг программы STATISTICA 6.0 (критерий Колмогорова–Смирнова, коэффициент асимметрии (Skewness) и коэффициент эксцесса (Kurtosis), непараметрические критерии Вилкоксона (в случае зависимых переменных) и Манна–Уитни (в случае независимых переменных). Результаты представляли в формате Me (25-й ÷ 75-й процентиля). Во всех случаях результаты принимали достоверными при уровне значимости $p < 0,05$.

Результаты и их обсуждение. Динамика клинической картины ЭАЭ у крыс. Клиническая картина ЭАЭ у лабораторных животных контрольной группы характеризовалась неуклонным прогрессированием заболевания, проявляющимся нарастанием симптоматики, что привело к гибели всех животных на 14-е сутки после моделирования ЭАЭ.

Применение предписанных схем лечения сопровождалось статистически значимым регрессом неврологической симптоматики по сравнению с контрольной группой, уже начиная со следующих суток от начала терапии (4,25 (2,5–6) баллов в контрольной группе, 1 (1–1) балл в исследуемой группе, $p < 0,05$). Во всех группах крыс, которые получали лечение, рецидивов заболевания в течение 30 суток после введения стволовых клеток не было (рисунок 1).



По оси X – Продолжительность эксперимента, дни; по оси Y – Клиническая картина ЭАЭ, баллы
Рисунок 1. Динамика клинической картины у лабораторных животных с ЭАЭ до и после лечения

У крыс с ЭАЭ применение тандемной трансплантации МСК и ГСК после высокодозной химиотерапии (ВХТ) характеризуется наиболее низким уровнем летальности (20%) по сравнению с трансплантацией только МСК (28,6%) и ЦФ+ГСК (75%) и приводит к полному регрессу клинической картины ЭАЭ на 8-е сутки после трансплантации, тогда как после трансплантации МСК и лечения ЦФ+ГСК — на 14 и 10-е сутки соответственно. Таким образом, использование ко-трансплантации МСК и ГСК после иммуносупрессивной терапии для лечения ЭАЭ характеризуется более низкой частотой осложнений по сравнению с применением ЦФ+ГСК, что может быть обусловлено протективным эффектом МСК за счет экспрессии ими регуляторных молекул и трофического воздействия, которые способствуют выживаемости кроветворных клеток.

Патоморфологический анализ образцов головного и спинного мозга лабораторных животных с клинической картиной ЭАЭ. Клиническая эффективность применения используемых схем лечения по сравнению с контрольной группой подтверждалась уменьшением выраженности воспалительной

реакции и степени демиелинизации ($p < 0,01$), оцениваемых по качественным характеристикам и количественно (с использованием трехбалльной шкалы).

Только в контрольной группе крыс при гистологическом анализе спинного и головного мозга выявлялась выраженная воспалительно-сосудистая реакция (3(3±3) балла, $p < 0,01$) с образованием периваскулярных инфильтратов из лимфогистиоцитов и моноцитов. Вокруг сосудов с воспалительно-сосудистой реакцией отмечалось наиболее заметное поражение нейронов, что проявлялось тяжелыми дистрофическими изменениями (выраженный хроматолиз, тигролиз, кариолизис и кариорексис), некрозами, формированием клеточных тяжей, явлениями саттелитоза и нейронофагии. В спинном и головном мозге лабораторных животных, которым были трансплантированы МСК, выявлена слабо выраженная мезенхимально-глиальная воспалительная реакция (0,5(0±1) балла, $p < 0,01$), представленная преимущественно пролиферативными элементами с единичными лимфоцитарными клетками, что может свидетельствовать об угасании воспалительной реакции и общем переходе воспаления в продуктивную фазу. При этом отмечалось отсутствие демиелинизации либо вакуолизация миелиновых оболочек.

Патоморфологический анализ спинного и головного мозга лабораторных животных в группе ЦФ+ГСК+МСК не выявил наличия васкулитов 0 (0±0) баллов, $p < 0,01$), а также отсутствие демиелинизации либо вакуолизацию миелиновых оболочек (1(1±2) балл, $p < 0,01$). В группе ЦФ+ГСК+вакулитов в спинном и головном мозге выявлено не было (0 (0±0) баллов, $p < 0,01$), однако отмечалась незначительная демиелинизация (2 (1±2) балла, $p < 0,01$).

Таким образом, при гистологическом анализе образцов головного и спинного мозга лабораторных животных с моделью ЭАЭ статистически значимых различий между группами, получавшими лечение, не выявлено. Использование всех схем лечения приводило к подавлению воспалительной реакции, а также к торможению процессов демиелинизации по сравнению с таковой в контроле.

Миграция МСК после трансплантации. При помощи иммунофлуоресцентного анализа замороженных срезов спинного и головного мозга было обнаружено наличие РКН26-позитивных МСК в ЦНС. Наиболее выраженный пик флуоресценции окрашенных МСК был обнаружен в селезенке и лимфатических узлах на 30 сутки после трансплантации, что указывает на повышенную миграцию данных клеток в периферические лимфоидные органы. В печени наблюдалось лишь незначительное количество РКН26-позитивных МСК. В почках МСК обнаружены не были. Таким образом, полученные результаты не только подтверждают миграцию МСК в лимфоидные органы, но и свидетельствуют об их пенетрации в ЦНС. Последнее, с учетом биологических свойств МСК, указывает на перспективность дальнейшего изучения их нейрорегенераторного вектора, в том числе при демиелинизирующих заболеваниях ЦНС.

Выводы.

1. У крыс с ЭАЭ трансплантация стволовых клеток сопровождалась регрессом неврологической симптоматики, а также уменьшением воспалительной реакции и степени демиелинизации в ткани мозга по сравнению с контрольной группой.

2. Впервые доказано, что у крыс с ЭАЭ применение тандемной трансплантации МСК и ГСК после высокодозной химиотерапии характеризуется наиболее низким уровнем летальности (20%) по сравнению с трансплантацией МСК (28,6%) и высокодозной химиотерапией с поддержкой трансплантацией ГСК (75%) и приводит к полному регрессу клинической картины ЭАЭ в более ранние сроки (на 8-е сутки после трансплантации по сравнению с 14-ми сутками при трансплантации МСК и 10-ми сутками после высокодозной химиотерапии с поддержкой трансплантацией ГСК).

EXPERIMENTAL BASIS OF THE USE OF STEM CELL TECHNOLOGIES IN MULTIPLE SCLEROSIS

*Y.M. Motuzova, M.M. Zafranskaya, A.S. Fedulov, D.B. Nizhegorodova, S.A. Guzov, S.S. Bagatka,
M.Y. Yurkevich, M.A. Shpakovskaya*

It was the first time when the effectiveness of various technologies of cell therapy was compared in a model of experimental autoimmune encephalomyelitis (EAE). It was shown that in rats with EAE the use of co-transplantation of mesenchymal (MSCs) and hematopoietic (HSCs) stem cells after high-dose chemotherapy (HDCT) was characterized by the low mortality rate as compared with transplantation of

MSCs and HDCT followed by transplantation of HSCs and lead to complete regression of clinical course of EAE on earlier stages.

Литература.

1. Uccelli, A. Stem cell transplantation in multiple sclerosis / A. Uccelli, G. Mancardi // *Current Opinion in Neurology*. – 2010. - № 23. – P. 218–225.
2. Beyth, S. Human mesenchymal stem cells alter antigen-presenting cell maturation and induce T-cell unresponsiveness / S. Beyth, Z. Borovsky, D. Mevorach // *Blood*. – 2005. - № 105. – P. 2214-2219.
3. Spaggiari, G.M. Mesenchymal stem cell-natural killer cell interactions: evidence that activated NK cells are capable of killing MSCs, whereas MSCs can inhibit IL-2-induced NK-cell proliferation / G.M. Spaggiari, A. Capobianco, S. Becchetti // *Blood*. - 2006. - № 107. - 1484-1490.
4. Lukomska, B. Engraftment of donor-derived stromal cells stimulates fast hematopoietic repopulation of vascularized bone marrow transplant recipients / B. Lukomska // *Transplant. Proc.* – 2001. - № 33. – P. 1757.