

А.Н. Михайлов, В.Б. Смычек, Э.Е. Малевич,  
А.И. Алешкевич, И.С. Абельская, А.С. Новиченко

## Лучевая характеристика шейно-плечевого синдрома у больных остеохондрозом шейного отдела позвоночника

Белорусская медицинская академия последипломного образования  
НИИ медико-социальной экспертизы и реабилитации МЗ РБ  
Минский консультативно-диагностический центр МЗ РБ  
Республиканский клинический медицинский центр Управления делами Президента Республики Беларусь

**Ш**ейно-плечевой синдром представлен в международной классификации болезней МКБ-10 в разделе дорсопатий под кодом рубрики 53.1. Причиной этого синдрома является, как правило, дегенеративно-дистрофические изменения в межпозвоноковых дисках (МПД) шейного отдела позвоночника (ШОП). Дегенеративно-дистрофические изменения (ДДИ) в шейном отделе позвоночника чаще встречаются в сегментах С5–С7 и проявляются вертеброгенной радикулопатией, а именно: болью в области шеи, надплечья и лопатки, иррадирующей вниз по наружному краю плеча [1, 2, 4, 5–7, 11, 17].

Боль в области плечевого сустава – одна из наиболее распространенных жалоб со стороны взрослого населения. Распространенность этой патологии, по данным различных исследований, составляет 4–7%, увеличиваясь с возрастом (от 3–4% в возрасте 40–44 лет до 15–20% в возрасте 50–65 лет с незначительным преобладанием у женщин) [3, 10, 14, 18–20].

Диагностика различных форм патологии плечевого сустава и параартикулярных тканей, включая плече-лопаточный периартрит (ПЛП), вызывающих болевой синдром, традиционно состоит из этапов, характерных для диагностики любых форм патологии костно-мышечной системы. Она включает в себя тщательный сбор анамнеза, детальный осмотр в области плечевого сустава и верхней конечности и сравнение с противоположной стороной, проведение диагностических лабораторных и инструментальных обследований [9, 11, 14–16].

Оценка состояния параартикулярных структур на основании анамнеза, даже в сочетании с параклиническими данными (рентгенография, электромиография, сцинтиграфия, анализы), недостаточна. Необходимо искать новые методы объективной оценки поражений тканей плечевого пояса при шейно-плечевом синдроме (ШПС) [8, 12, 13, 16, 20–23].

Учитывая многообразие патогенетических факторов и вариантов формирования патологических изменений тканей, окружающих плечевой сустав, а также вертеброневрологические поражения шейного отдела позвоночника, которые в

свою очередь приводят к развитию болевой и двигательной дисфункции, важны комплексная оценка и понимание взаимоотношений структурно-функциональных изменений. Это особенно актуально с внедрением в последние десятилетия новых методов радиологической диагностики, таких как ультразвуковое исследование (УЗИ) и магнитно-резонансная томография (МРТ), посредством которых стало возможным получение гораздо более детальной информации о структуре пораженных органов и тканей. Постоянное совершенствование технологий ультразвуковых исследований расширяет

Таблица 1

Рентгенологические показатели пораженного плечевого сустава при различных стадиях ОШОП

Рентгенологические показатели	1–2-я ст. ОШОП (n=24)	3-я ст. ОШОП (n=32)	4-я ст. ОШОП (n=25)
Рентгеновская суставная щель плече-лопаточного сустава, мм	4 (3,65–5,25)	4 (3–4,7)	3,3 (2,5–4)
Субхондральный склероз суставной поверхности лопатки, n (%)	10 (41,6)	15 (46,9)	19 (76)
Краевые костные разрастания головки плечевой кости и суставной поверхности лопатки, n (%)	3 (12,5)	6 (18,8)	8 (32)
Уплотнение контура суставной поверхности головки плечевой кости, n (%)	0	3 (9,4)	8 (32)
Кистовидные просветления в обл. большого бугорка, n (%)	7 (29,2)	11 (34,4)	20 (80)
Кальцинаты в обл. большого бугорка, n (%)	4 (16,7)	5 (15,6)	8 (32)
Склероз нижнего края акромиального отростка, n (%)	5 (20,8)	9 (28,1)	16 (64)
Артроз акромиально-ключичного сочленения, n (%)	2 (8,3)	15 (46,8)	21 (84)

Таблица 2

Ультразвуковые показатели пораженного плечевого сустава при различных стадиях ОШОП

Симптом	1-я–2-я ст. ОШОП (n=24)	3-я ст. ОШОП (n=32)	4-я ст. ОШОП (n=25)
Подакромиальное пространство, мм	8,5 (8,0–9,0)	8,5 (7,0–8,75)	6,5 (5,0–7,4)
Наличие выпота в подакромиальной-поддельтовидной сумке, n (%)	2 (8,3)	3 (9,4)	7 (28)
Толщина ротаторной манжеты, мм	7,0 (6,5–8,0)	6,5 (5,0–7,0)	5,0 (4,0–5,5)
Тендинит сухожилия надостной мышцы, n (%)	3 (12,5)	6 (18,8)	7 (28)
Наличие кальцинатов в структуре сухожилий надостной мышцы, n (%)	5 (20,8)	10 (31,25)	15 (60)
Тендинит сухожилия длинной головки бицепса, n (%)	3 (12,5)	5 (15,6)	9 (36)
Неровность контура большого бугорка, n (%)	5 (20,8)	12 (37,5)	18 (72)
Изменение контура головки плечевой кости, n (%)	0	5 (15,6)	6 (24)
Толщина хряща головки плечевой кости, мм	2,4(2,0–2,9)	2,2(2,0–2,5)	2,0(1,6–2,5)
Артроз акромиально-ключичного сочленения, n (%)	5 (20,8)	7 (21,9)	12 (48)
Наличие выпота в полости плече-лопаточного сустава, n (%)	3 (12,5)	4 (12,5)	7 (28)

Таблица 3

Планиметрические показатели структур пораженных плечевых суставов у больных ОШОП по данным МРТ

Планиметрические показатели	Правый сустав	Левый сустав
Количество кистовидных просветлений в головке плечевой кости 50 мм <sup>2</sup>	3,14±1,21	4,50±2,08
Толщина сухожилия надостной мышцы, мм	5,13±1,13	4,60±0,89
Толщина надостной мышцы, мм	22,88±3,52	24,00±3,39
Толщина сухожилия подостной мышцы, мм	4,25±0,71	4,80±1,10
Толщина подостной мышцы, мм	24,88±7,24	24,80±4,76
Толщина сухожилия подлопаточной мышцы, мм	5,88±1,13	5,80±0,45
Толщина подлопаточной мышцы, мм	25,75±5,44	28,20±4,49
Толщина сухожилия длинной головки бицепса, мм	5,00±1,20	4,80±1,30
Толщина дельтовидной мышцы, мм	12,83±3,87	10,60±3,13
Размер субакромиального пространства, мм	8,63±0,74	8,20±0,45
Вертикальный размер акромиально-ключичного сочленения, мм	4,75±1,16	4,80±1,10
Горизонтальный размер акромиально-ключичного сочленения, мм	4,63±1,69	3,80±0,84

возможности их применения, а в ряде клинических ситуаций позволяет заменить МРТ, рентген или существенно дополнить морфологическую картину заболевания. Динамическое УЗИ с известной долей точности дает возможность поставить диагноз субакромиального импиджмента, синдрома столкновения плеча или синдрома сдавления ротаторов плеча, супраспинального синдрома [11, 14, 15, 22].

Цель исследования – оценить информативность современных средств лучевой диагностики и выявить структурно-функциональные изменения при шейно-плечевом синдроме у больных остеохондрозом шейного отдела позвоночника.

**Материалы и методы**

Нами обследован 81 пациент с синдромом плече-лопаточной боли, сочетающимся с различными видами нарушения функции плечевого сустава, развившимся хронически и с неврологическими проявлениями остеохондроза шейного отдела позвоночника. Мужчин было 54 (66,7%), женщин – 27 (33,3%); средний возраст – 51 год (интерквартильный размах 43–56). Обследуемым произведены рентгенография (РГФ) плечевых суставов и шейного отдела позвоночника в стандартных проекциях, а также ультразвуковое исследование плечевых суставов. 12 пациентам выполнена МРТ плечевого сустава и шейного отдела позвоночника.

Рентгенологически остеохондроз шейного отдела позвоночника (ОШОП) 1–2 стадии определен у 24 пациентов (1-я группа), у 32 пациентов (2-я группа) имелась 3-я стадия и у 25 пациентов (3 группа) – 4-я стадия.

1-я группа больных состояла из 18 (75%) мужчин и 6 (25%) женщин, средний возраст – 37 лет (24–49). 2-я группа включала 21 (65,6%) мужчину и 11 (34,4%) женщин, средний возраст – 57 лет (52–61).

Был проведен анализ рентгенологических и ультразвуковых данных исследования плечевых суставов в каждой из групп, результаты представлены в табл. 1 и 2.

Как видно из табл. 2, при сравнении средних величин подакромиального пространства в 1-й и 2-й группах статистически значимых различий не наблюдается. Только в 3-й группе при 4-й ст. остеохондроза имеет место уменьшение подакромиального пространства в 1,3 раза. При анализе средних значений толщины рота-

торной манжеты также в 1-й и 2-й группах существенных статистически значимых различий не найдено. Толщина хряща го-

ловки плечевой кости постепенно уменьшается от 1–2-й ст. и до 4-й ст. ОШОП в 1,1–1,2 раза (p<0,05).

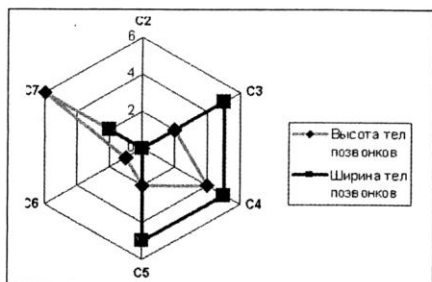


Рис. 1. Частота корреляций высоты и ширины тел позвонков шейного отдела позвоночника с параметрами структур правых пораженных плечевых суставов

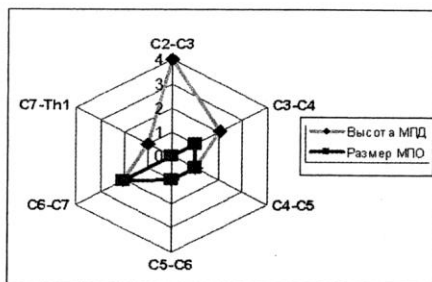


Рис. 4. Частота корреляций высоты МПД и размеров МПО шейного отдела позвоночника с параметрами структур пораженных плечевых суставов

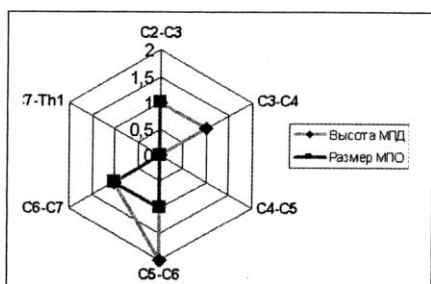


Рис. 2. Частота корреляций высоты межпозвоночных дисков (МПД) и размеров межпозвоночных отверстий (МПО) шейного отдела позвоночника с параметрами структур пораженных плечевых суставов

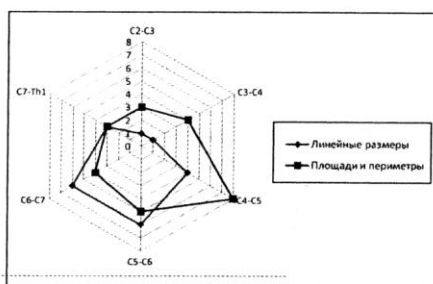


Рис. 5. Частота случаев корреляции линейных показателей межпозвоночных дисков и отверстий с параметрами мышц и сухожилий вращательной манжеты

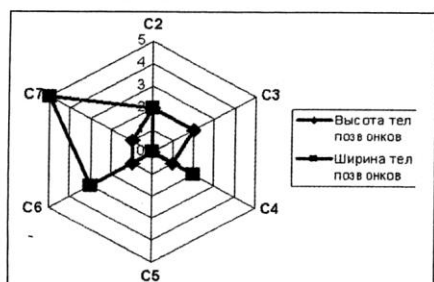


Рис. 3. Частота корреляций высоты и ширины тел позвонков шейного отдела позвоночника с параметрами структур пораженных плечевых суставов

Дегенеративно-дистрофические изменения в плечевом суставе хорошо визуализируются при магнитно-резонансной томографии. Стандартом является выполнение T2-взвешенных ускоренных SE (tSE, FSE и т.п.) томограмм в коронарной плоскости. Полученные изображения позволяют лучше судить о наличии жидкости в полости сустава и в околоуставных сумках, о состоянии сухожилий и суставных губ. Подавление сигнала от жира повышало чувствительность МРТ при дифференциальной диагностике скопления жидкости.

Из параметров плечевого сустава

и параартикулярных структур статистической обработке подвергались количественные характеристики сухожилий, мышц вращательной манжеты, размеры субакромиального пространства, размеры акромиально-ключичного сочленения (вертикальный и горизонтальный) и количество кистовидных просветлений в головке плечевой кости на площади 50 мм<sup>2</sup>. Планиметрические показатели (ПМП) пораженных плечевых суставов по данным МРТ приведены в табл. 3.

Анализ показателей табл. 3 показывает, что размеры структур поражений плечевых суставов отличались друг от друга на 0,2–2,5 мм, то есть имела место некоторая асимметрия в размерах структур пораженных плечевых суставов.

Со стороны костных структур имеют место кистовидные просветления в головке плечевой кости и в акромиальном конце ключицы. Причем по данным РФГ этот симптом определяется в головке плечевой кости у 60±6,3%, по данным МРТ – у 61,5±7,9%. В акромиальном конце ключицы по данным РФГ – у 51,6±6,4% больных.

Склероз в области большого бугорка плечевой кости по данным РФГ наблюда-

ется у 81,6±5,0%, а его эрозия по данным УЗИ – у 34,6±9,3%, по данным МРТ – у 76,9±6,7% пациентов.

Артроз плечевого сустава по данным РФГ имеет место у 51,6±6,4%, по данным МРТ – у 69,2±7,4% больных.

Обызвествления сухожилий в местах их прикрепления по данным РФГ наблюдаются у 48,3±6,4%, по данным МРТ – у 69,2±7,4% лиц.

Наиболее часто встречающиеся изменения со стороны мягкотканых элементов плечевого сустава при шейно-плечевом синдроме: потеря структурности сухожилия и самой надостной мышцы (по данным УЗИ определяется у 69,0±9,0%, по данным МРТ – у 84,6±5,7% больных), потеря структурности сухожилия и самой подлопаточной мышцы (по данным УЗИ развивается у 53,8±9,7%, по данным МРТ – у 97,4±2,5% лиц), выпот в субдельтовидной сумке (по данным УЗИ имеет место у 50,0±9,8%, по данным МРТ – у 53,8±7,9% больных).

Итоговые данные корреляционных взаимосвязей параартикулярных структур пораженных плечевых суставов с параметрами структур шейного отдела позвоночника представлены на рис. 1–5.

Результаты планиметрических исследований и сравнительная характеристика корреляционных связей между ПМП позвоночно-двигательных сегментов и ПМП структур плечевого сустава свидетельствуют о том, что существует тесная неврологическая связь этих анатомических областей. При шейно-плечевом синдроме имеют место сочетанные поражения костно-связочно-суставного аппарата. При ОШОП в структурных элементах плечевого сустава развиваются дегенеративно-дистрофические изменения. Причем происходит одновременное поражение двух плечевых суставов с различной степенью выраженности патологического процесса. Со стороны шейного отдела позвоночника наиболее часто корреляции отмечаются с размерами тел позвонков C2, C3 и C7, а также межпозвоночных дисков в позвоночно-двигательных сегментах C4–C5, C5–C6 и C6–C7.

Полученные данные свидетельствуют о высокой информативности использованных средств лучевой диагностики. Несмотря на абсолютное большинство жалоб на правый плечевой сустав, при оценке планиметрических данных отме-

чено достаточное количество положительных корреляционных связей структур плечевого сустава с размерами левых, а также с левыми межпозвонковыми отверстиями. По-видимому, данный факт связан с тем, что при дегенеративных поражениях шейного отдела позвоночника происходит одновременное поражение плечевых суставов с разной степенью выраженности. В пользу этого говорят корреляционные связи между разметками структур плечевых суставов и размерами межпозвонковых отверстий (как правых, так и левых).

В отличие от малого количества достоверных различий при сравнительной оценке плечевых суставов, установлено достаточное количество корреляционных связей между изменениями размеров структур в позвоночно-двигательных сегментах (ПДС) шейного отдела позвоночника и плечевых суставов. Так, со стороны плечевого сустава наиболее активно коррелировали размеры следующих структур: толщина надостной и подлопаточной мышц, количество кистовидных просветлений в головке плечевой кости, размер субакромиального пространства.

Таким образом, проведенное исследование позволяет говорить о тенденции к увеличению количественных и качественных признаков патологических изменений плечевых суставов с увеличением

стадии остеохондроза шейного отдела позвоночника.

#### ЛИТЕРАТУРА

1. *Абельская И.С.* Лучевая диагностика на этапах медицинской реабилитации больных остеохондрозом шейного отдела позвоночника / И.С. Абельская, А.Н. Михайлов // *Здравоохранение*. – 2003. – № 8. – С. 13–15.
2. *Абельская И.С.* Актуальные аспекты рентгенологической диагностики остеохондроза шейного отдела позвоночника на этапах медицинской реабилитации / И.С. Абельская, А.Н. Михайлов // *Вестн. рентгенологии и радиологии*. – 2007. – № 6. – С. 18–25.
3. *Абельская И.С.* Остеохондроз шейного отдела позвоночника / И.С. Абельская, О.А. Михайлов. – Минск: БелМАПО, 2004. – 220 с.
4. *Абельская И.С.* Шейный остеохондроз: диагностика и медицинская реабилитация / И.С. Абельская, О.А. Михайлов, В.Б. Смычек. – Минск: БелМАПО, 2007. – 347 с.
5. *Белова А.Н.* Нейрореабилитация: руководство для врачей / А.Н. Белова. – М., 2002. – 416 с.
6. *Биллер Х.* Практическая неврология: Т.2. Лечение / Х. Биллер. – М.: Мед. лит., 2005. – 736 с.
7. *Кузнецов В.Ф.* Вертеброневрология: Клиника, диагностика, лечение заболеваний позвоночника / В.Ф. Кузнецов. – Минск: Книжный дом, 2004. – 640 с.
8. *Михайлов А.Н.* Средства и методы современной рентгенографии / А.Н. Михайлов. – Минск: Бел. наука, 2000. – 242 с.
9. *Михайлов А.Н.* Выбор метода визуализации при дегенеративно-дистрофических поражениях позвоночника / А.Н. Михайлов // *Новые технологии в медицине: диагностика, лечение и реабилитация: м-лы междунар. науч.-практ. конф. В 2 т. Т.2.* – Минск, 2002. – С. 29–34.
10. *Михайлов А.Н.* Фундаментальные и прикладные аспекты рентгенологической диагностики остеохондроза шейного отдела позвоночника / А.Н. Михайлов, И.С. Абельская // *Вести Национальной академии наук Беларуси. Серия мед. наук.* – 2006. – № 4. – С. 5–9.
11. *Никифоров А.С.* Болевой синдром в плече-лопаточной области: современные подходы к диагностике и лечению / А.С. Никифоров, О.И. Мендель // *Рус. мед. журнал*. – 2008. – Т. 16, № 12. – С. 1700–1704.
12. Программное обеспечение для сбора и обработки текстовых и графических данных с остеохондрозом шейного отдела позвоночника / А.Н. Михайлов [и др.] // *Здравоохранение*. – 2008. – № 1. – С. 51–54.
13. *Солоха О.А.* Диагностика и лечение синдрома плече-лопаточной периапартитии / О.А. Солоха, Н.Н. Яхно // *Неврол. журнал*. – 2006. – № 1. – С. 26–32.
14. *Турдакина И.Н.* Возможности модифицированного ультразвукового исследования плечевого сустава в диагностике причин субакромиального импиджмента / И.Н. Турдакина, А.Ю. Кинзерский // *М-лы III Всерос. Нац. Конгр. лучевых диагностов и терапевтов «Радиология-2009»*. – М.: «МЕДИ Экспресс», 2009. – С. 424–425.
15. Функциональная рентгеноспондилография и ее значение в выборе тактики мануальной терапии у больных остеохондрозом позвоночника / А.Н. Михайлов [и др.] // *Актуальные вопросы лучевой диагностики: м-лы конф. Минск, 2001.* – С. 66–67.
16. *Alexander J.T.* Natural history and nonoperative management of cervical spondylosis / J.T. Alexander // *Principles of spinal surgery / Eds A.H. Menezes, V.K. Sonntag*. – New York: McGraw-Hill Companies, Health Professions Division, 1996. – P. 547–557.
17. *Huang Y.N.* Vascular lesions in Chinese patients with transient ischemic attacks / Y.N. Huang, S.Gao, S.W. Li // *Neurology*. – 1997. – Vol. 48. – P. 524–525.
18. *Jansen O.* Neuroradiologie / O. Jansen, M. Forsting, K. Sartor. – Stuttgart, 2008. – 440 s.
19. *Mumenthaler M.* Neurologische Differenzialdiagnostik / M. Mumenthaler, C. Bassetti, C. Daetwyler. – Stuttgart, 2004. – 360 s.
20. *Sartor K.* Neuroradiologie / K. Sartor. – Stuttgart, 2001. – 418 s.
21. *Smychek V.B.* The multistage rehabilitation system for sick and disabled people / V.B. Smychek, J.M. Kowalski, J.S. Abelskaya, A.N. Mikhaylov // *Postepy Rehabilitacji. Tom XXII.* – Warszawa, 2008. – S. 43–46.
22. *Valdúeza J.M.* Neurosonology and Neuroimaging of Stroke / J.M. Valdúeza, J.E. Roehl. – Stuttgart, 2008. – 399 p.
23. *Winkler J.* Neurodegenerative Erkrankungskendes Alters / J. Winkler, A.C. Ludolph. – Stuttgart, 2004. – 288 s.