

СИНДРОМ МЕДИОПАТЕЛЛЯРНОЙ СКЛАДКИ

УО «Белорусский государственный медицинский университет»

В статье приведены современные данные об анатомии, патогенезе, диагностике, консервативном и хирургическом лечении синдрома медиопателлярной складки – патологии коленного сустава, преимущественно встречающейся в молодом возрасте и проявляющейся периодической болью, щелчками в полости сустава. Изложены дифференциально-диагностические критерии, т. к. схожесть симптомов данной патологии с проявлениями других заболеваний и внутрисуставных повреждений коленного сустава требует проведения тщательной дифференциальной диагностики как на клиническом, так и лабораторно-инструментальном этапе. Также в статье представлен собственный опыт диагностики и малоинвазивного артроскопического лечения 11 случаев данной патологии у пациентов молодого возраста.

Ключевые слова: медиопателлярная складка, синовиальные складки, коленный сустав, артроскопия.

M. A. Herasimenka

MEDIAL PATELLA PLICA SYNDROM

This article contains data about anatomy, pathogenesis, diagnostics, conservative and surgical treatment of the medial patella plicasyndrome – knee joint pathology, primarily occurring in young patients and manifested with periodic pain, clicks in the joint. Differential diagnostic criteria are presented as there is the similarity of the symptoms of this disease with the manifestations of other diseases and injuries of the knee joint. Own experience of diagnosis and arthroscopic treatment of this pathology in 11 young patients is also presented.

Key words: mediopatellarplica, synovial plicae, knee joint, arthroscopy.

□ Оригинальные научные публикации

Введение. Медиопателлярная синовиальная складка представляет собой тонкую, хорошо васкуляризованную часть суставной капсулы или синовиальной оболочки, протянувшуюся в виде выступающей по внутренней поверхности полости коленного сустава полосы, которая может ущемляться между надколенником и внутренним мыщелком бедра, вызывая воспалительные явления и боль. Будучи в различной степени выраженной, она имеется в норме. Проксимально складка берет начало от *m. articularis genu* и *m. quadriceps femoris*, дистально направляется по медиальной поверхности капсулы сустава и вплетается в медиальную надколенниково-большеберцовую связку в области медиальной границы жирового тела Гоффа [2]. Анатомия синовиальных складок коленного сустава была впервые описана Fullerton при вскрытии трупа в 1916 году [1]. Артроскопически эти структуры были описаны Iino в 1939 году [3].

Медиопателлярная складка состоит из относительно упругих тканей, что в норме позволяет ей бессимптомно изменять форму и длину вместе с капсулой сустава при движениях в нем. У некоторых пациентов, особенно перенесших травму или операции на медиальной поверхности сустава, медиопателлярная синовиальная складка может быть утолщенной и фиброзированной, что не позволяет ей легко «перекатываться» через внутренний мыщелок бедра при движениях, как это происходит в норме, что приводит к воспалению – развитию синдрома медиопателлярной складки (СМПС). При этом наблюдается также хондромалиция суставных поверхностей пателлофemorального сустава. Частота заболеваемости СМПС составляет от 3,25% до 11% случаев боли в переднем отделе коленного сустава [4].

Основным симптомом СМПС является боль по передней и передне-медиальной поверхности коленного сустава, усиливающаяся при нагрузке, больше при разогнутом суставе. Характерными жалобами являются болезненность при подъеме и спуске по лестнице, вставании из положения сидя, при длительном пребывании в положении сидя на корточках. Также возможны болезненные щелчки при сгибательно-разгибательных движениях, возникающие при перекатывании воспаленной складки через край внутреннего мыщелка бедра, что особенно явно ощущается пациентами при вставании после длительного сидения и может быть субъективно ошибочно воспринято как эпизод нестабильности надколенника или блокады сустава.

Патологическая МПС может быть пропальпирована медиальнее надколенника по направлению к приводящему бугорку бедренной кости в виде тяжа, при этом проводящему исследованию врачу необходимо помнить о богатой иннервации данной зоны синовиальной оболочки, т. к. пальпация может сопровождаться выраженной болезненностью. При пальпации возможно проведение так называемого теста

медиопателлярной складки, который заключается в следующем: первым пальцем кисти врач надавливает на инфрамедиальную часть пателлофemorального сустава таким образом, чтобы «вставить» МПС между надколенником и медиальным мыщелком бедра. Затем производится сгибание в коленном суставе до угла 90°. Результат теста при СМПС – боль в суставе, которая наиболее выражена при небольших градусах сгибания и практически полностью исчезает при сгибании до 90°.

Инструментальные методы диагностики (рентгенография в трех проекциях – прямой, боковой и тангенциальной, УЗИ, МРТ) как правило, не позволяют достоверно говорить о наличии СМПС, однако данные этих исследований позволяют исключить наличие другой конкурирующей патологии.

Дифференциальную диагностику СМПС необходимо проводить с целым рядом интра- и экстраартикулярной патологии коленного сустава: повреждением медиальной пателло-фemorальной связки (наблюдается при наличии эпизода латеральной нестабильности надколенника, характерным является положительный симптом ожидания вывиха, проявляющийся одергиванием пациентом рук врача при пассивной латерализации надколенника в положении сгибания в коленном суставе 30–45 градусов), хондромалицией суставных поверхностей пателло-фemorального сочленения (в результате острой или хронической травматизации, характерным является наличие осязательной рукой крепитации при пассивных движениях надколенника в межмышцелковой борозде бедренной кости проксимально-дистально и медиально-латерально), повреждением мениско-бедренной части поверхностной порции медиальной коллатеральной связки (наблюдается при эпизоде травматической вальгизации коленного сустава, характерным является значительное усиление боли при проведении функционального стресс-теста отведением голени и пальпации поврежденных структур), болезнью Кенига, повреждением переднего рога внутреннего мениска, воспалением синовиальной сумки «гусиной лапки» и др.

Лечение синдрома патологической МПС необходимо начинать с консервативных мероприятий, в число которых входят снижение физической активности, приводящей к усилению боли, применение нестероидных противовоспалительных препаратов, лечебная физкультура – в частности, изометрические упражнения, направленные на укрепление четырехглавой мышцы бедра, а также плавание, занятия на велотренажере и др., однако строгое исключение упражнений открытой цепи с усиленным разгибанием коленного сустава. Также показаны упражнения, направленные на снижение напряженности сухожилий мышц задней группы бедра, приводящих к повышенной стресс-нагрузке при разгибании коленного сустава. Такой подход особенно эффективен у молодых пациентов без предрасполагающей патологии с коротким периодом наличия симптомов, когда склеро-

тические изменения медиопателлярной складки еще обратимы.

В ряде случаев консервативная терапия с активным курсом ЛФК невозможна ввиду значительной выраженности болевого синдрома. Таким пациентам, при длительности симптомов менее 3 месяцев, показано применение внутрисуставных инъекций кортикостероидных средств (дипроспан, например) с целью купирования или снижения выраженности боли, с последующим курсом ЛФК, что снижает риск рецидива СМПС.

Также необходимо выделить группу пациентов, отмечающих наличие блокад коленного сустава, что зачастую воспринимается врачом как патогномичный симптом повреждения мениска. Таким пациентам проводится диагностическая артроскопия, во время которой и выявляется СМПС.

При недостаточной эффективности консервативной терапии в течение 3–6 месяцев, показано проведение артроскопии коленного сустава с целью верификации диагноза и иссечения МПС.

Материалы и методы. Проанализировано 349 артроскопических операций, выполненных 333 пациентам в возрасте до 45 лет (средний возраст 23,1 года) по поводу патологии коленного сустава на базе Минского городского центра травматологии и ортопедии УЗ «6 городская клиническая больница».

Среди оперированных пациентов синдром медиопателлярной складки был выявлен в 11 случаях (3,2 %). Однако следует отметить, что с ростом опыта артроскопической диагностики заболеваний и повреждений коленного сустава и увеличения количества выполненных вмешательств частота выявления данной патологии в качестве основной причины болевого синдрома возросла, составляя до 8,1 % случаев.

Средний возраст пациентов с данной патологией составил 16,7 года (от 14 до 24 лет). Структура пациентов по полу и по стороне поражения была следующая: 6 девушек и 5 юношей, 6 левых и 5 правых коленных суставов. Молодых людей, профессионально занимающихся активными, игровыми видами спорта среди оперированных пациентов не было.

Как правило, пациенты предъявляли жалобы на боль в переднем и передне-внутреннем отделе коленного сустава, усиливающуюся при ходьбе, подъеме по лестнице. Также в 7 (63,6 %) случаях отмечалось наличие болезненных щелчков при движениях в суставе. У 1 пациента в анамнезе отмечался случай блокады коленного сустава (не подтвержденный медицинской документацией), саморазрешившийся. Наличие значимой травмы в анамнезе четкая ее связь с началом симптомов отмечались в 3 случаях (27,3 %).

При физикальном обследовании тест медиопателлярной складки был положительным в 9 случаях (81,8 %). В 5 случаях (45,5 %) были также выявлены симптомы повреждения внутреннего мениска, что, однако, не подтвердилось впоследствии артроскопически.

Специфических рентгенологических данных выявлено не было. 3 пациентам была проведена МРТ, однако данных за локализованное повреждение внутри- или околоуставных структур не было обнаружено.

Средний срок наличия у пациентов описываемых симптомов составил 6,5 мес. (от 3 до 11 мес.). Все пациенты проходили курс консервативного лечения: улучшение по шкале **Lysholm-Tegner составило в среднем 10,5 баллов** (до начала терапии средний балл составлял 52,0, по окончании курса – 62,5, отмечалось сохранение либо возобновление выраженного болевого синдрома в ближайшие 10 дней после окончания курса), в связи с чем пациентам было предложено оперативное лечение.

Интраоперационные данные были следующими: в 5 случаях синдром патологической синовиальной складки сопровождался вторичной хондромалией суставных поверхностей надколенника, мышечков бедра 1–2 стадий, еще в 3 случаях указанный синдром был выявлен вместе с частичным застарелым повреждением передней крестообразной связки и, наконец, у остальных 3 пациентов данная патология сопровождалась хондральными переломами суставных поверхностей, образующих пателло-фemorальное сочленение, причем у 1 пациента – на фоне синдромомалатеральной гиперпрессии надколенника.

При выявлении интраоперационно увеличенной, тугой, со склерозированным краем медиопателлярной складки проводился контроль функции сустава под артроскопическим контролем: при обнаружении конфликта между структурами («застывание» складки на внутреннем мышечке бедра при сгибании в коленном суставе, ущемление складки между надколенником и мышечком бедра) в 7 случаях было проведено частичное либо полное рассечение медиопателлярной складки, еще в 4 случаях – частичная ее резекция. В последствии проводился функциональный контроль степени резекции: при отсутствии выявленного ранее конфликта структур резекция (или рассечение в части случаев) считалась достаточной.

Результаты. В послеоперационном периоде все пациенты отмечали снижение и исчезновение болевого синдрома и улучшение функции коленного сустава. Оценка результатов проводилась по шкале Lysholm-Tegner как до операции, так и после. Отдаленные результаты лечения данной патологии оказались в 8 (72,7 %) случаях отличными (в среднем 92,6 балла) и в 3 (27,3 %) случаях хорошими (в среднем 81,4 балла). Неудовлетворительных результатов не зафиксировано. Осложнений не было.

Клинический пример. Пациентка М., 15 лет, обратилась в МГКЦТО УЗ «6-я ГКБ г. Минска» с жалобами на боли, эпизод саморазрешившейся блокады левого коленного сустава. Считает себя больной в течение 3 месяцев, когда впервые после травмы левого коленного сустава появились боли в суставе, не уменьшающиеся на фоне проводимой консервативной

□ Оригинальные научные публикации

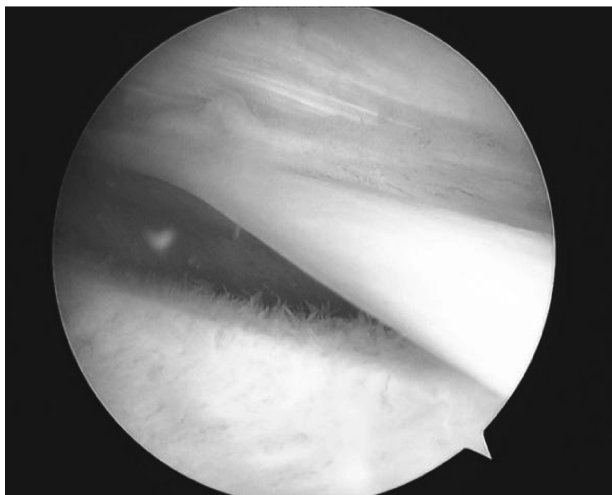


Рисунок 1. Гипертрофированная медиопателлярная складка, признаки посттравматического синовита

терапии. При осмотре: походка не нарушена, длина нижних конечностей одинаковая, ось левой нижней конечности правильная, контуры коленных суставов симметричные. Определяется гипотрофия мышц левого бедра. Движения в коленном суставе в полном объеме, болезненны при осевой нагрузке в положении крайнего разгибания. Тест медиопателлярной складки положителен. Пальпация в проекции внутреннего мениска левого коленного сустава болезненна, симптом Байкова положителен. Ангионеврологических нарушений нет. На основании полученных при клиническом обследовании данных установлен диагноз: застарелое повреждение внутреннего мениска левого коленного сустава.

Пациентке выполнена диагностическая артроскопия левого коленного сустава. Выявлено: застарелое частичное повреждение ПКС на 1/5 диаметра (проксимальный разрыв), гипертрофированная МПС (рисунок 1), хондромалация суставных поверхностей 1-й степени, признаки посттравматического синовита. Медиальный мениск без признаков повреждения. Выполнено рассечение МПС. Послеоперационный период протекал без осложнений.

На основании интраоперационных данных установлен окончательный диагноз: синдром медиопателлярной складки левого коленного сустава. Застарелое частичное повреждение ПКС.

После восстановительного лечения (в течение 1 месяца) получен отличный ближайший клинический результат (91 балл) – пациентка жалоб не предъявляла, движения в левом коленном суставе в полном объеме, безболезненны, пальпация сустава безболезненна, отека нет.

Выводы. Таким образом, медиопателлярная складка коленного сустава – нормальное анатомическое образование. Однако хроническая травматизация, перегрузка коленного сустава могут приводить к воспалению, гипертрофии и фиброзированию данной структуры и развитию синдрома медиопателлярной складки.

Учитывая сходство клинической картины данного синдрома с более распространенными заболеваниями коленного сустава (такими, как повреждения менисков, синдром латеральной гиперпрессии надколенника, первичная хондромалация суставных поверхностей коленного сустава, хондральные и остеохондральные переломы и др.), необходимо помнить о возможности данной патологии и включать ее в диагностический алгоритм выявления повреждений и заболеваний коленного сустава у пациентов молодого возраста, что позволит своевременно выявить и купировать патологическое состояние, а значит предупредить раннее развитие артроза коленного сустава.

Литература

1. Fullerton, A. The surgical anatomy of the synovial membrane of the knee-joint. *British J. Surg.*, 4:191–200, 1916.
2. Kim, S. J., Choe WS. Arthroscopic findings of the synovial plicae of the knee. *Arthroscopy* 1997; 13(1):32–41.
3. Lino, S. Normal arthroscopic findings in the knee joint in adult cadavers. *J. Japanese Orthop. Ass.*: 14: 467–523, 1939.
4. Lyu, S. R., Hsu C. C. Medial plicae and degeneration of the medial femoral condyle. *Arthroscopy* 2006; 22(1): 17–26, Ewing J. W. Plica: pathologic or not? *J. Am Acad Orthop Surg.* 1993; 1: 117–21.

Поступила 4.06.2014 г.