

## **«Дентосинтез» – вариант выбора стоматологической помощи при фрактурах корня зуба**

Пархамович С.Н.

БГМУ, г. Минск, Беларусь

При лечении пациента с переломом (фрактурой) корня зуба врачебная тактика зависит от возраста пациента, вида прикуса, топографии линии перелома, состояния периодонта зуба, состояния пульпы зуба и степени смещения отломков [1, 2, 3].

При переломе корня со смещением пригодных к использованию отломков оправдывает себя тактика их сопоставления с прижатием друг к другу (репозиция). Такой тактики придерживаются, если имеется поперечный перелом в пределах от 1/4 коронковой до 1/3 верхушечной границ корня. Наиболее пригодны в использовании, для сближения фрагментов сломанного корня, активные штифты с выраженным опорным плечом в коронковой части.

**Цель.** Совершенствовать ортопедическое лечение при фрактурах зуба.

**Задачи.** 1. Расширить показания к сохранению сломанного зуба;

2. Снизить необходимость изготовления искусственных зубных протезов.

**Объекты и методы.** Для достижения цели проведена научно-исследовательская работа, включившая подготовку и ортопедическое лечение пациентов, из числа обратившихся за стоматологической помощью на кафедру ортопедической стоматологии БГМУ по поводу травмы зубов. Под наблюдением находилось 5 фронтальных зубов с переломом корня в пределах от 1/4 коронковой до 1/3 верхушечной границ у трех пациентов. Для решения задач проведена работа, включившая клинические и лабораторные этапы, а также рентгенологическое обследование челюстно-лицевой области стоматологических пациентов.

Клинические и лабораторные этапы выполняемой репозиции пригодных к использованию частей сломанного зуба заключались в следующем: 1) сбор

анамнеза и обследование пациента; 2) рентгенологическое обследование; 3) временное шинирование травмированного зуба с рядом стоящими; 4) при необходимости дезокклюзия зубных рядов с помощью капп; 5) экстирпация пульпы травмированного зуба; 6) пломбировка канала корня; 7) рентгенологическое обследование; 8) подбор и подготовка штифта; 9) подготовка коронковой части сломанного корня для пассивного взаимодействия с поверхностью подобранного штифта; 10) специальная подготовка верхушечной части сломанного корня для активного взаимодействия с поверхностью штифта; 11) ввинчивание припасованного активного штифта, сближение смещенных коронковой и верхушечной частей сломанного корня с применением герметика (стоматологического материала).

**Результаты.** Клинические исследования заключались в выполнении репозиции, оценке качества выполненных манипуляций и изучении ближайших и отдаленных результатов проведенного ортопедического лечения. Контроль и оценку результатов лечения осуществляли проведением клинического инструментального и рентгенологического обследования. Динамическое наблюдение пациентов проводили сразу после выполненного лечения и через 1, 3, 6, 12 месяцев. По результатам динамических наблюдений негативных проявлений со стороны маргинального периодонта, периодонтальных связок и альвеолярных структур протезированных зубов нет. Пациенты отмечают комфортное и безболезненное функционирование восстановленных зубов во время откусывания и пережевывания пищи.

**Заключение.** 1. Внутрикорневые штифты, соединяющие части сломанного зуба, обеспечивают восстановление его функциональной активности.

2. Термин репозиция (сопоставление) не в полной мере отражает результат проведенной лечебной манипуляции, который заключается не только в нормализации местоположения травмированного зуба в зубном

ряду, но и в восстановлении функции сломанного зуба путем соединения и закрепления его частей с помощью внутрикорневого штифта.

«Дентосинтез» – оперативное соединение частей сломанного зуба при помощи фиксирующих конструкций, обеспечивающих длительную функциональную стабильность зубочелюстного сегмента. Удачно выполненная операция «дентосинтеза» не восстанавливает трофику девитального зуба, но полностью восстанавливает его функцию.

**Штифты для «дентосинтеза»**, применяемые при фактуре корня зуба, имеют опорное плечо коронковой части, гладкое цилиндрической формы основание хвостовика и резьбу в его верхушечной части. Основание хвостовика не имеет резьбовой нарезки для лучшего поступательного скольжения поверхности штифта относительно стенок канала коронковой части сломанного корня зуба (рис.1).

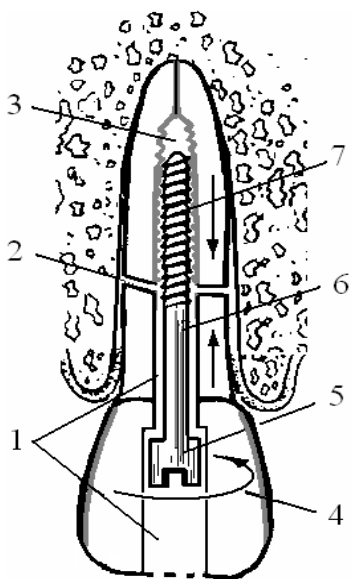


Рис. 1. Схема установки штифта для сближения и фиксации («дентосинтеза») частей сломанного зуба: 1 – рабочий канал коронковой части сломанного зуба; 2 – линия перелома; 3 – рабочий канал верхушечной части сломанного зуба; 4 – направление сближающего и фиксирующего момента силы при установке штифта; 5 – коронковая часть штифта с опорным плечом; 6 – основание хвостовика; 7 – верхушечная часть хвостовика с резьбой.

#### Литература.

1. Ландинова В.Д. Новые технологии в лечении травмы зубов у детей / В.Д. Ландинова [и др.] // Институт стоматологии.- 1999,- № 2. - С. 31.
2. Cohen S. Vertical root fractures – clinical and radiographic diagnosis / Cohen S, Blanco L, Berman L. // J Am Dent Assoc 2003: 134: 434–441.
3. Roland Weiger, OA PD Dr. Вывихнутый зуб // Roland Weiger, OA PD Dr. , Matthias Kalwitzki, Dr., Claus Lost Prof. Dr./ Квинтэссенция 2000 - №3.- С. 39-51.