

ISSN 1818-426X

3
2016

МЕДИЦИНСКИЙ
ЖУРНАЛ

И. А. Герменчук, О. А. Цыганкова, А. Ю. Крумкачева,
М. В. Плакса

ПРОФЕССИОНАЛЬНЫЙ ТОКСИЧЕСКИЙ ПНЕВМОНИТ

УО «Белорусский государственный медицинский университет»

Профессиональные токсические поражения органов дыхания возникают при ингаляционном воздействии токсических веществ раздражающего действия на производстве. Исходом токсического поражения легочной ткани является развитие диффузного интерстициального фиброза и эмфиземы.

В статье представлен клинический случай профессионального токсического фиброзирующего пневмонита у женщины, контактирующей в течение 4 лет с кислотами, щелочами, соединениями хрома, окиси цинка в условиях превышения предельно-допустимой концентрации.

Заболевание развилось под маской пневмонии: выслушивались ослабленное везикулярное дыхание, распространенная крепитация; показатели ФВД по смешанному типу. Рентгенография и КТ ОГК выявили картину интерстициального процесса в легких.

Изложены трудности в установлении профессионального заболевания.

Ключевые слова: токсические раздражающие вещества, профессиональный пневмонит, интерстициальный фиброз.

**I. A. Germenchuk, V. A. Tsyhankova, H. Y. Krumkachyova,
M. U. Plaksa**

PROFESSIONAL TOXIC PNEUMONIT

Professional toxic lesions of the respiratory system occur by inhalation of toxic substances with irritating effect in production. The development of diffuse interstitial fibrosis and emphysema is the outcome of lung tissue toxic damage.

The article presents a clinical case of occupational toxic fibrosing pneumonitis in women in contact for 4 years with acids, alkalis, chromium compounds, zinc oxide in terms of exceeding the maximum allowable concentration. The disease developed under the guise of pneumonia listened weakened vesicular breathing, common crepitus; indicators FVD on the mixed type. X-ray and CT scan of thoracic organs revealed a picture of interstitial process in the lungs.

The difficulties in establishing an occupational disease were set out.

Key words: toxic irritants, professional pneumonitis, interstitial fibrosis.

В Республике Беларусь в различных отраслях промышленности широко используются соединения хлора, фтора, серы, азота, карбонильные соединения металлов (никеля, железа). Они нашли применение при изготовлении взрывчатых веществ, красителей, удобрений, лекарственных препаратов, синтезе различных кислот, пластификации резины, при электросварке, плавлении стекла, гальванизации и гравировке металлов.

Несмотря на то, что эти химические вещества относятся к разным классам, при попадании в организм человека они вызывают развитие токсического асептического воспаления в местах проникновения различной глубины, протяженности и локализации. Могут обладать также общетоксическим (резорбтивным) и рефлекторным действием.

К респираторным состояниям, вызванным вдыханием химических веществ, газов, дымов и паров раздражающего действия, относятся острые

и хронические поражения верхних дыхательных путей, трахеи, бронхов, бронхиол и легочной паренхимы – токсический пневмонит (ТП).

В производственных условиях отмечается одновременное поражение глаз и кожи, с чем связана возможность сочетанных форм патологии. По срокам развития выделяют острые, подострые и хронические случаи токсического поражения органов дыхания [3, 5].

Причиной развития ТП могут быть профессиональные и непрофессиональные факторы. К ним относятся лекарственные средства: цитостатики, производные нитрофурана, сульфаниламидные, противоопухолевые, антиаритмические, противогрибковые, противодиабетические, анорексические и многие другие препараты.

К производственным токсическим веществам, вызывающим ТП, относятся следующие: соединения хлора (хлористый водород, соляная кислота,

□ В помощь практикующему врачу

фосген, хлорпикрин и др.), фтора (фтористый водород, плавиковая кислота), серы (серный и сернистый газ, сероводород, серная кислота), азота (оксиды азота, нитрогазы, аммиак, азотная кислота), хрома (оксид хрома, хромовые квасцы, хромпик), пары, окислы и соли металлов: бериллия, никеля, кадмия, цинка; хлор- и фосфорорганические пестициды; пластмассы: полиуретан, политетрафлюорэтилен [3, 4].

Степень и сроки развития поражения бронхолегочного аппарата зависят от концентрации токсических веществ в воздухе рабочей зоны, продолжительности воздействия за смену, особенностей действия самого токсического агента, генетических особенностей организма, сопутствующих заболеваний и вредных привычек. Глубина поражения трахеобронхиального дерева и легких зависит от растворимости ядов в воде и биологических секретов [6].

Токсические вещества раздражающего действия, легко растворимые в воде (хлор, сернистый газ, аммиак), действуют преимущественно на слизистые оболочки верхних дыхательных путей, трахею и крупные бронхи. В случае острых отравлений клиника развивается сразу, без латентного периода и приводит к развитию симптомов острого назо-, фаринголарингита, трахеита или проксимального бронхита [1].

Вещества раздражающего действия, трудно-растворимые в воде (окислы азота, фосген), накапливаются и поражают преимущественно глубокие отделы дыхательных путей (бронхиолы и легочную ткань). В случае острых отравлений развернутые клинические симптомы бронхоолита, токсического отека легких наступают после латентного периода мнимого благополучия. Исходом хронического отравления могут быть токсический пневмонит с формированием пневмофиброза, облитерирующий бронхоолит и проксимальный бронхит [7].

Впервые ТП описан в 1953 г. Morrow. Частота профессиональной патологии не изучена. У пациентов, получавших цитостатики, ТП развивается в 12–42% случаев.

В соответствии с МКБ-10 и списком профессиональных заболеваний пневмонит, вызванный химическими веществами, газами, дымами и парами (J68.0) может расцениваться как профессиональный.

В патогенезе ТП наибольшее значение имеет прямое токсическое действие производственных раздражающих факторов на бронхиолы и легочную ткань с развитием иммунологической реакции III типа. Диффузное двустороннее токсическое и воспалительное поражение альвеол вызывает утолщение их стенок, нарушение газообмена, вслед-

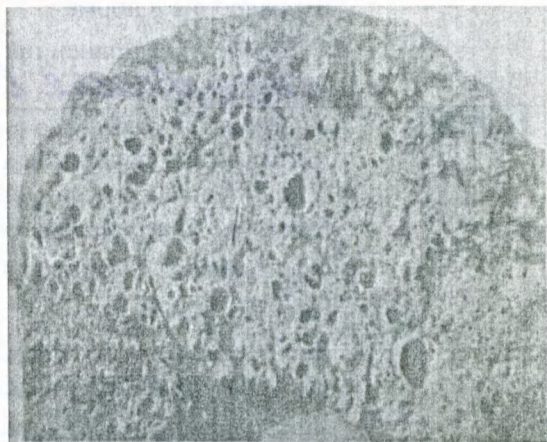


Рис. 1. «Сотовое легкое»: исход интерстициального диффузного заболевания легких

ствие чего развиваются и прогрессируют интерстициальный и внутриальвеолярный фиброз легких и центролобулярная эмфизема.

Клиническими проявлениями ТП являются следующие: прогрессирующая одышка с затрудненным вдохом, кашель, чаще сухой, при присоединении инфекции – со слизисто-гноющей мокротой, субфебрилитет, боли в грудной клетке, похудание, общая слабость. Аускультативно выслушиваются ослабление везикулярного дыхания и распространенная стойкая крепитация.

Инструментальные и лабораторные исследования выявляют нарушение ФВД по рестриктивному типу, снижение диффузной способности легких, гипоксемию, развитие хронического легочного сердца. Специфическая лабораторная диагностика не разработана [2].

Основой диагностики являются рентгенологические изменения органов грудной клетки и компьютерная томография (КТ ОГК), которые выявляют отек интерстициальной ткани легких с мелкоочаговой диссеминацией в начальных стадиях и при обострении процесса. При хроническом течении наблюдаются выраженный двусторонний интерстициальный фиброз с мелко- и крупноочаистой деформацией легочного рисунка за счет перибронхиального и периваскулярного уплотнений, нечеткость корней, уменьшение в объеме легочных полей, высокое стояние купола диафрагмы, центролобулярная эмфизема.

Макропрепарат: легкие плотные, уменьшены в объеме, напоминают резину; встречаются кистозно измененные участки.

Описание клинического наблюдения профессионального ТП. Пациентка Ш., жительница г. Минска впервые направлена в Республиканский профпатологический центр (РПЦ) в мае 2014 г.

Данные профанамнеза: 53 года, образование среднее. Пенсия с 50 лет (льготная по II списку).

С 1978 по 2007 гг. работала на различных предприятиях без воздействия профессиональных вредностей; с 2008 г. по 2014 г. (5 лет и 7 месяцев) – гальваником гальванического цеха ОАО «ММЗ имени С. И. Вавилова».

По данным санитарно-гигиенической характеристики (СГХ) рабочего места наблюдалось воздействие токсических раздражающих и фиброгенных химических соединений (азотной и соляной кислот, едкого натра, оксида азота, соединений хрома, окиси цинка) с превышением предельно допустимой концентрации. Класс условий труда 3.2; контакт в течение рабочей смены – 58,3%.

На предварительном медосмотре была признана здоровой. Считает себя больной с 2012 г. (стаж 4 года), когда у пациентки после работы начал беспокоить кашель с обильным отхождением мокроты, а с 2013 года присоединилась одышка с затрудненным вдохом, появился субфебрилитет.

Обследовалась и лечилась в 2009 г. в 6 ГКБ по поводу пневмонии. В 2013 г. вновь госпитализирована с подозрением на внебольничную пневмонию в 6 ГКБ, т. к. выслушивалась массивная крепитация без инфильтрации легочной ткани на рентгенограмме ОГК. Проконсультирована в РНПЦ Пиф у фтизиопульмонолога, где был установлен диагноз идиопатического легочного фиброза и высказано предположение о возможности связи заболевания с профессией. С этой целью направлена на обследование и лечение в РПЦ. При поступлении предъявляла жалобы на одышку с затрудненным вдохом, кашель со слизистогнойной мокротой, субфебрильную температуру тела, общую слабость, отеки стоп и лодыжек. При аускультации выслушивались ослабленное везикулярное дыхание, ограничение вдоха, массивная, распространенная крепитация.

Результаты общего анализа крови и мочи, коагулограммы, иммунограммы и анализа крови на содержание кортизола без отклонений от нормы. В биохимическом анализе крови отмечалось превышение активности трансаминаз, ГГТ, ЛДГ и холестерина (за счет ЛПНП). МРП и маркеры вирусных гепатитов В и С отрицательные. Реакции дегрануляции тучных клеток на хром, никель и цинк – отрицательные. Аллергообследование выявило сенсибилизацию к домашней пыли.

На повторных ЭКГ отмечались чрезмерная синусовая тахикардия (ЧСС–126), резкое отклонение ЭОС влево, неполная блокада передней ветви ЛНПГ, признаки увеличения правых и левых отделов сердца.

По результатам Эхо КГ – ГЛЖ, нарушение диастолической функции ЛЖ 1 типа, атеросклероз аорты, фиброз АоК, ДЛА 24 мм/рт. ст., дилатация

В помощь практикующему врачу □

правого предсердия, регургитация на МК 2 ст., на ТК 1 ст., на КЛА 1 ст.

УЗИ ОБП выявило гепатомегалию, диффузные изменения печени, поджелудочной железы, деформацию желчного пузыря, кальцинаты обеих почек, а скintiграфия печени – картину хронического гепатита.

ФВД: ЖЕЛ – 65%, ФЖЕЛ – 59%, ОФВ1 – 52%. После ингаляционной пробы с беротеком: ЖЕЛ – 62%, ФЖЕЛ – 67%, ОФВ1 – 59%. Заключение: значительные смешанные нарушения. Реакция на пробу отрицательная.

На R-графии ОГК были выявлены явления эмфиземы, усиление легочного рисунка и его деформация в нижних отделах легких с обеих сторон с участками фиброза, уплотнение междолевой плевры справа, высокое стояние куполов диафрагмы (справа – передний отрезок на уровне 4 ребра, слева – 5 ребра), уплотнение корней, нечеткость левого синуса, увеличение размеров сердца.

На КТ ОГК (рис. 2) с цветным картированием отмечались в обоих легких признаки ретикулярно-интерстициальных изменений на фоне фиброзно-сетчатой деформации легочного рисунка в плещевых отделах легких. Ретикулярный рисунок легочной паренхимы в субплевральных отделах нижних долей, средней доли и S3 правого легкого, а также S1, S4, S5 левого легкого, обусловленный чередованием участков с нормальной пневматизацией и зон повышенной плотности легочной ткани по типу «матового стекла», расширение просветов сегментарных бронхов в S3 обоих легких, средней доли справа, S4, S5 слева, а также S9, S10 обоих легких и фиброзная тяжистость; уплотнение междолькового интерстиция в указанных сегментах. Заключение: КТ-признаки ретикулярно-интерстициального процесса в легких (дифференцировать с экзогенным аллергическим альвеолитом, идиопатическим фиброгенным альвеолитом, интерстициальным легочным фиброзом на фоне системных заболеваний соединительной ткани).

После консультации профпатологов – сотрудников кафедр БГМУ и БелМАПО, консилиума, проведенного на базе отделения аллергологии и профпатологии УЗ «10-й ГКБ», пациентка была представлена на медико-экспертную комиссию РПЦ, где было установлено профессиональное заболевание: Фиброзирующий токсический пневмонит от сочетанного воздействия производственных токсических химических веществ (щелочей, азотной и соляной кислот, диоксида азота, окиси цинка, соединений хрома). Хронический бронхит, эмфизема легких, обострение ДН II ст.

Осложнение: Хроническое легочное сердце. ХСН IIIa (ФК III NYHA).

□ В помощь практикующему врачу

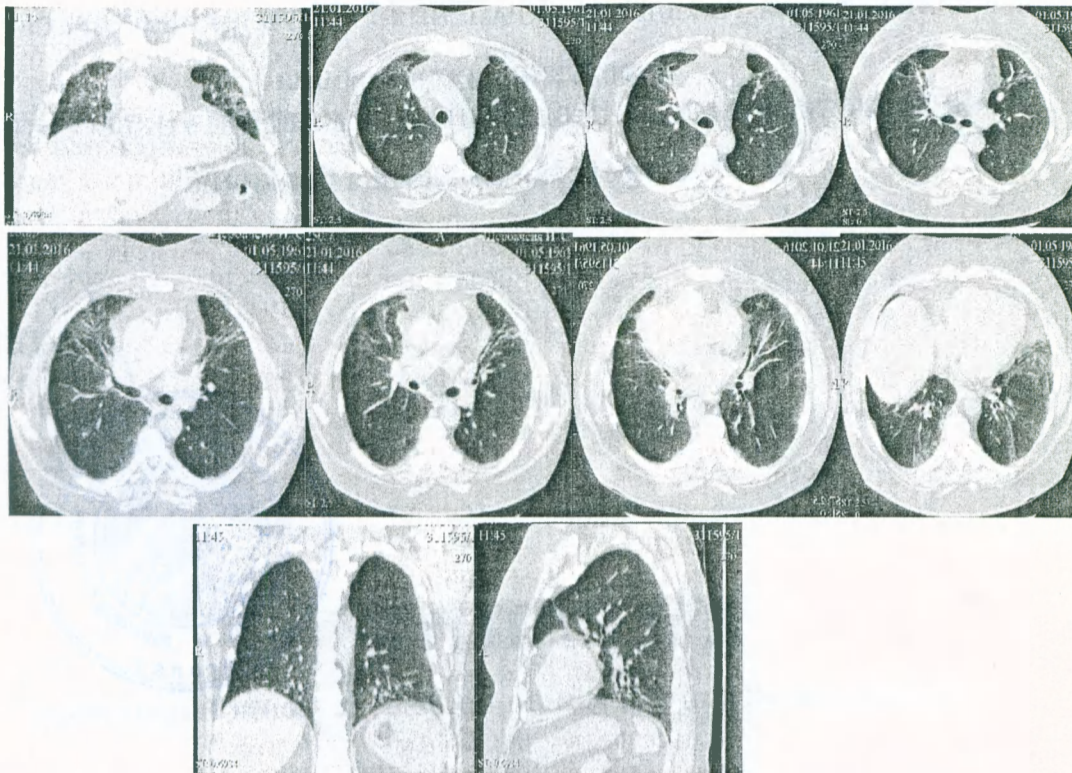


Рис. 2. КТ ОГК пациентки Щ.

Проведено лечение системными и ингаляционными глюкокортикостероидами (ГКС) – преднизолоном внутривенно капельно до 90 мг/сутки, медролом 16 мг + 8 мг/сутки, альвеско), бронхолитиками (беродуал) и отхаркивающими средствами. Выписана с улучшением: уменьшились кашель и одышка, исчезла мокрота.

Рекомендовано: амбулаторно продолжить прием медрола, ингаляционных ГКС и бронходилататоров. Подлежит наблюдению пульмонолога и профпатолога по месту жительства. Необходимо направить пациентку на фтизио-пульмонологическую специализированную профпатологическую МРЭК для оценки экспертных вопросов и составления программы реабилитации потерпевшей.

После выписки из стационара пациентка самостоятельно прервала лечение ГКС, что привело к прогрессированию легочно-сердечной недостаточности, от которой она скончалась 20.08.14 г., через 2 месяца после установки диагноза.

Выводы

1. Выявлена недостаточная осведомленность медицинских работников о возможности развития ТП у лиц, работающих с веществами раздражающего действия как хорошо, так и слабо растворимых в воде.

2. При установлении диагноза необходимо учитывать профессию пациента, стаж и условия его работы с учетом данных СГХ.

3. Приоритет в диагностике имеют R-графические и КТ исследования бронхо-легочной системы.

4. Пациенты с ТП нуждаются в трудоустройстве и диспансерном наблюдении у профпатолога для контроля над выполнением медицинской и социальной реабилитаций.

Литература

1. Артамонова, В. Г. Профессиональные болезни: учебник / В. Г. Артамонова, Н. А. Мухин. – М., 2006. – С. 346–354.
2. Макаревич, А. Э. Внутренние болезни: учеб. пособие / А. Э. Макаревич. – Минск, 2008. – Т. 3. – С. 249–257.
3. Метью, Дж. Эллиенхорн. Медицинская токсикология. Диагностика и лечение отравлений у человека. – М.: Медицина, 2003. – С. 512–560.
4. Профессиональные болезни: учебник / В. В. Косарев, С. А. Бабанов. – М.: ГЭОТАР-Медиа, 2010. – С. 205–208.
5. Профессиональная патология: национальное руководство: в 2 т. / под ред. Н. Ф. Измерова. – М.: ГЭОТАР-Медиа, 2011. – Т. 1. – С. 395–435.
6. Российская энциклопедия по медицине труда / под ред. Н. Ф. Измерова. – М.: Медицина, 2005. – С. 343–351.
7. Чучалин, А. Г. Хронические обструктивные болезни легких. – М.: ЗАО «Издательство Бином», 2000. – С. 462–478.

Поступила 30.03.2016 г.