

Синовиальные складки коленного сустава: классификация, клиника, диагностика и лечение

УЗ «6 ГКБ г. Минска»

*Минский городской клинический центр травматологии и ортопедии
Белорусский государственный медицинский университет*

Приведены современные подходы к классификации, диагностике и лечению синдрома патологических синовиальных складок коленного сустава, а также собственный опыт диагностики и лечения данной патологии у пациентов молодого возраста.

Ключевые слова: синовиальные складки, коленный сустав, артроскопия.

Складки синовиальной оболочки коленного сустава – анатомические образования, которые могут приводить к развитию болевого синдрома в суставе в результате их травмирования или идиопатического воспаления.

Анатомия синовиальных складок коленного сустава была впервые описана Fullerton при вскрытии трупа в 1916 году [3]. Артроскопически эти структуры были описаны Iino в 1939 году [6]. Секционно было установлено, что синовиальные складки имеются у 20-50 % людей, причем наибольший процент был отмечен у представителей монголоидной расы [5].

В процессе онтогенеза данные складки формируются в результате ряда морфологических преобразований. Так, коленный сустав плода состоит из трех отделов: медиального, латерального и синовиальной супрапателлярной бурсы. Эти отделы разделены между собой синовиальными перегородками. На 3-м месяце внутриутробного развития эти синовиальные перегородки начинают исчезать, причем в норме они могут исчезать полностью или частично оставаться, собственно формируя синовиальные складки [4]. Последние классифицируются в зависимости от соответствующих анатомических отделов коленного сустава: супрапателлярная, медиопателлярная, инфрапателлярная и латеропателлярная. Данные структуры признаны нормальными анатомическими образованиями, представляющими собой остатки синовиальной мембраны в результате эмбрионального развития коленного сустава.

При хроническом воспалении, травме или наличии других патологических состояний коленного сустава, структура синовиальной складки может изменяться: она теряет свою нормальную эластичность, фиброзно перестраивается, что может приводить к функциональным расстройствам коленного сустава – "синдрому патологической пателлярной складки - Patella Plica Syndrome".

Супрапателлярная складка (СПС) представляет собой остаток эмбриональной синовиальной мембраны, который лежит между супрапателлярной бурсой и полостью коленного сустава. СПС располагается на верхнемедиальной и верхнелатеральной стенках полости коленного сустава, а также на нижней поверхности области сухожилия четырехглавой мышцы. Уровень выявляемости СПС составляет от 20% до 87%.

Патологическая СПС встречается редко (иногда в комбинации с медиопателлярной складкой). Dupont [2] сообщил о 3-х случаях симптоматической СПС из 12000 выполненных артроскопий. Zidorn [8] представил классификацию супрапателлярной складки, в которой выделил пять её типов в зависимости от выраженности последней (рис. 1): отсутствующий (а), полный (б), перфорированный (в), арочный (г) и медиальный/латеральный (д) варианты.

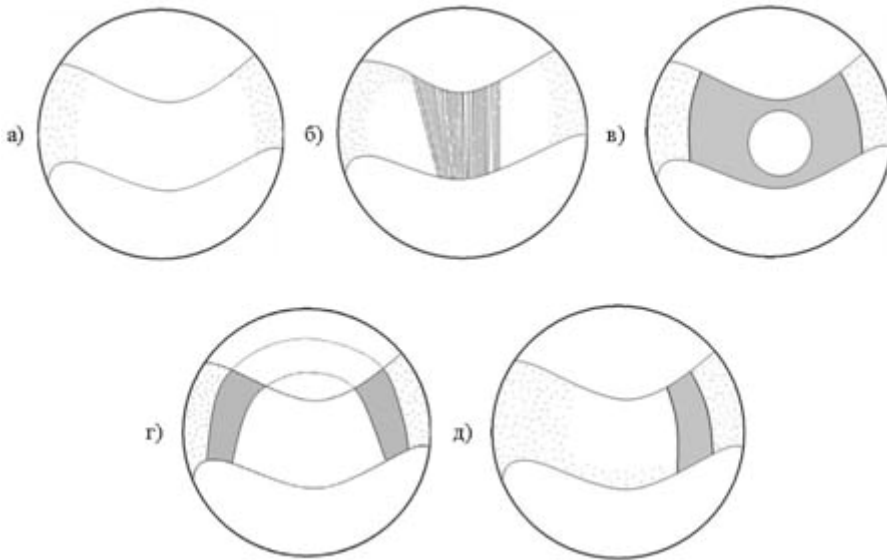


Рис. 1. Типы супрапателлярной синовиальной складки (по Zidorn, 1991): а - отсутствующий, б - полный, в - перфорированный, г - арочный и д - медиальный (латеральный) варианты.

Патофизиология симптоматической СПС четко не определена. Полная или почти полная СПС вызывает болезненную отечность коленного сустава из-за одностороннего клапанного механизма. Некоторые исследователи полагают, что изменения в синовиальной складке обусловлены целым рядом причин. Возможными причинами могут быть травмы, локализованные кровоизлияния. Как следствие, теряется эластичность, синовиальная оболочка утолщается, воспаляется. Воспалительный процесс вызывает фиброз СПС с последующими внутрисуставными нарушениями.

Утолщенная и неэластичная СПС препятствует нормальному функционированию пателлофemorального сустава и может вызвать изменения суставных поверхностей надколенника и мышечков бедра – пателлофemorальный артроз [1].

Клиническое течение синдрома патологической СПС включает в себя хронические боли и отечность сустава. СПС может ущемляться между мышечками бедренной кости и четырехглавой мышцей при сгибании от 70° до 100° . Боль также возникает при спуске либо подъеме по лестнице, сидении в течение длительного времени, при сгибании ноги в коленном суставе от 45° до 90° .

Диагностика патологической СПС проводится путем осмотра и выявления клинических симптомов, однако, как правило, физикальных методов оказывается недостаточно. Также применяют УЗИ, МРТ, но золотым стандартом для

диагностики синдрома патологической СПС является артроскопия. Визуально в норме супрапателлярная складка мягкая, волнистая, васкуляризированная. Однако, если СПС толстая, округлая и фиброзно-измененная, следует заподозрить её патологическое изменение. При этом показано артроскопическое иссечение СПС.

Инфрапателлярная складка (ИПС) представляет собой рудиментарные остатки эмбриональной вертикальной перегородки (*Ligamentum mucosum*). ИПС начинается над межмышцелковым возвышением, параллельно и выше передней крестообразной связки, и прилегает к инфрапателлярной жировой ткани. В задней своей части складка отделена от передней крестообразной связки, но может быть и спаяна с ней полностью или частично.

В ряде случаев хроническое воспаление, инициированное травмами или другими патологическими состояниями коленного сустава, влияет на эластичность синовиальной складки. Когда ИПС теряет свою нормальную эластичность и становится фиброзной, она может быть причиной динамических расстройств коленного сустава. В целом патологическая ИПС очень редко проявляется болевым синдромом, однако может проявляться развитием сгибательной контрактуры от 20 до 25 градусов и атрофией четырехглавой мышцы бедра. Как и в случае с СПС, выделяют несколько типов ИПС в зависимости от выраженности последней (рис. 2): отсутствующий (а), отдельный (б), раздельный (в), вертикальный (г) и фенестрированный (д).

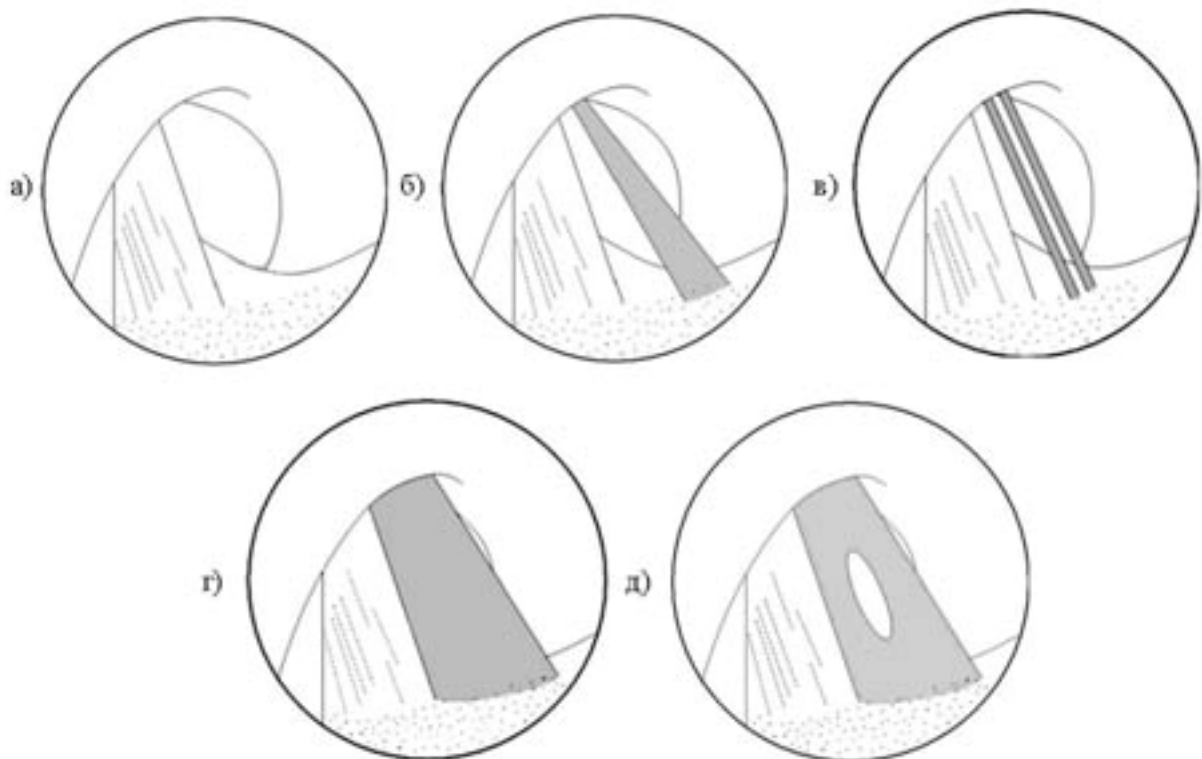


Рис. 2. Типы инфрапателлярной синовиальной складки: а - отсутствующий, б - отдельный, в - раздельный, г - вертикальный и д - фенестрированный.

Латеропателлярная складка (ЛПС) встречается редко. Она берет начало на боковой стенке полости коленного сустава над подколенной ямкой и идет до инфрапателлярной жировой ткани в осевой плоскости. Складка затрудняет

осмотр артроскопом латеральных отделов. ЛПС также классифицируется в зависимости от выраженности (рис. 3): нет (а), полная (б), фенестрированная (в). В литературе описан синдром патологической ЛПС: пациенты жалуются на хронические боли и частые болезненные щелчки в области латерального края надколенника. При физикальном обследовании могут обнаруживаться болезненные утолщения. Лечение патологической ЛПС – артроскопическое удаление.

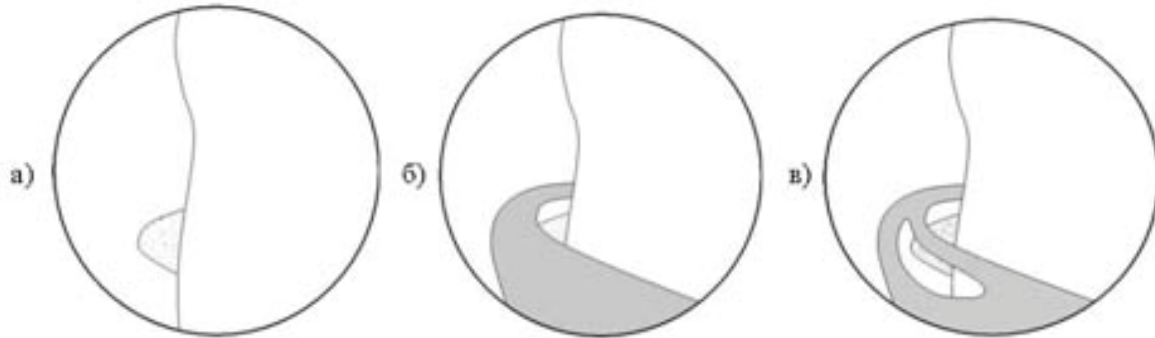


Рис. 3. Типы латеропателлярной синовиальной складки: а - отсутствующий, б - полный и в - фенестрированный варианты.

Медиопателлярная складка (МПС) берет начало на медиальной стенке полости коленного сустава, идет косо вниз к инфрапателлярной жировой подушке. Синовиальная складка в норме тонкая, розовая и эластичная. Может быть связана с супрапателлярной складкой. Выявляемость МПС колеблется от 18,5% до 72,0%. Классификация МПС (рис. 4): отсутствует (а), рудиментарная (б), полная (в), парная (г), фенестрированная (д), высокая (е).

Причинами патологического изменения МПС могут быть непрямая травма, прямой удар или хроническая травматизация в процессе спортивной деятельности (в т.ч. с явлениями синовита). Показатель заболеваемости СМПС составляет от 3,25% до 11% случаев.

Хроническая травматизация и воспаление вызывают фиброз синовиальной складки, которая теряет свою эластичность и становится толстой и неэластичной. В результате движений складка ущемляется между надколенником и мышелком бедра. При этом наблюдается односторонняя (двусторонняя) хондромалиция суставных поверхностей пателлофemorального сустава.

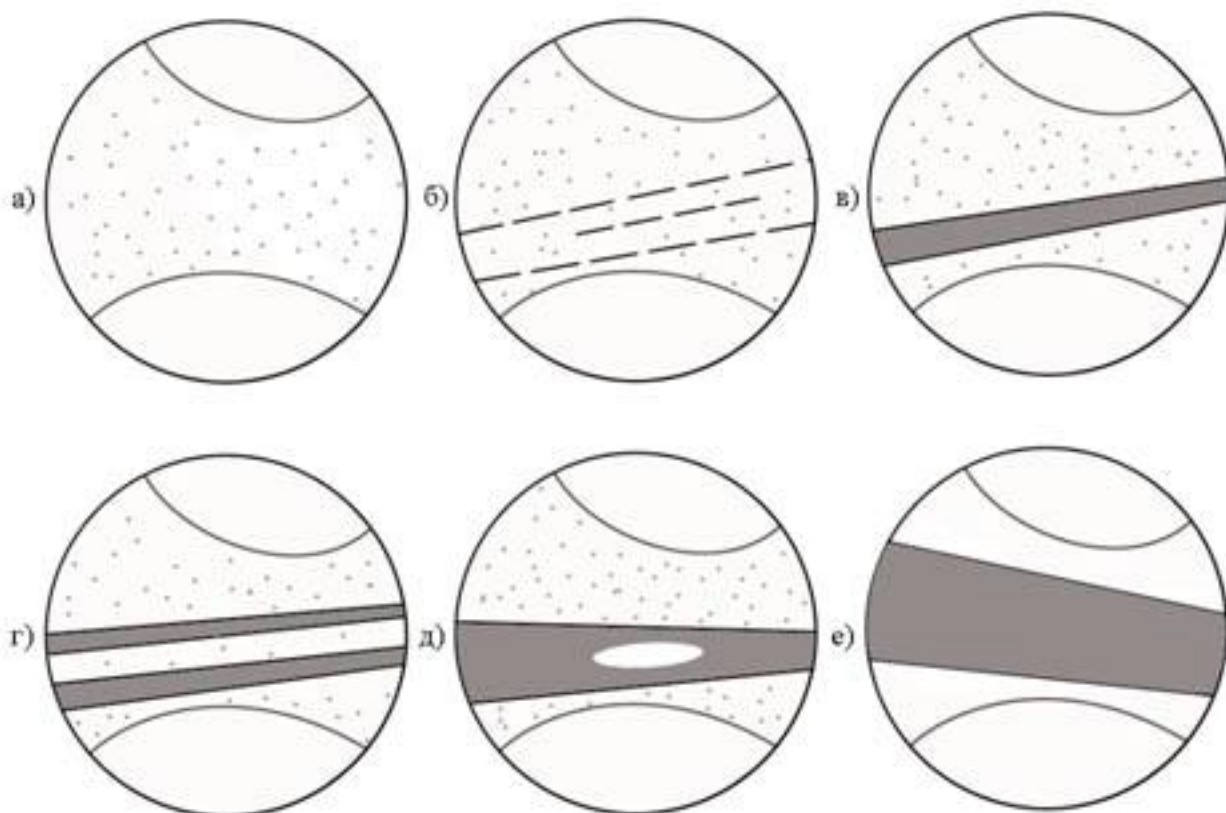


Рис. 4. Классификация медиопателлярной синовиальной складки: а - отсутствует, б - рудиментарная, в - полная, г - парная, д - фенестрированная, е - высокая.

Основными симптомами СМПС являются боли в коленном суставе, усиливающиеся при нагрузке, болезненные щелчки. Патологическая МПС может пальпироваться медиальнее надколенника в виде тяжа (рис. 5).

Среди симптомов, характерных для синдрома патологической МПС, можно выделить следующие:

- Тест медиопателлярной складки. Пациент лежит на спине, ноги выпрямлены. Первым пальцем кисти врач надавливает на инфрамедиальную часть пателлофemorального сустава, таким образом, чтобы «вставить» МПС между надколенником и медиальным мышцелком бедра. Затем производится сгибание в коленном суставе до угла 90° . Результат теста - боль в суставе, которая исчезает при сгибании до 90° .

- Разгибательный тест. Коленный сустав разгибается от 90° до 0° , при этом совершается внутренняя ротация и смещение надколенника медиально. Результат – появление дискомфорта между 60 и 45 градусами разгибания.

- Сгибательный тест. Мягкое надавливание на область складки, при пассивном сгибании. Результат - пациент испытывает боль или дискомфорт.

- Ротационно-вальгусный тест. Коленный сустав сгибается и переводится в вальгусную позицию, с медиальным смещением надколенника и последующей внутренней и наружной ротацией голени. Результат - пациент испытывает боль или дискомфорт.

- Холдинг тест. Коленный сустав находится в положении полного разгибания. Выполняется сгибание в коленном суставе с преодолением сопротивления пациента и одновременно смещением надколенника медиально. Результат - боли со щелчком или без него.

Sherman и Jackson [7] предложили ряд критериев для диагностики синдрома патологических синовиальных складок: - наличие описанных симптомов, - безуспешность консервативного лечения, - наличие аваскулярного фиброзированного края складки, ударяющего о мыщелок бедра при сгибании в коленном суставе, - отсутствие иной патологии, объясняющей симптомы. Однако, как отмечают сами авторы, отсутствие одного или даже нескольких из критериев не означает невозможность наличия синдрома у данного пациента. Лечение синдрома патологической МПС необходимо начинать с консервативных мероприятий (снижение физической активности, нестероидные противовоспалительные препараты, лечебная физкультура). Такой подход особенно эффективен у молодых пациентов с коротким периодом наличия симптомов, когда склеротические изменения синовиальных складок еще обратимы.

Если клинические симптомы сохраняются после 3-6 месяцев консервативного лечения, проводится артроскопическое иссечение МПС.

Собственный опыт диагностики и лечения синдрома патологических синовиальных складок коленного сустава у пациентов молодого возраста. За период с октября 2005 года по июль 2010 года на базе детского травматолого-ортопедического отделения 6 ГКБ г. Минска было проанализировано 349 артроскопических операций, выполненных 333 пациентам в возрасте до 45 лет (средний возраст - 23,1 года) по поводу патологии коленного сустава. Среди оперированных пациентов синдром патологических синовиальных складок был выявлен в 13 случаях (3,9 %). Однако следует отметить, что с ростом опыта артроскопической диагностики заболеваний и повреждений коленного сустава частота выявления данной патологии возросла (3 из 34, или 8,8 %, оперированных пациентов в 2010 году).

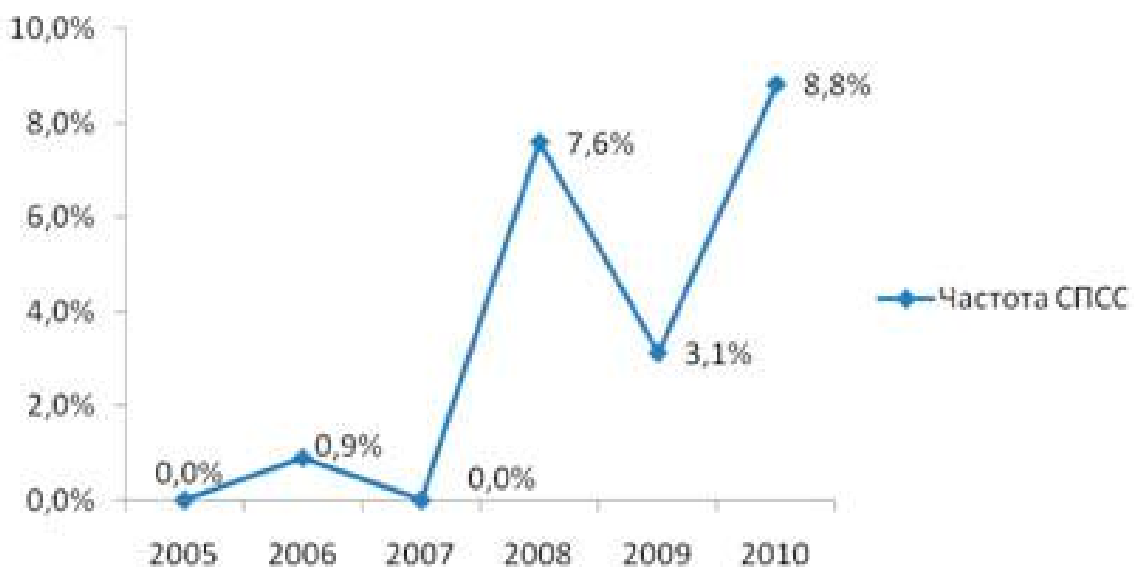


Диаграмма 1. Частота встречаемости синдрома патологических синовиальных складок у пациентов молодого возраста.

Средний возраст пациентов с данной патологией составил 16,7 года (от 14 до 24 лет). Структура пациентов по полу и по стороне поражения была следующая: 5 девушек и 7 юношей, 5 левых и 7 правых коленных суставов (диаграмма 2).

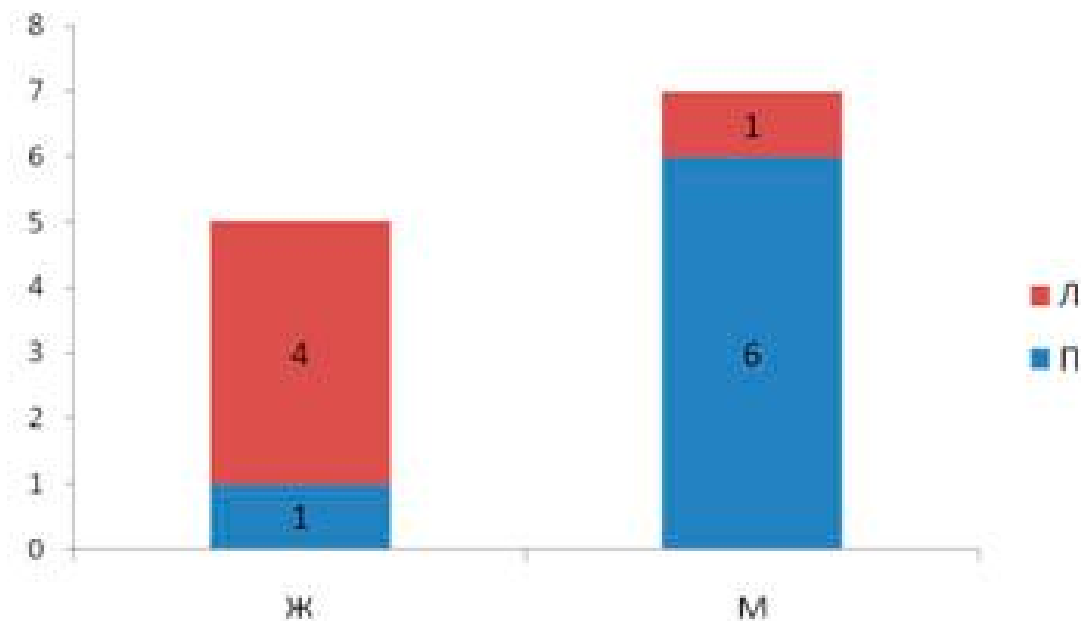


Диаграмма 2. Структура пациентов по полу и стороне поражения.

В 4 случаях синдром патологической синовиальной складки сопровождался вторичной хондромалицией суставных поверхностей 1-2 ст., еще в 5 случаях СПСС был выявлен вместе с застарелым повреждением менисков либо крестообразных связок и, наконец, у остальных 3 пациентов данная патология сопровождалась хондральными переломами костей, образующих пателлофemorальный сустав, причем у 1 пациента – на фоне синдрома латеральной гиперпрессии надколенника.

Как правило, пациенты предъявляли жалобы на боль в переднем отделе сустава, усиливающуюся во время нагрузки, болезненные щелчки при движениях в суставе, не всегда могли связать начало заболевания с получением травмы. Среди оперированных пациентов было выявлено патологическое изменение лишь 2 из 4 синовиальных складок: супрапателлярной – у 1 пациента (проведено частичное рассечение складки), медиопателлярной – у 11 пациентов (в 7 случаях было проведено частичное либо полное рассечение МПС, еще в 4 случаях – частичная её резекция).

В послеоперационном периоде все пациенты отмечали снижение и исчезновение болевого синдрома и улучшение функции коленного сустава. Осложнений не было.

Таким образом, синовиальные складки коленного сустава – нормальные анатомические образования. Однако хроническая травматизация, перегрузка коленного сустава могут приводить к воспалению этих структур и развитию синдрома патологических синовиальных складок. Учитывая сходство

клинической картины данного синдрома с более распространенными заболеваниями коленного сустава (такими как повреждения менисков, синдром латеральной гиперпрессии надколенника, первичная хондромалиция суставных поверхностей коленного сустава, хондральные и остеохондральные переломы и др.) необходимо помнить о возможности данной патологии и включать её в диагностический алгоритм выявления повреждений и заболеваний коленного сустава у пациентов молодого возраста, что позволит своевременно выявить и купировать патологическое состояние, а значит предупредить раннее развитие артроза коленного сустава.

Литература

1. Amatuzzi, M. M. Pathologic synovial plica of the knee. Results of conservative treatment / M. M. Amatuzzi, A. Fazzi, M. H. Varella. *Am. J. Sports Med.*, 18:466–469. 1990.
2. Dupont, J. Y. La place des replis synoviaux dans la pathologie du genou / J. Y Dupont. *ReL chir. art/top.*, 71: 401–403. 1985.
3. Fullerton, A. The surgical anatomy of the synovial membrane of the knee-joint / A. Fullerton. *British J. Surg.*, 4: 191–200, 1916.
4. Gray, D. J. Prenatal development of the human knee and superior tibiofibular joints / D. J. Gray, E. Gardner. *Am. J. Anat.*, 86: 235–287, 1950.
5. Hardaker, W. T. Diagnosis and treatment of the plica syndrome of the knee / W. T. Hardaker, T. L. Whipple, F. H. Bassett. *Bone and Joint Surg.*, 62-A: 221–225, March 1980.
6. Lino, S. Normal arthroscopic findings in the knee joint in adult cadavers / S. Lino. *Japanese Orthop. Ass.*, 14: 467–523, 1939.
7. Sherman, R. M. P. The pathological medial plica: criteria for diagnosis and prognosis / R. M. P. Sherman, R. W. Jackson. *1. Bone and Joint Surg.*, 71-B(2):351. 1989.
8. Zidorn, T. Classification of the suprapatellar septum considering ontogenetic development / T. Zidorn. *Arthroscopy*, 1991, 4: 459–464.