

ОПЫТ ДИАГНОСТИКИ И ВЕДЕНИЯ ПАЦИЕНТОВ С ANCA-АССОЦИИРОВАННЫМ ВАСКУЛИТОМ: ГРАНУЛЕМАТОЗ С ПОЛИАНГИИТОМ ВЕГЕНЕРА

Н.И.Артишевская, Т.Г.Раевна, М.А.Савченко, Т.Г.Головко, Н.А.Кручина

УО «Белорусский государственный медицинский университет»,
г.Минск, Республика Беларусь

УЗ «11 городская клиническая больница», г.Минск, Республика Беларусь

Согласно последнему пересмотру классификации системных васкулитов, ANCA-ассоциированные васкулиты включают три нозологические формы: гранулематоз с полиангиитом Вегенера, эозинофильный гранулематоз с полиангиитом Чарга-Стросс и микроскопический полиангиит. В статье освещены данные литературы по этиопатогенезу, диагностике, дифференциальной диагностике гранулематоза с полиангиитом Вегенера. Приведены собственные клинические наблюдения гранулематоза с полиангиитом Вегенера: этапы постановки диагноза, схемы лечения.

Ключевые слова: ANCA-ассоциированные васкулиты, гранулематоз с полиангиитом Вегенера.

Введение. Системные васкулиты являются редкими заболеваниями. Однако с середины 20 века их распространенность неуклонно растет. С другой стороны закономерен интерес ученых к изучению данной патологии: таинственной, трудно поддающейся лечению, имеющей очень серьезный прогноз. Со второй половины прошлого столетия и до настоящего времени ревматология, сформировавшись в отдельную научную и практическую отрасль, продемонстрировала выдающиеся достижения в фундаментальных и прикладных направлениях: уточнение патогенеза отдельных заболеваний, идентификация триггеров, в ряде случаев расшифровка этиологических факторов. Безусловным достижением являются и успехи в лечении системных васкулитов, что отражается в увеличении продолжительности жизни и улучшении ее качества у этих пациентов.

Основная часть. Самым распространенным заболеванием из этой группы является гранулематоз с полиангиитом Вегенера (ГПА). Этиология и патогенез ГПА изучены недостаточно. Морфологическим субстратом начального повреждения при ГПА является гранулема, формирующаяся как результат клеточных иммунных реакций. Роль триггера в инициации клеточных иммунных реакций отводится различным внешнесредовым воздействиям, в том числе респираторным инфекциям, гиперчувствительности к лекарственным препаратам и др. [1, 2]. В то же время в результате сложного взаимодействия между факторами внешней среды и факторами «хозяина», многие из которых генетически детерминированы, начальные изменения трансформируются в развернутую картину васкулита. Открытие антинейтрофильных

цитоплазматических антител (antineutrophil cytoplasmic antibody-ANCA) позволило уточнить гуморальные механизмы эволюции заболевания от гранулемы до васкулита. ANCA к протеиназе 3 (PR 3) обнаруживают более чем у 90% пациентов с активным ГПА. Рецидивам заболевания предшествует повышение титра PR 3.

В группу васкулитов с преимущественным поражением мелких сосудов входят также эозинофильный гранулематоз с полиангиитом (Чарга-Стросс) и микроскопический полиангиит.

Классификационные критерии, сформулированные в 1990г. ACR, включают [3]:

- Воспаление носа и полости рта: язвы в полости рта; гнойные или кровянистые выделения из полости носа.
- Изменения при рентгенографическом исследовании лёгких: узелки, инфильтраты или полости.
- Изменения мочи: микрогематурия (>5 эритроцитов в поле зрения) или скопления эритроцитов в осадке мочи.
- Биопсия: гранулематозное воспаление в стенке артерии или в периваскулярном и экстраваскулярном пространствах.

Наличие у больного двух и более критериев позволяет поставить диагноз с чувствительностью 88% и специфичностью 92%.

Дифференциальный диагноз системных васкулитов представляет значительные трудности в связи с отсутствием определенных синдромов, специфичных для отдельной нозологической формы в этой группе; схожей клинической симптоматикой с целым рядом заболеваний, не относящихся к данной патологии.

Особенно сложна диагностика ГПА в начале заболевания. Ведущими синдромами в этот период являются лихорадка и гранулематозные поражения ЛОР-органов и легких. Такие пациенты нуждаются в консультации врача оториноларинголога и, как правило, длительно лечатся по поводу острых респираторных вирусно-бактериальных заболеваний. Однако, сохранение лихорадки, нарастание клинических симптомов (или отсутствие улучшения) со стороны верхних дыхательных путей после адекватных курсов антибактериальной терапии определяют необходимость госпитализации больных, повторных исследований общего анализа крови и мочи, биохимического исследования крови (острофазовые показатели, функциональные печеночные и почечные тесты), выполнения компьютерной томографии головы и органов грудной клетки. На этом этапе в связи с манифестностью поражения ЛОР-органов диагноз гранулематоза с полиангиитом, как правило, предполагается и дифференциальный диагноз проводится с другими ANCA-ассоциированными васкулитами, а также синдромом Гудпасчера, системной красной волчанкой и др.

В частности, для синдрома Чарга–Стросс характерно отсутствие деструкции тканей верхних дыхательных путей, лечение по поводу бронхиальной астмы, гиперэозинофилия. При микроскопическом полиангиите также не наблюдается разрушения тканей верхних дыхательных путей. Диагностика синдрома Гудпасчера в дополнение к клинике основана на обнаружении антител к базальной мембране клубочков. При системной красной волчанке кроме ярких клинических проявлений, являющихся диагностическими критериями, определяют высокоспецифичные для этого заболевания антитела к двуспиральной ДНК и Sm-антигену (Sn-рибонуклеопротеину B, D, E).

В случае отсутствия признаков гранулематозного воспаления со стороны ЛОР-органов в дебюте заболевания (например, наличие лишь атрофического ринита), проявления геморрагического альвеолита с кровохарканьем, изолированного мочевого синдрома требуется исключение причины кровохарканья. В такой ситуации необходимы инструментальные исследования сердца, легких, поиск злокачественных новообразований.

Лечение системных васкулитов проводится дифференцированно для пациентов с поражением сосудов мелкого и среднего калибра, а так же для васкулитов с поражением сосудов крупного калибра в соответствии с рекомендациями EULAR [4, 5]. Нозологические формы, включенные в группу ANCA-ассоциированных васкулитов, рас-

сматриваются в качестве единой составляющей. А дифференцированный подход к лечению обусловлен тяжестью заболевания и urgentными осложнениями со стороны различных систем: легочные кровотечения, тяжелые поражения органа зрения, центральной нервной системы, выраженность почечной недостаточности и др.

Препаратом первого ряда для лечения системных васкулитов мелких и средних сосудов является циклофосфамид (ЦФ) [6]. Схема индукции ремиссии включает назначение высоких доз ЦФ и глюкокортикостероидов. ЦФ назначается в виде внутривенной пульс-терапии в разовой дозе 15 мг/кг (до 1 г) от 1 до 3 туров с интервалом в 2 недели. Далее инфузии повторяются в той же разовой дозе с интервалом в 3 недели или ЦФ назначают внутрь в дозе 2 мг/кг в сутки (не более 200 мг/сутки) ежедневно со снижением дозы при достижении ремиссии [7]. Во время лечения ЦФ ежедневно после каждого внутривенного введения или в начале приема препарата *per os* контролируется уровень гемоглобина, числа лейкоцитов, тромбоцитов, уровень креатинина, активность ферментов печени. В случае развития лейкопении (менее $2,5 \times 10^9$ /л), тромбоцитопении (менее 100×10^6 /л), увеличения активности аминотрансфераз более чем в три раза лечение ЦФ прекращается до купирования токсических эффектов. Появление геморрагического цистита, признаков кардиомиопатии является противопоказанием для продолжения лечения ЦФ.

Лечение ЦФ проводится в виде комбинированной терапии с глюкокортикостероидами: внутривенная терапия метилпреднизолоном (до 1 г/сутки) 3 дня подряд с последующим назначением преднизолона внутрь (до 60-80 мг/сутки) [8, 9]. Длительное комбинированное лечение ЦФ и глюкокортикостероидами может привести к развитию побочных эффектов, прежде всего инфекционных осложнений. У больных ГПА длительное лечение ЦФ в 33 раза повышает риск развития рака мочевого пузыря; в 2,4 раза – риск развития других опухолей, в 11 раз – лимфомы [10].

При рефрактерном течении ANCA-ассоциированных васкулитов, а также при наличии противопоказаний для назначения ЦФ используется ритуксимаб в различных вариантах введения: 375 мг/м² в неделю в течение 4 недель или 1000 мг дважды с интервалом в 2 недели [11, 12]. В начале лечения ритуксимаб сочетается с введением глюкокортикостероидов. При тяжелом поражении почек стандартную терапию сочетают с плазмаферезом.

Основными причинами смерти больных с гранулематозом с полиангиитом являются бактери-

альные и оппортунистические инфекции, прогрессирующая почечная недостаточность, рецидивы легочных кровотечений, осложнения цитостатической терапии.

Собственные наблюдения представлены 5 пациентами с ГПА и один с эозинофильным гранулематозом с полиангиитом (ЭГПА). Все мужчины в возрасте от 45 до 67 лет. Диагноз ГПА выставлен на основании классификационных критериев, выполненной биопсии и определения уровня ANCA в ревматологическом отделении 11 клинической больницы г.Минска. Пациент с ЭГПА поступил в отделение с ранее диагностированным заболеванием. Время от начала заболевания до постановки диагноза ГПА составило от 1 года до 4 лет.

У двоих пациентов с ГПА дебютировал как локализованная форма (поражение носа и придаточных пазух), у двоих – генерализованная форма (поражение легких и верхних дыхательных путей).

Всем пациентам помимо рутинных лабораторных и инструментальных исследований выполнена компьютерная томография органов грудной клетки и придаточных пазух носа. Иммунологическое исследование включало определение антинуклеарных антител; антинейтрофильных цитоплазматических антител; антител к миелопероксидазе и протеиназе 3.

У троих пациентов выполнено оперативное лечение, у двоих – повторно. Оперативное вмешательство заключалось в двусторонней эндоскопической инфундибулотомии; расширении естественного отверстия верхнечелюстной пазухи.

Патология верхних дыхательных путей была представлена ринитом, гайморитом, этмоидитом, седловидной деформацией носа. При КТ исследовании определяется массивная деструкция перегородки носа и носовых раковин, участки деструкции по типу «изъеденности молью» стенок обеих верхнечелюстных пазух, костей носа и ячеек решетчатой кости, основной пазухи, верхней челюсти с подлежащим склерозом и утолщением костей (рис. 1).

Со стороны легких при компьютерной томографии у троих пациентов были обнаружены мелкие (до 3 мм в диаметре) очаги повышенной плотности, расположенные диффузно в легочной ткани и субплеврально – очаги пневмофиброза.

У двоих пациентов из 4 при микроскопии мочи присутствовали эритроциты в небольшом количестве: от 5 до 10 в поле зрения. При этом у обоих отмечалось снижение скорости клубочковой фильтрации при подсчете по формуле Коккрафта-Голда

в рамках хронической болезни почек 2 стадии (69 и 71 мл/минуту соответственно).

У одного пациента развился экзофтальм в связи с поражением ретробульбарного пространства.

С момента постановки диагноза ГПА всем пациентам назначена базисная терапия: ЦФ в дозе от 5 до 10 мг/кг внутривенно в сочетании с преднизолоном 1 мг/кг/сутки. Повторные введения ЦФ и коррекция дозы преднизолона проводились при последующих госпитализациях. Во время лечения проводился мониторинг органных поражений и побочных эффектов терапии.

На фоне лечения отмечалась стабилизация состояния, снижение активности ГПА. Ни у одного пациента за время наблюдения не развились угрожающие жизни состояния.

В качестве примера приводим случай генерализованной формы ГПА у пациента С., мужчины 67 лет.

Заболевание началось с болей в области носа. Спустя полгода появились рецидивирующие частые спонтанные носовые кровотечения. При госпитализации в отделение оториноларингологии через 3 года от начала заболевания была выполнена компьютерная томография придаточных пазух носа. При исследовании выявлены следующие изменения: хронический двусторонний гайморозтмоидит с разрастанием гранулематозной ткани в верхнечелюстных и решетчатых пазухах с инвазией в левую орбиту. Фрагменты исследования представлены на рис.1–3.

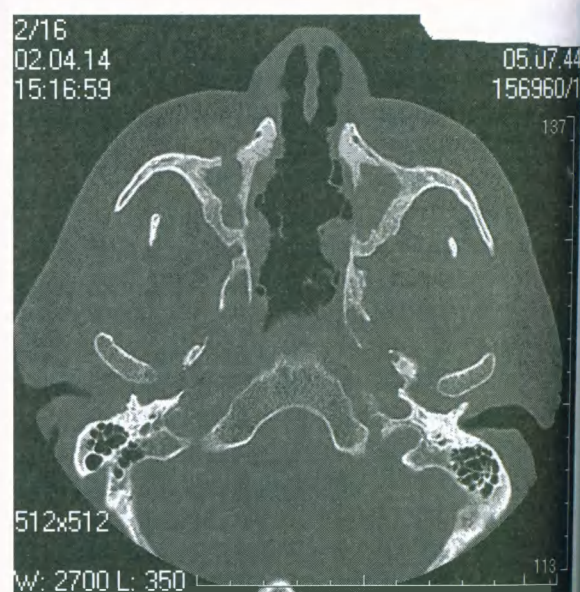


Рис. 1. Фрагмент исследования: компьютерная томография придаточных пазух носа у пациента С., страдающего ГПА (поперечный срез).
Описание в тексте

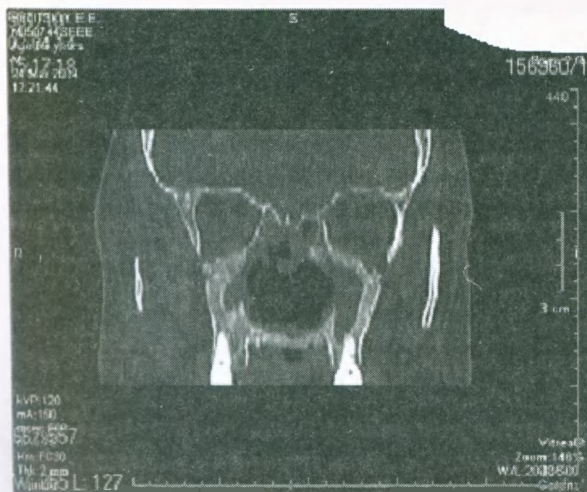


Рис. 2. Фрагмент исследования: компьютерная томография придаточных пазух носа у пациента С., страдающего ГПА (продольный срез).
Описание в тексте.

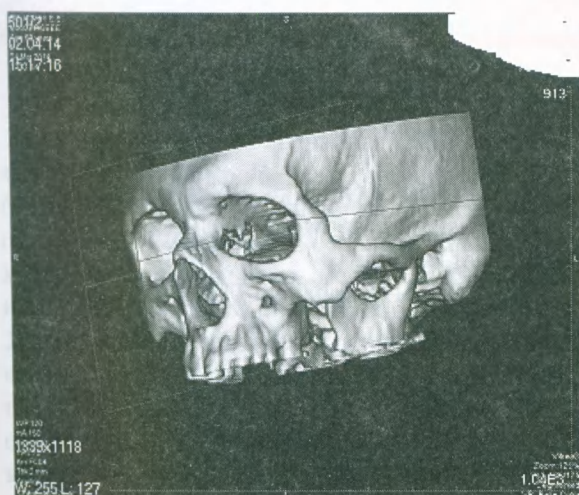


Рис. 3. Фрагмент исследования: компьютерная томография придаточных пазух носа у пациента С., страдающего ГПА (трехмерная реконструкция).
Описание в тексте.

Описание морфологического исследования: кусочки слизистой оболочки и фиброзной ткани на отдельных участках покрыты респираторным эпителием. В толще определяются очаги некроза, гигантские многоядерные клетки, густая полиморфно-клеточная воспалительная инфильтрация с большим количеством эозинофилов. Сосуды с утолщенными стенками за счет разрыхления и пролиферации эндотелия. Заключение: данные изменения не противоречат диагнозу ГПА.

Иммунологическое исследование: антинейтрофильные цитоплазматические антитела тела ++; антитела к миелопероксидазе +; антитела к протеиназе 3 +++; антитела к базальной мембране клубочков и эндотелию альвеол отрицательны.

Компьютерная томография органов грудной клетки: по обоим легочным полям определяется усиление и обогащение легочного рисунка за счет сосудистого компонента и подчеркнутого междолькового интерстиция. Субплеврально в S₁₀ слева определяются очагового характера плевральные наложения толщиной до 4 мм. Инфильтративных изменений в легких не выявлено. Трахея и бронхи 1-3 порядка проходимы. Средостение не смещено. Медиастинальные лимфоузлы до 5-7 мм в диаметре.

При ультразвуковом исследовании почек структурных изменений не выявлено; щитовидной железы – киста в левой доле; сердца – фиброзное уплотнение створок аортального и митрального клапанов. В общем анализе мочи постоянно обнаруживалось небольшое количество белка.

На основании полученных клинических, лабораторных и инструментальных данных был выставлен диагноз: гранулематоз с полиангиитом (смешанная форма), подострое течение: гранулематозное поражение $2/3$ перегородки носа, верхнечелюстных, решетчатых пазух; хроническая болезнь почек II стадии (скорость клубочковой фильтрации 62 мл/мин); диффузный пневмосклероз, дыхательная недостаточность I степени.

В начале лечения пациенту проведена пульс-терапия преднизолоном: 500 мг внутривенно 1 раз в день № 3. Однократно внутривенно введен ЦФ в дозе 800 мг. Далее пациент получал преднизолон внутрь в дозе 50 мг/сутки с постепенным ее уменьшением и 1 раз в месяц ЦФ внутривенно в дозе 800 мг. Проводилась также терапия сопутствующих заболеваний: ишемической болезни сердца, глаукомы.

Заключение. Приведенные наблюдения свидетельствуют о том, что гранулематоз с полиангиитом является не столь редкой патологией. Диагностика этого заболевания при наличии клинической настороженности и динамического наблюдения за пациентами с длительной, упорно протекающей патологией верхних дыхательных путей не представляется проблематичной, а своевременная диагностика определяет успешность лечения данной категории больных.

Выводы. При тяжелом течении заболевания верхних дыхательных путей (язвенно-некротический ринит, распространенный гнойный синусит, повторяющиеся обильные носовые кровотечения), отсутствии эффекта от рациональной антибактериальной терапии следует подозревать наличие у пациента гранулематоза с полиангиитом Вегенера.

Выполнение КТ головного мозга, биопсии из мест с признаками максимальных воспалительных изменений верхних дыхательных путей, а также определение уровня ANCA делает диагноз ГПА определенным.

Проведение дополнительных инструментальных исследований (КТ легких, органов брюшной полости) необходимо для уточнения системных поражений.

Проведение комплексной терапии (сочетание ЦФ с глюкокортикостероидами по схемам индукции ремиссии, поддерживающей терапии) позволяет добиться благоприятного течения заболевания, в наших наблюдениях избежать развития угрожающих жизни осложнений.

ЛИТЕРАТУРА

1. Finkielman J.D. ANCA are detectable in nearly all patients with active severe Wegener's Granulomatosis / J. D. Finkielman [et al.] // *Am J Med.* -2007. -Vol.120, iss.643.- P.9-14.
2. Maguchi S. Histological findings in biopsies from patients with cytoplasmic - antineutrophil cytoplasmic antibody (c-ANCA)-positive Wegener's granulomatosis / S. Maguchi, S. Fucuda, M. Takisawa // *Auris Nasus Larynx.* -2001. -V.28. -P.53-58.
3. Leavitt R.Y., Fauci A.S., Bloch D.A. [et al.] The American College of Rheumatology 1990 criteria for the classification of Wegener's granulomatosis / R. Y. Leavitt et al // *Arthritis Rheum.* -1990. -V.33, iss.8.- P.1101-1107.
4. Muchtyar C. [et al.] EULAR recommendation for the management of large vessel vasculitis / C. Muchtyar [et al.] // *Ann Rheum Dis.* -2009. -V.68. -P.318-323.
5. Muchtyar, C. EULAR recommendation for the management of small and medium vessel vasculitis / C. Muchtyar [et al.] // *Ann Rheum Dis.* -2009. -V.68. -P.310-317.
6. Guillevin L. A prospective, multicenter, randomized trial comparing steroids and pulse cyclophosphamide in the treatment of generalized Wegener's granulomatosis / L. Guillevin [et al.] // *Arthr Rheum.* -1997. -V.40. -P.2187-2189.
7. Groot K. Pulse versus daily oral cyclophosphamide for induction of remission in antineutrophil cytoplasmic antibody associated vasculitis. A randomized trial / K. Groot et al // *Ann Intern Med.* -2009. -V.150. -P.670-680.
8. Fauci A. Wegener's granulomatosis: Prospective clinical and therapeutic experience with 85 patients for 21 years / A. Fauci [et al.] // *Ann Intern Med.* -1983. -V.98. -P.76-85.
9. Lutato P.M. Diagnosis and classification of granulomatosis with polyangiitis (aka Wegener's granulomatosis) / P.M. Lutato, D.P.D'Cruz // *J Autoimmune.* -2014. -V.29. -P.246-258.
10. Talar-Williams C. Cyclophosphamide induced cystitis and bladder cancer in patients with Wegener's granulomatosis / C. Talar-Williams [et al.] // *Ann Intern Med.* -1996. -V.124. -P.477-484.
11. Stone J. RAVE-ITN Research Group. Rituximab versus cyclophosphamide for ANCA associated vasculitis / J. Stone [et al.] // *N. Engl J Med.* -2010. -V.363. -P.221-232.
12. Guerri M.-J. Recommendations for the use of rituximab in anti-neutrophil cytoplasm antibody-associated vasculitis / M.-J. Guerri [et al.] // *Rheumatology.* -2012. -V.51. -P.634-643.

EXPERIENCE OF DIAGNOSTICS AND TREATMENT OF PATIENTS WITH ANCA-ASSOCIATED VASCULITIS: GRANULOMATOSIS WITH WEGENER'S POLYANGIITIS

Artishevskaya N.I., Raevneva T.G., Savchenko M.A., Golovko T.G., Kruchina N.A.
Belarusian State Medical University, Minsk, Republic of Belarus
City Clinical Hospital No.11, Minsk, Republic of Belarus

According to the last revision of systemic vasculitis classification, ANCA-associated vasculitis include three nosological entities: granulomatosis with Wegener's polyangiitis, eosinophilic granulomatosis with polyangiitis (Churg-Strauss syndrome) and microscopic polyangiitis. Particular attention is paid to etiopathogenesis, diagnostics, differential diagnosis of granulomatosis with Wegener's polyangiitis. Our own clinical data on granulomatosis with Wegener's polyangiitis cases are also presented: diagnosis stages, treatment regimens.

Key words: ANCA-associated vasculitis, granulomatosis with Wegener's polyangiitis.