

ИНТЕРСТИЦИАЛЬНЫЕ ЗАБОЛЕВАНИЯ ЛЕГКИХ У ПАЦИЕНТОВ С ИДИОПАТИЧЕСКИМИ ВОСПАЛИТЕЛЬНЫМИ МИОПАТИЯМИ

¹ Т.Г.Раевнева, ¹ Н.И.Артишевская, ² Д.А.Василевский,

³ С.Е.Савицкая, ¹ А.М.Крючкова

¹ Белорусский государственный медицинский университет, г. Минск, Республика Беларусь

² УЗ «2 городская клиническая больница», г. Минск, Республика Беларусь

³ УЗ «3 городская клиническая больница», г. Минск, Республика Беларусь

Легкие – наиболее вовлекаемый в патологический процесс орган при идиопатических воспалительных миопатиях. В статье представлен анализ литературы за 2011–2015 гг. о распространенности интерстициальных заболеваний легких, ассоциированных с идиопатическими воспалительными миопатиями. Представлено наблюдение, иллюстрирующие полиорганность поражения при дерматомиозите.

Ключевые слова: идиопатические воспалительные миопатии, интерстициальное заболевание легких.

Введение. Идиопатические воспалительные миопатии (ИВМ) редкие, но встречаемые в популяции заболевания. ИВМ определяют как группу хронических иммуно-опосредованных системных воспалительных заболеваний, которые проявляются разной степенью воспаления мышц. К ИВМ традиционно относят дерматомиозит, полимиозит, миозит с внутриклеточными включениями и некоторые другие. Нозологическую «суверенность» всех вариантов ИВМ определяют поражение мышц и кожи. В то же время известно, что воспалительные миопатии могут быть вторичными по отношению к злокачественным новообразованиям, так называемые паранеопластические миопатии. В 1975 году Bohan A. и Peter J.V. предложили диагностические критерии ИВМ, которые медицинское сообщество применяло для практических и научных целей почти три десятилетия. На современном этапе многие исследователи отдают предпочтение диагностическим критериям Miller F.M., 2001 [1]. Висцеральные проявления ИВМ представлены вовлечением легких, сердца, пищеварительной системы и др. Наиболее частым органом поражением при ИВМ признаны интерстициальные заболевания легких (ИЗЛ). При ИВМ могут формироваться и другие легочные осложнения: аспирационная пневмония, оппортунистические респираторные инфекции, спонтанный пневмомедиастинум, легочная гипертензия, несостоятельность дыхательной мускулатуры, лекарственно-индуцированные пневмониты [2]. Но именно ИЗЛ обуславливают тяжесть течения заболевания и летальность при ИВМ. Своевременная диагностика ИЗЛ очень важна, так как стандартная терапия глюкокортикостероидами при ИЗЛ бывает не-

эффективной. Требуется более агрессивные подходы, использование комбинаций глюкокортикостероидов и цитостатиков, внутривенного иммуноглобулина, биологических агентов. Диагностика ИЗЛ, основываясь только на клинических данных (одышка, кашель и др), безусловно будет слишком поздней. Оптимальным диагностическим инструментом при подозрении на ИЗЛ считается компьютерная томография высокого разрешения. Учитывая доступность такого рода визуализации на современном этапе, в литературе возросло количество публикаций по ассоциации ИВМ и ИЗЛ. Какова же истинная распространенность ИЗЛ при ИВМ, каковы предикторы формирования ИЗЛ при ИВМ?

Цель: определить распространенность интерстициальных заболеваний легких у пациентов с идиопатическими воспалительными миопатиями по данным PubMed, Medline (2011–2015 гг.).

Задачи:

- изучить статьи в базах PubMed, Medline, опубликованные с 2011 по 2015 год, содержащие ключевые слова: dermatomyositis/polymyositis+interstitial lung disease;

- определить количество описанных случаев и частоту ИЗЛ у данной категории пациентов;

- уточнить варианты ИЗЛ у пациентов с ИВМ.

Материал и методы. В исследование были включены статьи, содержащие ключевые слова dermatomyositis/polymyositis и interstitial lung disease, опубликованные за предшествующие 5 лет в электронных базах PubMed, Medline, где подбор пациентов соответствовал диагностическим критериям Miller, 2001. Критерии исключения:

ювенильный дерматомиозит/полимиозит; паранеопластический дерматомиозит/полимиозит; перекрестные синдромы и другие более редкие виды (гранулематозный миозит, эозинофильный миозит, орбитальный миозит, фокальный миозит, осифицирующий миозит).

Результаты и обсуждение. Проанализированы результаты исследований, опубликованные в 17 полнотекстовых статьях [3–19]. Количество пациентов, включенных в исследование, составило 1507 ($n=1507$). Клинические и рентгенологические признаки ИЗЛ диагностированы у 687 пациентов (45,5%). При этом атипичный дерматомиозит ассоциирован с ИЗЛ у 84% пациентов: 3 полнотекстовые статьи, $n=104$. В исследованиях, в которые включены пациенты с дерматомиозитом и полимиозитом ($n=1403$) ИЗЛ констатированы у 599 пациентов (42,6%).

Описаны варианты быстро прогрессирующего заболевания легких (острое/подострое) и хронического. Для острого процесса характерным при компьютерной томографии высокого разрешения признается паттерн «консолидации», что отражает заполнение альвеол патологическим содержимым в виде жидкости, клеточных элементов, фиброзной ткани и другого субстрата. При подостром течении ИЗЛ наблюдают паттерн «матового стекла», характеризующийся незначительным повышением плотности легочной ткани при сохранении видимости сосудов и стенок бронхов в зоне патологических изменений. Линейная и межальвеолярная сетчатость ассоциирована с хроническим вариантом ИЗЛ и возникает в результате утолщения легочного интерстиция при заполнении его жидкостью, клеточными элементами, фиброзной тканью или другим патологическим субстратом и сопровождало хроническое течение ИЗЛ—паттерн «сетчатый рисунок». Терминальная стадия представлена паттерном - «сотовое легкое». Картина формируется в результате замещения нормальной легочной ткани кистозными полостями – расширенными респираторными бронхиолами [4, 8]. При морфологическом исследовании у пациентов

с ИВМ-ассоциированными ИЗЛ описаны все варианты повреждения легких: диффузное альвеолярное повреждение – равномерное повреждение паренхимы легких с альвеолярными макрофагами в просвете альвеол и минимальным поражением интерстиция; обычная интерстициальная пневмония – нарушение архитектуры легких, фиброз с «сотовыми» изменениями, фокусы фиброластов, неоднородность данных изменений в биоптате (временная гетерогенность); неспецифическая интерстициальная пневмония – однородное интерстициальное воспаление с очень редким включением фибробластических фокусов; облитерирующий бронхиолит с организующейся пневмонией – пятнистое распространение полиповидной грануляционной ткани в дистальных воздухоносных путях [3, 6, 19].

Предикторами быстро прогрессирующего варианта ИЗЛ определены серологические признаки антисинтезного синдрома, антитела к меланому-ассоциированному антигену 5, плеiotропный фактор роста програнулин, IL-18, повышенный уровень ферритина, а так же клинические – черная раса, наличие сыпи Готтрона, лихорадка, артралгии [3, 4, 8, 10, 13, 18].

Дискуссия. Мы наблюдаем пациента с ИВМ в течение 2 лет и 3 месяцев с дебютом заболевания в виде ИЗЛ. Диагноз был выставлен в соответствии с критериями Miller, 2001. Программа онкопоиска включала мультиспиральную компьютерную томографию органов грудной клетки,

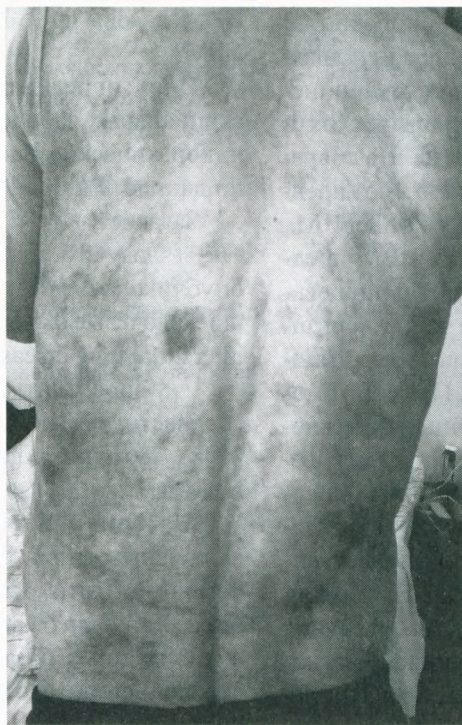


Рис. 1. Гелиотропная сыпь, расположенная, на коже лица, нижних конечностей, спине. Сыпь наиболее ярко была выражена при поступлении в стационар и угасала по мере улучшения состояния. На снимке представлен вариант угасающей сыпи.

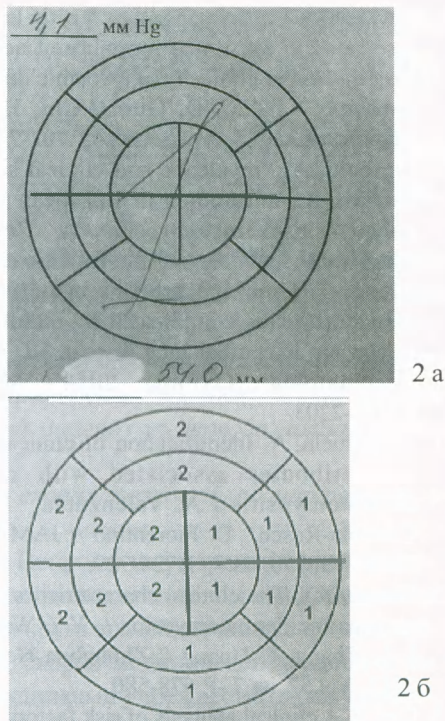
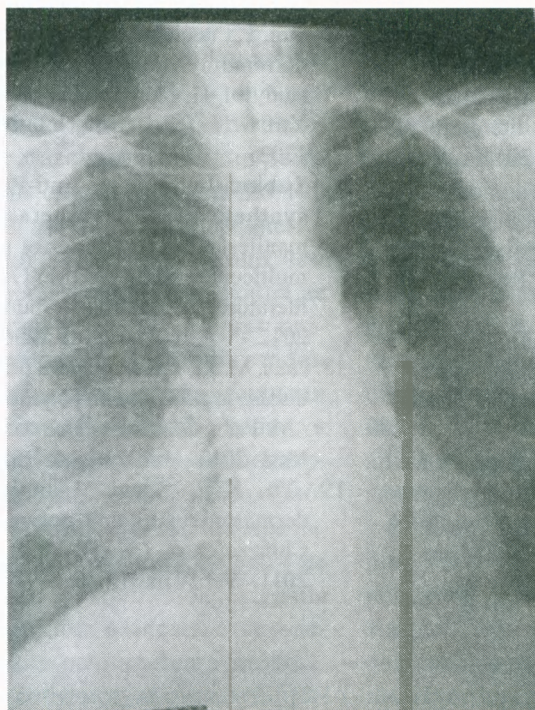


Рис. 2. Исследование локальной сократимости миокарда левого желудочка: фрагменты протоколов ультразвукового исследования сердца в дебюте заболевания (2а) и спустя 12 месяцев от начала заболевания (2б). В динамике развился гипокинез переднего, передне-перегородочного, ниже-перегородочного, передне-верхушечного и верхушечно-перегородочного сегментов левого желудочка.

компьютерную томографию органов брюшной полости, эндоскопические исследования верхних отделов желудочно-кишечного тракта и толстого кишечника, серологические «онкомаркеры». При пункционной биопсии участка кожи обнаружены периваскулярные лимфоидные инфильтраты с участками акантоза.

У пациента кроме ИЗЛ в течение периода наблюдения поэтапно развивались следующие синдромы: гелиотропная сыпь (рис.1), миозит с вовлечением проксимальных групп мышц и глоточных, рецидивирующие артралгии, очаговый кардиосклероз (рис.2), легочная гипертензия, умеренное снижение скорости клубочковой фильтрации, признаки правожелудочковой недостаточности NYHA III класс.

Пациент получал терапию глюкокортикостероидами. Однако, ИЗЛ носило быстро прогрессирующий



характер, по поводу чего в течение 2013-2015 года пациент госпитализировался 14 раз.

В наблюдаемом случае имелись клинические предикторы неблагоприятного течения ИЗЛ (лихорадка, артралгии), радиологические (паттерн «консолидации») (рис.3).

Кроме того клинические составляющие антисинтетазного синдрома также были отмечены: руки «механика», феномен Рейно, ИЗЛ, миопатия. Усугубляло ситуацию отсутствие приверженности лечению.

Рис. 3. Обзорная рентгенография органов грудной клетки спустя 2 месяца от начала заболевания. В нижних долях легких, больше справа участки очагово-инфильтративных изменений и участки консолидации легочной ткани справа.

Заключение. ИВМ редкие, но встречаемые в популяции заболевания. Неблагоприятный прогноз у данной категории пациентов определяется вовлечением легких, что наблюдается у 42,6% пациентов с дерматомиозитом/ полимиозитом и у 84% с амиопатическим дерматомиозитом. Наблюдаемый нами пациент с дерматомиозитом представил клинические признаки антисинтезного синдрома, быстро прогрессирующее ИЗЛ, вовлечение сердца с формированием крупноочагового кардиосклероза. Быстрое прогрессирование течения заболевания отмечено на фоне неполного ответа на глюкокортикостероиды и рецидивов при их отмене. В то же время, успешное лечение пациентов с ИВМ возможно при сотрудничестве пациента и врача с применением цитостатической терапии в соответствии с клинической ситуацией и при междисциплинарном подходе.

ЛИТЕРАТУРА

1. Miller, F.M. Proposed preliminary core set measures for disease outcome assessment in adult and juvenile idiopathic inflammatory myopathy / F.M. Miller et al // *Rheumatol.*-2001.-Vol.40.-P.1262-1273.
2. Miller, S.A. Pulmonary complications of inflammatory myopathy / S. A. Miller, M.K. Glassberg, D.P. Ascherman // *Rheum Dis Clin North Am* – 2015. -Vol. 41, iss.2.-P.249-262.
3. Serum progranulin levels are elevated in dermatomyositis patients with acute interstitial lung disease, predicting prognosis [Electronic resource]: Articles in BMC journals are listed in PubMed and archived at PubMed Central./ A.Tanaka et al // *Arthritis Research & Therapy Sample.*-2015.-doi:10.1186/s13075-015-0547-z
4. Ingegnoli, F. Interstitial lung disease outcomes by high-resolution computed tomography (HRCT) in Anti-Jo1 antibody-positive polymyositis patients: a single centre study and review of the literature / F. Ingegnoli F et al // *Autoimmun Rev.*- 2012.- Vol.11, iss.5.- P.335-340.
5. Won, H. J. Two distinct clinical types of interstitial lung disease associated with polymyositis-dermatomyositis / H.J. Won et al // *Respir Med.*-2007.- Vol.101, iss.8.-P.1761-1769.
6. Ortigosa, L.C. , Dermatomyositis: analysis of 109 patients surveyed at the Hospital das Clínicas / L.C. Ortigosa, Reis V.M. // *An Bras Dermatol.* -2014.- Vol.89, iss.5.- P. 719-727.
7. Kobayashi, N. Clinical and laboratory features of fatal rapidly progressive interstitial lung disease associated with dermatomyositis / N. Kobayashi N. et al // *Rheumatology (Oxford).*- 2015.-Vol.54, iss.5.-P.784-791.
8. Zou, J. HRCT score and serum ferritin level are factors associated to the 1-year mortality of acute interstitial lung disease in clinically amyopathic dermatomyositis patients / J.Zou, Q. Guo, J.Chi, H.Wu // *Clin. Rheumatol.* -2015.- Vol.34, iss.4.P.707-714.
9. Ceribelli, A. Prevalence and clinical significance of anti-MDA5 antibodies in European patients with polymyositis/dermatomyositis / A. Ceribelli et al // *Clin Exp Rheumatol.* – 2014.- Vol.32, iss.6.- P.891-897.
10. Gono, T. Cytokine profiles in polymyositis and dermatomyositis complicated by rapidly progressive or chronic interstitial lung disease / T. Gono et al // *Rheumatology (Oxford).* -2014.- Vol.53, iss.12.- P.2196-2203.
11. Valenzuela, A. Identification of clinical features and autoantibodies associated with calcinosis in dermatomyositis / A. Valenzuela, L. Chung, L. Casciola-Rosen, D. Fiorentino // *JAMA Dermatol.* -2014.- Vol.150, iss.7.- P.724-729.
12. Wang, Y.Y. The clinical characteristics of 26 cases of amyopathic dermatomyositis / Y.Y. Wang, Z. Zhao, J. L. Zhang, F. Huang // *Zhonghua Nei Ke Za Zhi.*-2013.-Vol.52, iss.7.-P. 578-580.
13. Cen X. A clinical analysis of risk factors for interstitial lung disease in patients with idiopathic inflammatory myopathy / X.Cen et al // *Rheumatol Int.* – 2013.- Vol.33, iss.10. P. 2455-8.
14. Chen, D. Efficacy of infliximab in the treatment for dermatomyositis with acute interstitial pneumonia: a study of fourteen cases and literature review [Electronic resource]: D. Chen, X. B. Wang, Y. Zhou, X.C. Zhu // *Clin Dev Immunol.* 2013;2013:648570. doi: 10.1155/2013/648570.
15. Wu, H. An approach to the development of interstitial lung disease in dermatomyositis: a study of 230 cases in China / H. Wu, D. Geng, J. Xu // *J Int Med Res.* -2013.-Vol. 41, iss.2.-P.493-501
16. Sun, Y. Interstitial lung disease in clinically amyopathic dermatomyositis (CADM) patients: a retrospective study of 41 Chinese Han patients / Y. Sun, Y. Liu, B. Yan, G. Shi // *Rheumatol Int.*- 2013.- Vol.33, iss.5.P.1295-1302.
17. Labirua-Iturburu, A. Anti-PL-7 (anti-threonyl-tRNA synthetase) antisynthetase syndrome: clinical manifestations in a series of patients from a European multicenter study (EUMYONET) and review of the literature / A. Labirua-Iturburu et al // *Br J Dermatol.* -2012.- Vol. 167, iss.6. – P.1236-1244.
18. Fathi, M. KL-6: a serological biomarker for interstitial lung disease in patients with polymyositis and dermatomyositis / M. Fathi, S.Barbasso Helmers, I.E. Lundberg // *J Intern Med.*-2012.- Vol. 271, iss.6.-P.589-597.
19. Yu, K.H. Survival analysis of patients with dermatomyositis and polymyositis: analysis of 192 Chinese cases / K. H. Yu et al // *Clin Rheumatol.*-2011.- Vol.30, iss.12.- P. 1595-1601.