

**О. А. ТЕСЛОВА, В. Э. СУШИНСКИЙ, Т. В. ЧЕРЕВКО**

**СИМУЛЯЦИОННОЕ ОБУЧЕНИЕ  
ПО АКУШЕРСТВУ И ГИНЕКОЛОГИИ  
ДЛЯ ВРАЧЕЙ ОБЩЕЙ ПРАКТИКИ**

Минск БГМУ 2019

МИНИСТЕРСТВО ЗДРАВООХРАНЕНИЯ РЕСПУБЛИКИ БЕЛАРУСЬ  
БЕЛОРУССКИЙ ГОСУДАРСТВЕННЫЙ МЕДИЦИНСКИЙ УНИВЕРСИТЕТ  
КАФЕДРА ОБЩЕЙ ВРАЧЕБНОЙ ПРАКТИКИ

**О. А. ТЕСЛОВА, В. Э. СУШИНСКИЙ, Т. В. ЧЕРЕВКО**

**СИМУЛЯЦИОННОЕ ОБУЧЕНИЕ  
ПО АКУШЕРСТВУ И ГИНЕКОЛОГИИ  
ДЛЯ ВРАЧЕЙ ОБЩЕЙ ПРАКТИКИ**

Учебно-методическое пособие



Минск БГМУ 2019

УДК 618:615.47:378(075.8)

ББК 54.1я73

Т36

Рекомендовано Научно-методическим советом университета в качестве учебно-методического пособия 19.12.2018 г., протокол № 4

**Р е ц е н з е н т ы:** канд. мед. наук, доц., зав. каф. акушерства и гинекологии с курсом ФПКиП Гомельского государственного медицинского университета Т. Н. Захаренкова; канд. мед. наук, доц., гл. специалист отдела медицинской помощи матерям и детям Министерства здравоохранения Республики Беларусь Ю. В. Савочкина

**Теслова, О. А.**

Т36 Симуляционное обучение по акушерству и гинекологии для врачей общей практики : учебно-методическое пособие / О. А. Теслова, В. Э. Сушинский, Т. В. Червко. – Минск : БГМУ, 2019. – 39 с.

ISBN 978-985-21-0242-1.

Приведены и проиллюстрированы основные сведения, необходимые для освоения на симуляционном оборудовании навыков практической работы по оказанию медицинской помощи пациентам в общей врачебной практике.

Предназначено для слушателей факультета повышения квалификации и переподготовки кадров.

УДК 618:615.47:378(075.8)

ББК 54.1я73

ISBN 978-985-21-0242-1

© Теслова О. А., Сушинский В. Э., Червко Т. В., 2019  
© УО «Белорусский государственный медицинский университет», 2019

## ОБОРУДОВАНИЕ ДЛЯ СИМУЛЯЦИОННОГО ОБУЧЕНИЯ

Симуляционное обучение акушерско-гинекологическим практическим навыкам проводится на анатомическом манекене, манекене полости матки и моделях внутриутробного плода.

**Анатомический манекен Eva Pelvic Simulaid** — это реалистичная трехмерная модель, включающая (рис. 1):

- 1) корпус тела женщины, состоящий из нижней части туловища, таза и верхней части бедер в положении для гинекологического исследования;
- 2) съемные вставки шейки матки:
  - нормальную шейку матки нерожавшей женщины;
  - нормальную шейку матки рожавшей женщины;
  - шейку матки с эндоцервикальным полипом;
  - шейку матки с эктропионом;
  - шейку матки с неоплазией (карциномой);
- 3) съемные вставки матки:
  - нормальную матку;
  - беременную матку (десять недель);
  - матку с множественной узловой миомой;
- 4) две съемные вставки придатков матки (нормальные яичники с маточными трубами);
- 5) каловые массы.

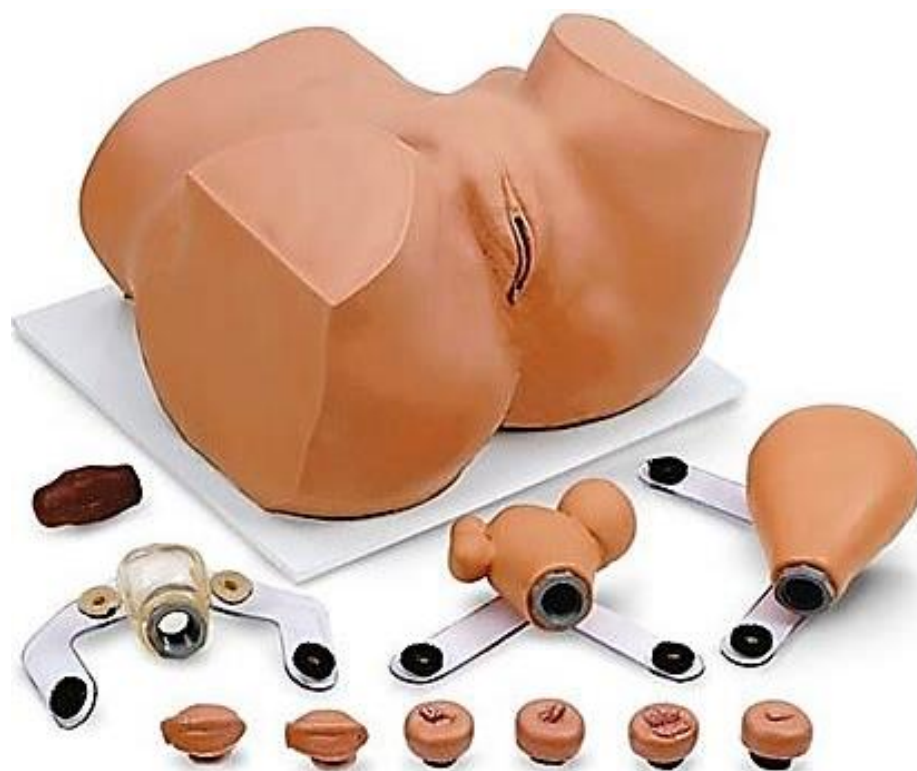

Рис. 1. Комплект анатомического манекена Eva Pelvic Simulaid

Анатомический манекен может использоваться:

- 1) для анатомического обучения;
- 2) овладения методиками проведения диагностических исследований:
  - пальпации органов нижней части брюшной полости и таза;
  - осмотра наружных половых органов;
  - осмотра влагалища и шейки матки в зеркалах;
  - бимануального вагинального (влагалищного) исследования;
  - ректального исследования;
  - ректовагинального исследования;
- 3) обучения методикам выполнения диагностических манипуляций:
  - забора материала шейки матки для цитологического исследования;
  - забора биологического материала для микроскопического исследования;
  - забора биологического материала для культурального исследования;
- 4) освоения методик проведения хирургических вмешательств:
  - введения и удаления внутриматочного средства для контрацепции;
  - аспирационной биопсии эндометрия;
  - введения и удаления влагалищного pessaria.

**Манекен полости матки Bayer** — это двухмерная реконструкция нормальной полости матки, дающая реалистичное представление о ее размерах, топографии устьев маточных труб, внутреннего зева и цервикального канала (рис. 2).

Манекен полости матки может использоваться:

- 1) для анатомического обучения;
- 2) освоения методик проведения хирургических вмешательств:
  - введения и удаления внутриматочного средства для контрацепции;
  - аспирационной биопсии эндометрия.

**Манекен плода человека** — это реалистичная модель внутриутробного плода человека гестационного возраста 12 недель (рис. 3).



Рис. 2. Манекен полости матки Bayer



Рис. 3. Манекен плода человека

Манекен плода может использоваться:

1) для анатомического обучения;

2) освоения методик проведения:

– мотивационного консультирования по вопросам планирования семьи;

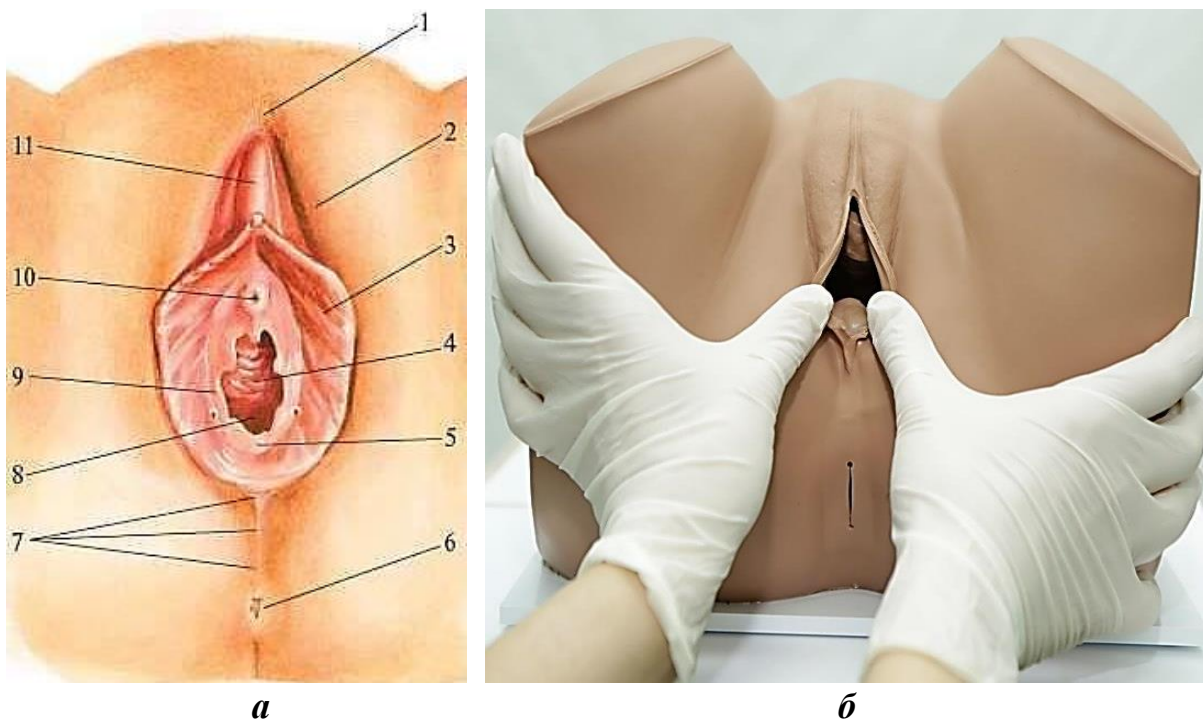
– преабортного психологического консультирования.

## АНАТОМИЧЕСКОЕ ОБУЧЕНИЕ

### ЖЕНСКИЕ ПОЛОВЫЕ ОРГАНЫ

Половые органы женщины подразделяются на наружные, располагающиеся вне полости малого таза, и внутренние, располагающиеся в полости малого таза.

К наружным половым органам относят лобок, большие и малые половые губы, клитор, преддверие влагалища (рис. 4).



*а*

*б*

*Рис. 4.* Наружные женские половые органы:

*а* — рисунок: 1 — лобок; 2 — большая половая губа; 3 — малая половая губа; 4 — передняя стенка влагалища; 5 — задняя стенка влагалища; 6 — анус; 7 — промежность; 8 — вход во влагалище; 9 — свободный край девственной плевы; 10 — наружное отверстие мочеиспускательного канала; 11 — клитор; *б* — анатомический манекен

**Лобок** — нижняя часть передней брюшной стенки над лонным сочленением. Кожа лобка у взрослой женщины покрыта волосами. Под кожей расположен слой жировой клетчатки.

**Большие половые губы** — кожные складки с жировой клетчаткой и волосяным покровом. Внутренняя поверхность больших половых губ имеет потовые и сальные железы. Соединение больших половых губ спереди и сзади носит название соответственно передней и задней спайки. Узкое пространство перед задней спайкой половых губ называют ладьевидной ямкой.

**Малые половые губы** — кожные складки, более нежные, без волосяного покрова и без жировой клетчатки. По внешнему виду их поверхность напоминает слизистую оболочку. Между ними находится преддверие влагалища. Малые половые губы, охватывая клитор спереди, образуют его крайнюю плоть, сзади — уздечку.

**Клитор** расположен между передней частью малых половых губ и состоит из двух пещеристых тел и головки. Каждое из пещеристых тел заключено в фиброзную оболочку и прикреплено к лобковому симфизу с помощью поддерживающей связки.

**Луковицы преддверия** — венозные сплетения, расположенные в глубине малых половых губ и подковообразно обхватывающие преддверие влагалища.

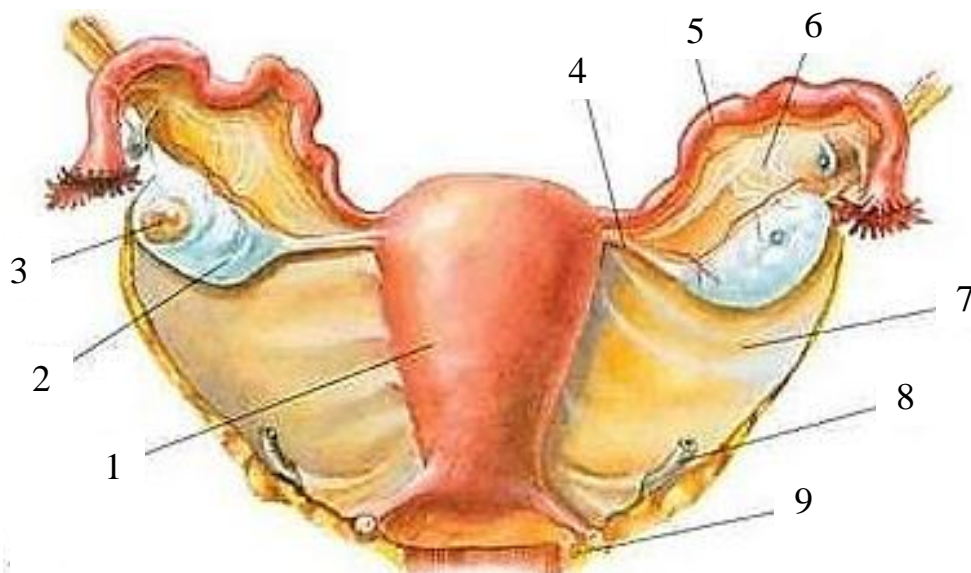
**Преддверие влагалища** у нерожавших можно видеть только после разведения малых половых губ. В преддверии видны наружное отверстие мочеиспускательного канала, вход во влагалище, прикрытое у девственниц девственной плевой, а у живших половой жизнью обрамленное ее остатками в виде гименальных бугорков. В ладьевидную ямку открываются протоки больших желез преддверия, или бартолиновых желез. Железы величиной с горошину находятся у заднего края луковицы преддверия.

К внутренним половым органам относят влагалище, матку и ее придатки — маточные трубы и яичники (рис. 5).

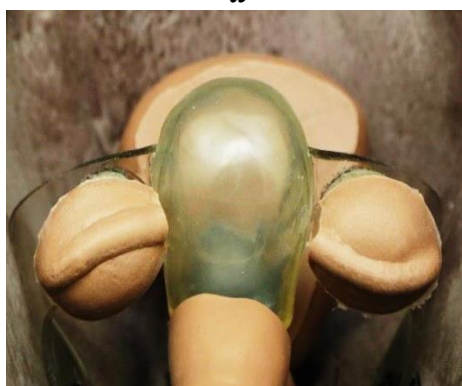**Влагалище** проходит от входа во влагалище до шейки матки, которую обхватывает со всех сторон, образуя боковые, передний и задний своды. Задний свод значительно глубже, чем остальные. Длина влагалища на уровне заднего свода составляет около 10 см. Передняя и задняя стенки влагалища, как правило, сомкнуты. Покрывает внутренний слой влагалища многослойный плоский эпителий, подвергающийся в репродуктивном возрасте циклическим изменениям на протяжении менструального цикла.

К передней стенке влагалища примыкают мочеиспускательный канал и задняя стенка мочевого пузыря, между ними имеется тонкая соединительнотканная пузырно-влагалищная перегородка.

Сзади влагалище граничит с прямой кишкой. В верхней части влагалище и прямая кишка ограничивают прямокишечно-маточное (дугласово) пространство, представляющее собой нижнюю часть брюшной полости. Изнутри прямокишечно-влагалищное пространство покрыто брюшиной.



*a*



*б*

*Рис. 5.* Внутренние половые органы женщины:

*a* — рисунок: 1 — задняя поверхность матки; 2 — яичник; 3 — предовуляционный фолликул; 4 — собственная связка яичника; 5 — маточная труба; 6 — мезосальпинкс; 7 — широкая связка матки; 8 — маточная артерия; 9 — крестцово-маточная связка; *б* — анатомический манекен

**Матка** расположена по средней линии малого таза между мочевым пузырем и прямой кишкой. Это гладкомышечный орган грушевидной формы, состоящий из тела (около 5 см) и шейки (около 2,5 см). Граница между телом и шейкой матки называется перешейком. Шейка матки частично входит во влагалище (влагалищная часть), а частично расположена над влагалищем (надвлагалищная часть).

При фронтальном разрезе матки сомкнутая спереди назад полость имеет вид равнобедренного треугольника, вершина которого переходит в шейечный (цервикальный) канал. В углах у основания треугольника видны отверстия, открывающиеся в маточные трубы. Шейечный канал имеет веретенообразную форму с некоторым расширением в срединной части. Полость матки выстлана эндометрием — однослойным цилиндрическим



эпителием, в строге которого имеются железы. Эндометрий подвергается циклическим изменениям в соответствии с менструальным циклом.

Снаружи матка частично покрыта брюшиной, которая спереди переходит с мочевого пузыря на матку, образуя пузырно-маточную складку (в области перешейка). Сзади брюшина спускается ниже и переходит на прямую кишку, выстилая прямокишечно-маточное пространство. С боков от матки брюшина образует складки, которые охватывают маточные трубы и спускаются вниз, образуя широкую связку матки. Край широкой связки проходит от трубы к брюшине боковой стенки таза (воронко-тазовая связка).

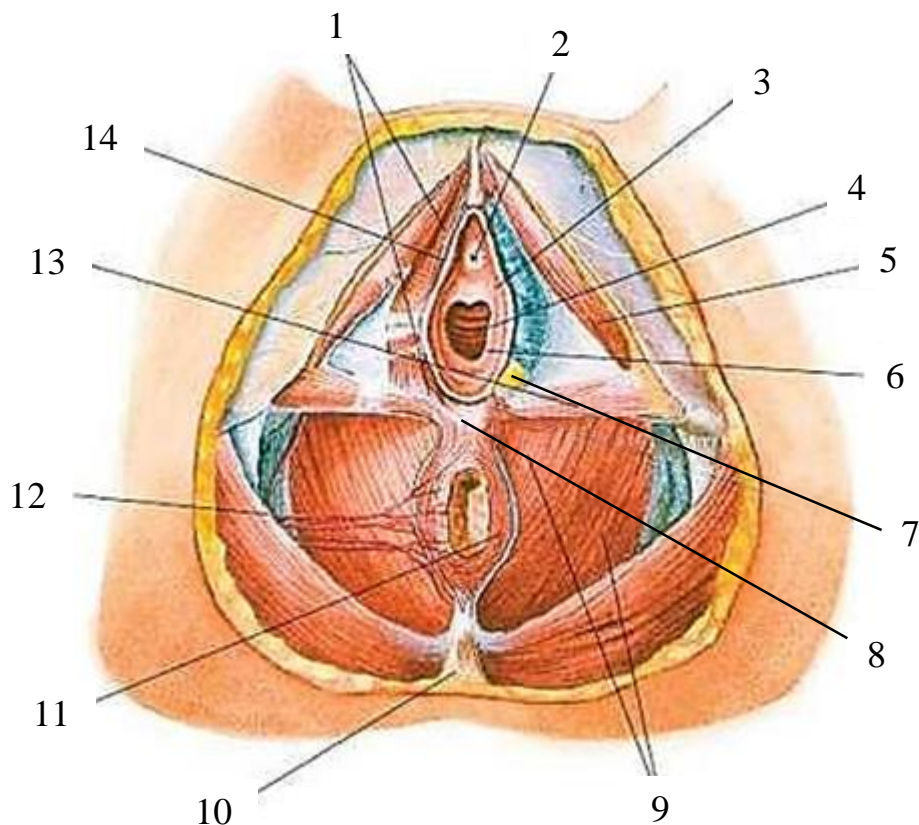
**Маточные (фаллопиевы) трубы** — это парные полые трубчатые органы, длиной около 9–10 см, соединяющие полость матки с брюшной полостью в области расположения яичников.

**Яичники** расположены сзади широкой связки, прикрепляются к ней передней поверхностью с помощью двухслойной складки брюшины. В среднем ширина яичника составляет 2 см, длина — 4 см и толщина — 1 см.

Совместно с рядом расположенными органами и тканями, органы женской половой системы формируют **промежность** (рис. 6). Она представляет собой мягкие ткани, расположенные в выходе малого таза. Ее границами являются нижний край лонного сочленения спереди, верхушка копчика сзади и седалищные бугры по бокам. Мышцы в области промежности составляют тазовое дно, которое имеет большое значение для правильного положения женских половых органов в полости малого таза. Мышцы тазового дна покрыты фасциями и окружают прямую кишку, влагалище и мочеиспускательный канал.

Мышцы тазового дна условно делят на три слоя. Под кожей и поверхностной фасцией расположены седалищно-пещеристая и губчато-луковичная, а также поперечная поверхностная мышцы. Сухожилия этих мышц соединяются по средней линии в сухожильном центре промежности: седалищно-пещеристая мышца покрывает кожу клитора, отходя от седалищной кости; луковично-пещеристая мышца покрывает луковицу преддверия и входит в перинеальное тело; поверхностная поперечная мышца промежности проходит от седалищного бугра к сухожильному центру.

Под этим слоем мышц тазового дна располагается второй слой, составляющий мочеполовую диафрагму, которая служит запирающим аппаратом для мочеиспускательного канала и влагалища. Мочеполовая диафрагма представляет собой слившиеся листки фасции, натянутой между лонными костями, и содержащуюся в них глубокую поперечную мышцу, которая проходит от внутренней поверхности нижнего края лонного сочленения и входит в перинеальное тело влагалища.



*Рис. 6. Женская промежность:*

*1* — мочеполовая диафрагма; *2* — наружное отверстие уретры; *3* — малая половая губа; *4* — вход во влагалище; *5* — седалищно-пещеристая мышца; *6* — край девственной плевы; *7* — луковично-пещеристая мышца (отрезана); *8* — сухожильный центр промежности; *9* — мышца, поднимающая задний проход; *10* — анально-копчиковая связка; *11* — наружный сфинктер заднего прохода; *12* — внутренняя половая артерия; *13* — поверхностная поперечная мышца промежности; *14* — мышцы сфинктера мочеиспускательного канала и влагалища

В анальной области находится сфинктер прямой кишки, мышцы которого расположены вокруг прямой кишки и входят в сухожильный центр промежности. Наиболее глубоким слоем мышц является мышца, поднимающая задний проход, состоящая из трех парных мышц:

- 1) лобково-копчиковой мышцы, медиальные пучки которой охватывают половую щель с проходящими через нее органами;
- 2) подвздошно-копчиковой мышцы, составляющей среднюю часть мышцы, поднимающей заднепроходное отверстие;
- 3) седалищно-копчиковой мышцы, составляющей заднюю часть мышечного купола.

Основания всех этих мышц прикреплены спереди к внутренней поверхности лонного сочленения и к горизонтальной ветви лобковой кости, с боков — к сухожильной дуге, сзади — к седалищной кости. Мышца, поднимающая задний проход, укрепляет заднюю стенку влагалища. Ей отводится основная роль в удержании органов малого таза.

## ПЛОД ЧЕЛОВЕКА ДВЕНАДЦАТИ НЕДЕЛЬ

Двенадцать недель беременности — это конец первого триместра, к этому времени у плода сформированы уже все органы и системы, в дальнейшем они будут лишь развиваться и дифференцироваться.

Размер плода на 12-й неделе беременности в длину составляет 6–7 см, вес достигает 9–14 г. Размер головы составляет большую часть его длины.

Сердце полностью сформировано, сокращается с частотой 110–160 ударов в минуту; присутствует фетальный тип кровообращения. В 12 недель беременности хорошо скоординирована работа нервной и мышечной систем: плод совершает различные движения. Интенсивно развиваются органы чувств: плод способен реагировать на свет, ощущать вкус околоплодных вод. В скелете, состоящем из хрящевой ткани, начинается образование костного вещества. На пальцах рук начинает формироваться кожный рисунок и ногти, на теле плода появляются волосы. На головке плода начинают формироваться ушные раковины, развиваются веки. Появляется перистальтика кишечника, печень и поджелудочная железа начинают вырабатывать желчь и ферменты.

В составе клеток крови человека на 12-й неделе беременности появляются кроме эритроцитов лейкоциты. УЗИ на 12-й неделе беременности покажет пол плода, а также то, как сокращаются камеры сердца. Правда, будущий малыш не всегда показывает свои половые органы во время исследования, скрещивая ножки между собой. На 12-й неделе беременности объем околоплодных вод увеличивается до 50–60 мл, а из хориона формируется первичная плацента.

Благодаря росту и развитию плода, плаценты и околоплодных вод матка увеличивается в размерах, ее дно выходит за пределы малого таза в брюшную полость (рис. 7).

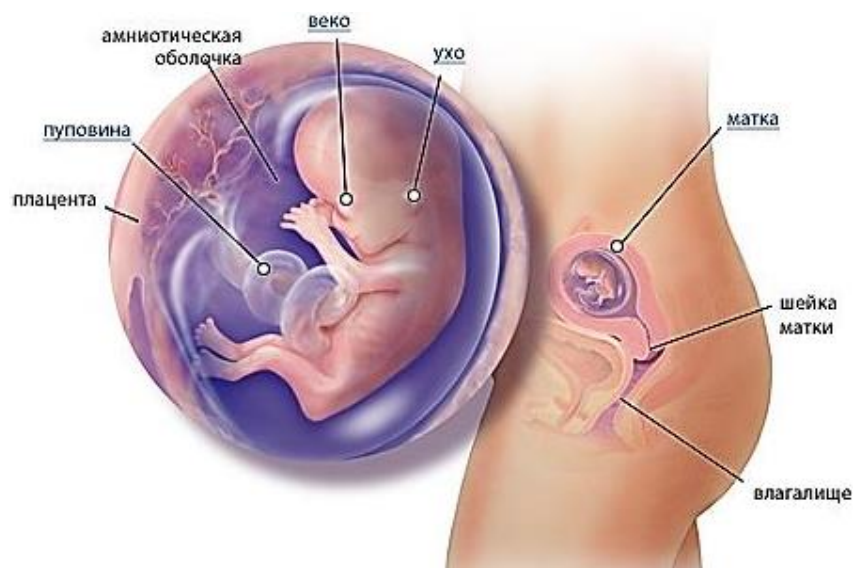
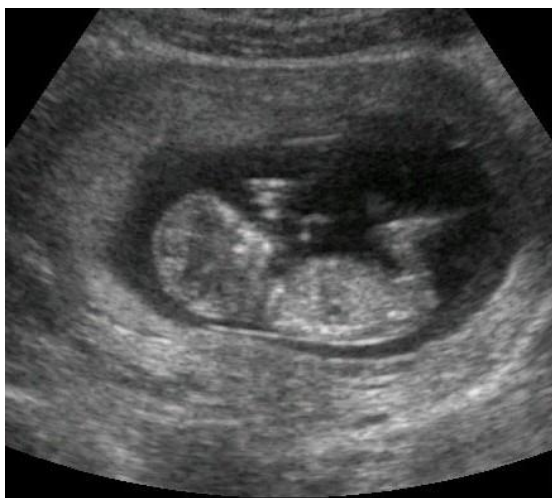
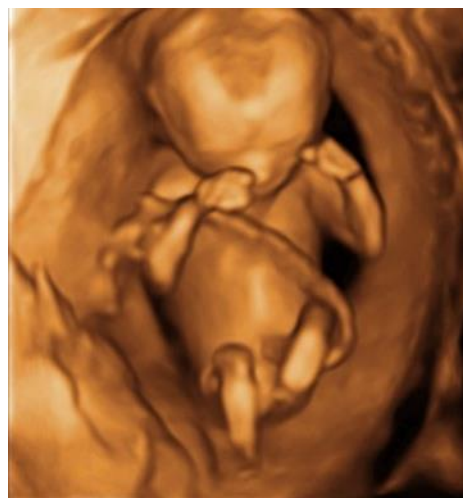
Рис. 7. Плод человека и беременность 12 недель

На сроке беременности около 12 недель проводится первое скрининговое УЗИ, целью которого является ранняя диагностика врожденных пороков развития плода и его хромосомной патологии (рис. 8).



*а*



*б*

Рис. 8. Ультразвуковой скан беременности 12 недель:  
*а* — 2D; *б* — 3D

## ОВЛАДЕНИЕ МЕТОДИКАМИ ПРОВЕДЕНИЯ ДИАГНОСТИЧЕСКИХ ИССЛЕДОВАНИЙ

### ПАЛЬПАЦИЯ ОРГАНОВ НИЖНЕЙ ЧАСТИ БРЮШНОЙ ПОЛОСТИ И ТАЗА

На анатомическом манекене представлены мезогастральный и гипогастральный отделы брюшной полости.

Анатомически на область нижней части брюшной полости и таза проецируются:

– левая и правая боковые области (фланки живота): соответственно, нисходящий и восходящий отделы ободочной кишки, нижние полюсы левой и правой почек, часть петель тонкой кишки;

– пупочная область: петли тонкой кишки, поперечная ободочная кишка, нижняя горизонтальная часть двенадцатиперстной кишки, большая кривизна желудка, головка поджелудочной железы, ворота почек, мочеточники;

– левая подвздошная область: сигмовидная кишка, левый мочеточник;

– надлобковая область: петли тонкой кишки, мочевого пузыря и матка при их увеличении;

– правая подвздошная область: слепая кишка, терминальный отдел подвздошной кишки, червеобразный отросток, правый мочеточник.

В норме женские половые органы при пальпации не определяются.

Пальпаторное исследование проводят в положении пациентки лежа на спине с опущенными вдоль туловища или сложенными на груди руками

и выпрямленными ногами; на манекене — в положении для гинекологического исследования. Пальпацию проводят правой рукой или одновременно обеими руками на симметричных участках брюшной стенки (рис. 9). Производится последовательная пальпация парных областей — подвздошных и боковых, а затем непарных — пупочной и надлобковой. С помощью пальпации выявляют симптомы раздражения брюшины.

В практической деятельности пальпация живота у акушерско-гинекологических пациенток позволяет выявить объемные образования органов малого таза, выходящие за его пределы (беременность гестационным сроком более 12 недель, злокачественные и доброкачественные опухоли матки и яичников больших размеров и др.), симптомы раздражения брюшины при воспалительных (сальпингоофорит, метроэндометрит, перитонит и др.) и дегенеративных (некроз миоматозного узла, перекрут кисты яичников и др.) процессах, внутрибрюшном кровотечении (нарушенная эктопическая беременность, апоплексия, разрыв кисты яичника и др.).

На анатомическом манекене с помощью пальпации можно определить увеличенную беременностью матку: при пальпации в надлобковой области определяется округлое образование размерами  $8 \times 4$  см (рис. 10).

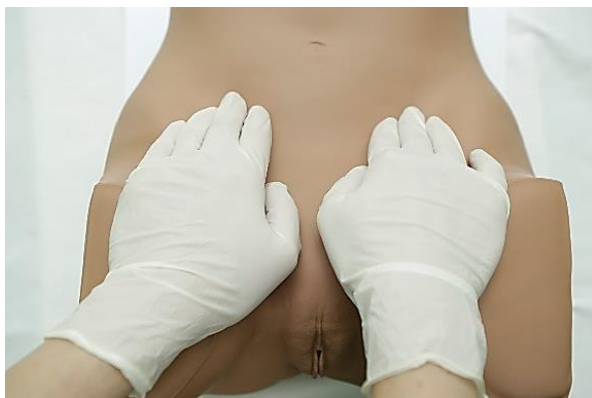

Рис. 9. Пальпация органов нижней части брюшной полости и таза на анатомическом манекене

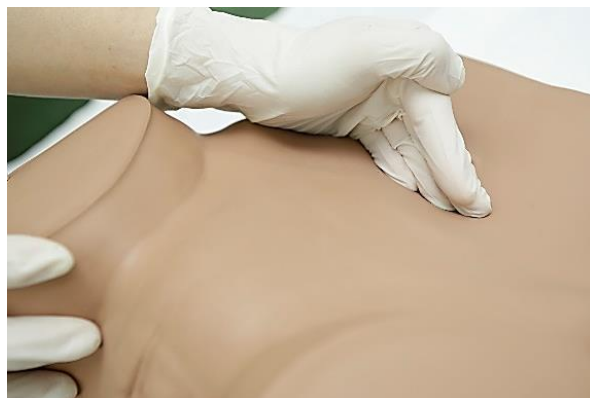

Рис. 10. Пальпация беременной матки на анатомическом манекене

### ОСМОТР НАРУЖНЫХ ПОЛОВЫХ ОРГАНОВ

На анатомическом манекене частично конструктивно представлены наружные половые органы: осмотру доступны большие половые губы, область клитора, мочеиспускательного канала, промежность, анус; отсутствует волосяной покров, отверстие уретры, малые половые губы.

Осмотр производят в стерильных резиновых перчатках на гинекологическом кресле или кушетке: женщина лежит на спине, ноги согнуты в тазобедренных и коленных суставах и разведены. Наружные половые органы обрабатывают антисептическим раствором. Визуально оценивают степень и тип развития наружных половых органов, волосяного покрова.

Большие, малые половые губы разводят вторым и первым пальцами левой руки, и осматривают наружные половые органы (вульву), слизистую оболочку входа во влагалище, наружное отверстие мочеиспускательного канала, выводные протоки больших желез преддверия, прилежащие непосредственно к наружным половым органам промежность и анус.

В практической деятельности визуальный осмотр наружных половых органов является первым этапом диагностики таких патологических состояний, как врожденные аномалии женских половых органов (гермафродитизм, аплазия и агенезия влагалища, атрезия девственной плевы и др.), воспалительные заболевания (вульвит, уретрит, бартолинит, кондиломатоз вульвы и др.), неопластические (рак вульвы) и дистрофические (лейкоплакия вульвы, крауроз вульвы и др.) процессы.

*На анатомическом манекене:* наружные половые органы развиты правильно, по женскому типу, большие половые губы прикрывают малые, половая щель сомкнута, уретра и парауретральные железы не изменены, область промежности и ануса без патологических изменений (см. рис. 4).

### **ОСМОТР ВЛАГАЛИЩА И ШЕЙКИ МАТКИ В ЗЕРКАЛАХ**

Конструкция анатомического манекена позволяет полностью освоить методику проведения осмотра в зеркалах, так как в нем имеются ортотопически сконструированные влагалище и шейка матки.

Для проведения осмотра в зеркалах используются ложкообразные или створчатые, одно- или многоцветные (стерилизуемые) зеркала. Осмотр проводится в положении пациентки для гинекологического исследования. Ложкообразное зеркало берут в правую руку, левой рукой разводят большие половые губы и вводят зеркало в косом размере по задней стенке влагалища до заднего свода, где разворачивают его в поперечный размер. Надавив зеркалом на заднюю стенку влагалища, освобождают место для введения подъемника и переключают рукоятку зеркала в левую руку. Правой рукой вводят подъемник во влагалище слегка в косом размере, разворачивают в поперечный размер и обнажают шейку матки и влагалище. Двустворчатое зеркало вводят правой рукой в сомкнутом состоянии в слегка косом размере, предварительно левой рукой разведя малые половые губы. Постепенно зеркало вводится во влагалище, разворачивается в поперечный размер. Створки зеркала раскрываются посредством закручивания винта-рычага, за счет чего обнажается шейка матки.

При осмотре обращают внимание со стороны влагалища на цвет слизистой влагалища, характер выделений, наличие патологических процессов, со стороны шейки матки — на цвет слизистой шейки матки, форму шейки матки и наружного отверстия цервикального канала (наружного зева), наличие патологических процессов.

Осмотр влагалища и шейки матки в зеркалах является первым этапом диагностики различных патологических состояний: врожденных аномалий женских половых органов (атрезия влагалища, полные и неполные формы удвоения женских половых органов и др.), воспалительных заболеваний (вагинит, цервицит, в том числе специфической этиологии), фоновых и предраковых заболеваний влагалища и шейки (псевдоэрозия, лейкоплакия, эритроплакия, дисплазия и др.) и рака указанных локализаций.

*На анатомическом манекене:* влагалище свободно, слизистая розовая, складчатая, патологических выделений нет (рис. 11).

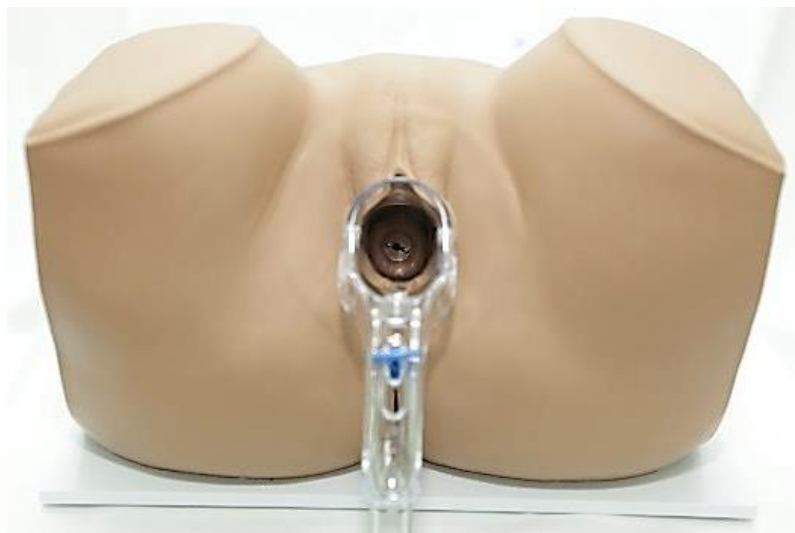

Рис. 11. Осмотр влагалища и шейки матки в зеркалах на анатомическом манекене

Съемные вставки шейки матки позволяют проводить диагностику и дифференциальную диагностику нормальных и патологических состояний шейки матки.

*Нормальная шейка матки нерожавшей женщины:* шейка матки конической формы, наружный зев точечный, слизистая шейки матки розовая, чистая, патологических выделений из цервикального канала нет.

*Нормальная шейка матки рожавшей женщины:* шейка матки цилиндрической формы, наружный зев щелевидный поперечный, слизистая шейки матки розовая, чистая, патологических выделений из цервикального канала нет.

*Шейка матки с эндоцервикальным полипом:* шейка матки конической формы, наружный зев точечный, слизистая шейки матки розовая, чистая, из цервикального канала исходит округлое полиповидное образование длиной 5–6 мм, диаметром 3 мм на тонкой ножке, патологических выделений из цервикального канала нет.

*Шейка матки с эктропионом:* шейка матки цилиндрической формы, наружный зев деформирован, зияет, слизистая эндоцервикса вывернута, патологических выделений из цервикального канала нет.

*Шейка матки с неоплазией (карциномой):* шейка матки цилиндрической формы, наружный зев округлый, патологических выделений из цервикального канала нет, на слизистой шейки матки визуализируется округлое пятно темно-красного цвета с нечеткими неровными контурами размером 4 × 6 мм, поверхность зернистая с множественными кистами nabothovых желез.

### **БИМАНУАЛЬНОЕ ВАГИНАЛЬНОЕ (ВЛАГАЛИЩНОЕ) ИССЛЕДОВАНИЕ**

Бимануальное исследование на анатомическом манекене позволяет сформировать представление о состоянии внутренних женских половых органов в норме и при некоторых патологических состояниях.

В практике при бимануальном вагинальном исследовании производится оценка состояния внутренних половых органов женщины и ставится предварительный диагноз. Влагалищное исследование проводят в стерильных перчатках в первом положении пациентки для гинекологического исследования. При бимануальном исследовании пальцами левой руки раздвигают большие и малые половые губы, во влагалище пациентки вводят второй и третий пальцы правой руки, первый палец отводится кверху, четвертый и пятый — прижаты к ладони, упираясь в промежность. Левую руку кладут на живот над лобком. Пальцами, находящимися внутри влагалища, последовательно исследуется состояние мышц тазового дна, стенок влагалища (складчатость, растяжимость, разрыхление), сводов влагалища, шейки матки (длина, форма, консистенция) и наружного зева шейки матки (закрыт, открыт, форма круглая или щелевидная). Затем пальцами левой руки бережно надавливают на брюшную стенку по направлению к полости малого таза навстречу пальцам правой руки, находящимся во влагалище. Сближая пальцы обеих исследующих рук, пальпируют тело матки и определяют ее положение, форму, величину и консистенцию, после чего приступают к исследованию маточных труб и яичников. Для этого пальцы обеих рук постепенно перемещают от угла матки к боковым стенкам таза. Для определения вместимости и формы таза исследуют внутреннюю поверхность костей таза, крестцовой впадины, боковых стенок таза и симфиза.

Бимануальное исследование, являясь простым, быстрым и информативным методом диагностики, позволяет выявить:

- увеличение и изменение формы матки, обусловленные наличием беременности или опухолей матки;
- опухоли или кисты в области придатков матки;
- эндометриоз органов малого таза;
- спаечный процесс в малом тазу;
- воспалительные процессы в малом тазу;



– острую патологию органов малого таза (внутрибрюшное кровотечение вследствие внематочной беременности или апоплексии, пельвиоперитонит и др.).

*На анатомическом манекене:* влагалище свободное, стенки складчатые, хорошо растяжимые, своды влагалища свободные, глубокие, шейка матки цилиндрической формы, длиной 2 см, плотноэластической консистенции, наружный зев закрыт (рис. 12).

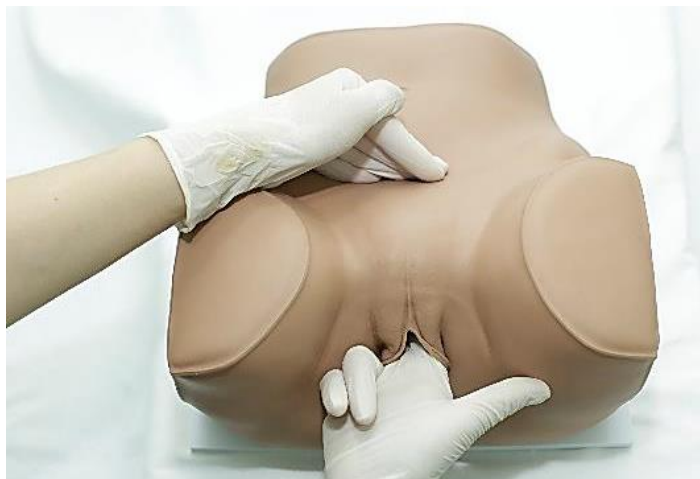

Рис. 12. Бимануальное вагинальное исследование на анатомическом манекене

Съемные вставки матки позволяют проводить диагностику и дифференциальную диагностику нормальных и патологических состояний матки.

*Нормальная матка:* матка в *anteflexio-versio*, грушевидной формы, не увеличена, плотноэластической консистенции, область придатков свободна, безболезненна.

*Беременная матка:* матка по средней линии, увеличена до 10 недель беременности, размягчена, безболезненна, область придатков свободна, безболезненна.

*Матка с множественной узловой миомой:* матка в *anteflexio-versio*, плотноэластической консистенции, увеличена до 6 недель беременности, деформирована множественными узлами (в области левого маточного угла — одиночным узлом размером  $4 \times 5 \times 5$  см, по передней стенке в области правого маточного угла — двумя узлами диаметром 1,5 и 2 см).

## РЕКТАЛЬНОЕ И РЕКТОВАГИНАЛЬНОЕ ИССЛЕДОВАНИЯ

Ректальное и ректовагинальное исследования являются дополнительными методами диагностики в гинекологии. Анатомический манекен позволяет освоить данные методики благодаря реалистичной конструкции ануса с наличием наружного отверстия и ампулы прямой кишки.

В отличие от методики ректального исследования в хирургии, данное исследование у акушерско-гинекологических пациенток проводится в по-

ложении лежа на гинекологическом кресле. Ректальное исследование проводят в стерильных перчатках вторым пальцем правой руки, который, предварительно смазав вазелином, вводят в прямую кишку пациентки.

Ректовагинальное исследование выполняется введением второго пальца руки во влагалище, третьего пальца — в прямую кишку.

При проведении исследований оценивается состояние сфинктера, стенок и ампулы прямой кишки, шейки матки, ректовагинальной перегородки, паравагинальной и параректальной клетчатки.

Ректальное и ректовагинальное исследования позволяют обследовать заднюю поверхность матки, выявить опухоли и инфильтраты, расположенные в области придатков, позадиматочном пространстве. Методика ректального исследования широко применяется в детской гинекологии при проведении обследования девочек и девушек-подростков.

*На анатомическом манекене:* ампула прямой кишки свободна, стенки гладкие, область влагалищно-прямокишечной перегородки не изменена, объемных образований в малом тазу нет (рис. 13).

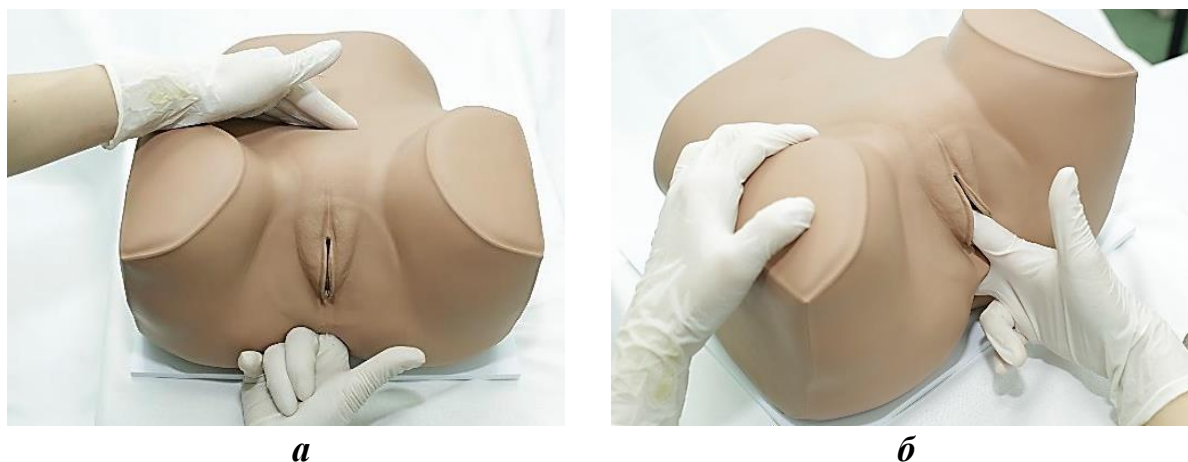


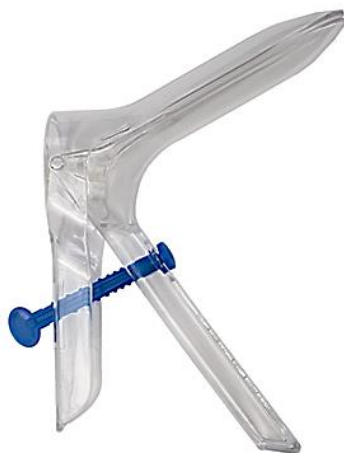Рис. 13. Бимануальное исследование на анатомическом манекене:  
а — ректальное; б — ректовагинальное

## ОБУЧЕНИЕ МЕТОДИКАМ ВЫПОЛНЕНИЯ ДИАГНОСТИЧЕСКИХ МАНИПУЛЯЦИЙ

Как говорилось ранее, анатомический манекен, представляя собой реалистичную трехмерную модель с ортотопическим расположением женских половых органов, позволяет овладеть основными методиками диагностических скрининговых исследований при использовании соответствующих медицинских инструментов.


**Зеркало гинекологическое по Куско** применяется для осмотра слизистой влагалища и шейки матки и идеально подходит для осуществления забора материала для последующих цитологических, микроскопических или культуральных исследований (рис. 14). Специальная форма створок

зеркала обеспечивает хорошие возможности для осмотра пациентки без дискомфорта. Длинная рукоятка создает максимальный комфорт при работе с инструментом. Классическая конструкция поворотного замка обеспечивает надежную фиксацию створок в выбранном положении. Размеры рабочего «окна» и его форма позволяют выполнять любые лечебные и диагностические манипуляции.



*Рис. 14.* Зеркало гинекологическое по Куско

**Цитощетка** — одноразовый инструмент для взятия материала с поверхности слизистых оболочек (рис. 15). Наличие мягких эластичных щетинок на рабочей части цитощетки позволяет собрать большое количество материала для различных видов исследований. Цитощетка удобна и проста в применении, обеспечивает репрезентативный атравматичный забор клеточного материала. При необходимости рабочая часть может быть согнута под любым углом по отношению к рукоятке. Это позволяет адаптировать инструмент в зависимости от анатомических особенностей зоны, с которой берут материал. Используется для забора материала для цитологических, микроскопических и культуральных исследований в акушерско-гинекологической практике.



*Рис. 15.* Цитощетка:

*a* — в прямом положении; *б* — в изогнутом положении

**Цервикальная щетка** — современный одноразовый инструмент для одномоментного взятия материала с поверхности шейки матки и из нижней трети цервикального канала (рис. 16). Инструмент состоит из ручки, на которой размещена насадка — цервикальная щетка. Насадка представляет собой щеточку из множества гибких пластиковых щетинок различной длины, расположенных параллельно ручке инструмента. Инструмент обеспечивает репрезентативное атравматичное и безболезненное взятие большой массы материала с поверхности слизистой. Используется для забора материала для цитологических исследований (Пап-тест, жидкостная цитология и др.) в акушерско-гинекологической практике.

**Шпатель Эйра** — одноразовый инструмент, который состоит из рукоятки, на противоположных концах которой размещены две лопаточки различной формы (рис. 17). Инструмент позволяет одновременно выполнить забор материала с поверхности шейки матки и из нижней трети цервикального канала. В зависимости от анатомических особенностей шейки матки следует использовать более широкую или узкую лопаточку.



Рис. 16. Цервикальная щетка



Рис. 17. Шпатель Эйра

**Ложка Фолькмана** — инструмент для взятия материала с поверхности слизистых (рис. 18). Представляет собой одноразовый инструмент, который состоит из рукоятки, на противоположных концах которой размещены две рабочие части в виде ложек разного размера. Инструмент позволяет одновременно выполнить взятие материала с поверхности шейки матки или из цервикального и мочеиспускательного каналов. При необходимости ложкой Фолькмана можно выполнить соскоб.

**Стекло предметное** используется для нанесения материала, забранного для цитологического или микроскопического исследований (рис. 19).

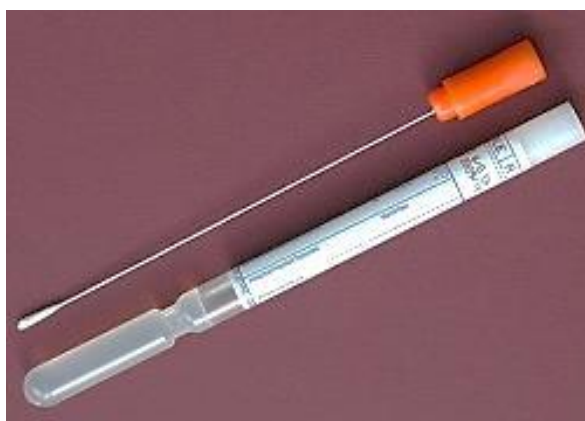

Рис. 18. Ложка Фолькмана

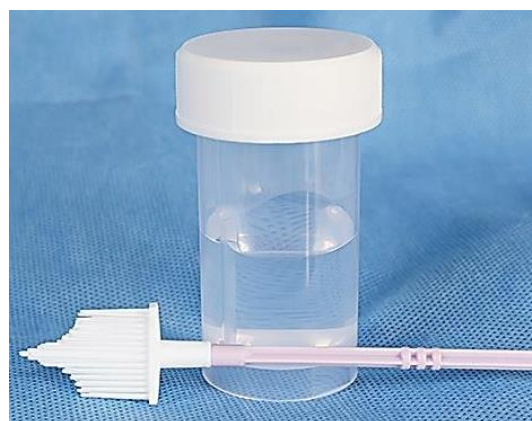


Рис. 19. Стекло предметное

**Пробирка с питательной или транспортной средой** используется для хранения и транспортировки материала, забранного для культурального или цитологического исследований (рис. 20).



*а*



*б*

Рис. 20. Пробирки:

*а* — с тампоном и питательной средой; *б* — с цервикальной щеткой и транспортной средой

### **ЗАБОР МАТЕРИАЛА ШЕЙКИ МАТКИ ДЛЯ ЦИТОЛОГИЧЕСКОГО ИССЛЕДОВАНИЯ**

**Цитологическое исследование** основано на прижизненном морфологическом изучении особенностей строения клеток, клеточного состава органов и тканей в норме и при патологических процессах с помощью микроскопа. Оно широко используется с целью раннего выявления и лечения предопухолевых процессов и рака, позволяет установить природу различных заболеваний, помочь клиницисту определить тактику лечения пациентов, осуществить динамическое наблюдение, выявить рецидивы.

Методика забора материала для цитологического исследования предусматривает его проведение во время осмотра шейки матки и влагалища в зеркалах до проведения бимануального вагинального исследования, кольпоскопии или других лечебно-диагностических мероприятий.

После введения и фиксации створчатого гинекологического зеркала избыток выделений и слизи из цервикального канала и на поверхности шейки матки бережно убирается ватным или марлевым шариком. Для качественного забора материала у одной пациентки необходимо использовать две цитощетки: первой производят забор материала из цервикального канала (эндоцервикс), второй — с поверхности шейки матки (экзоцервикс).

При заборе материала эндоцервикса цитощетку вводят в цервикальный канал на глубину не менее 3 см, осуществляют 2–3 круговых движения по часовой стрелке и против нее. При заборе экзоцервикса цитощетку сгибают под углом 90° и осуществляют забор клеточного материала с влагалищной части шейки матки путем легкого соскабливания, захватывая зону стыка эпителиев (рис. 21).

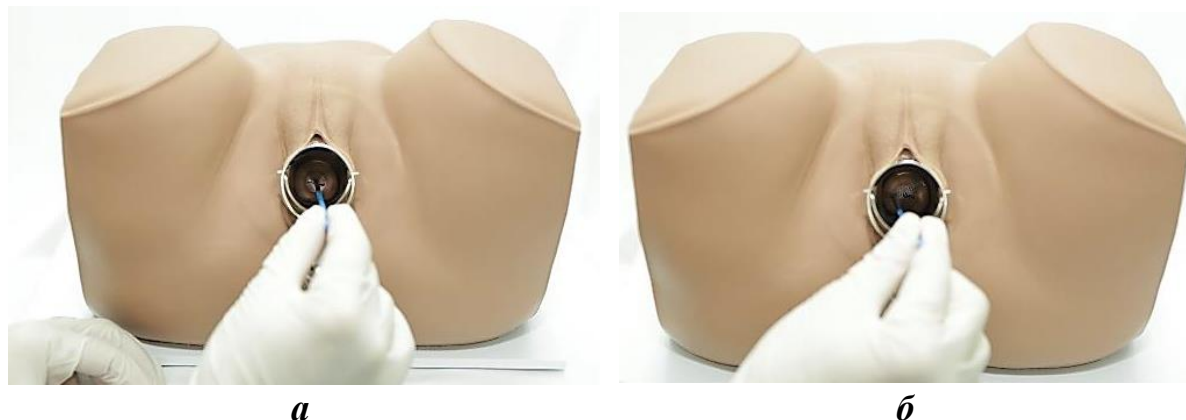

Рис. 21. Забор материала для цитологического исследования цитощетками:  
а — с эндоцервикса; б — с экзоцервикса

Полученный материал тонким слоем наносится на сухое обезжиренное предметное стекло толщиной не более 1,5 мм в определенной последовательности: в одной половине стекла в продольном направлении наносится мазок экзоцервикса с изогнутой цитощетки, в другой — мазок эндоцервикса с прямой цитощетки в поперечном направлении (рис. 22). При отсутствии видимых изменений на шейке матки материал из экзо- и эндоцервикса берется на одно стекло; при имеющихся патологических изменениях забор материала осуществляют на несколько стекол, отдельно. Полученные препараты подсушивают на воздухе и направляют в цитологическую лабораторию не позднее 2–3 дней со дня взятия мазка. В направлении должны быть указаны: название учреждения здравоохранения, фамилия, инициалы пациентки, ее возраст, дата первого дня последней менструации, диагноз клинический, дата и зона взятия мазка.

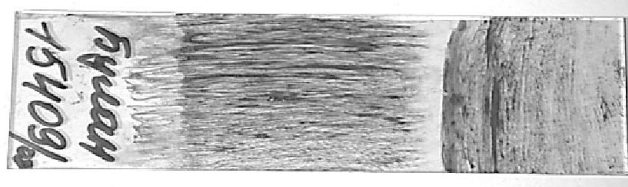


Рис. 22. Правильно нанесенный цитощетками мазок для цитологического исследования

Забор материала шейки матки для цитологического исследования можно осуществлять шпателем Эйра. Чтобы получить материал шейки матки, узкое окончание шпателя вводится в цервикальный канал, таким образом широкое основание располагается на поверхности влагалищной части шейки матки; делается полный оборот шпателя с легким надавливанием. Затем материал со шпателя наносится на предметное стекло.

Для проведения жидкостной цитологии рекомендуется производить забор клеточного материала шейки матки с помощью специально сконструированной цервикальной щетки. Узкий конец щетки вводится в цервикальный канал, гибкие ворсинки щетки должны при этом располагаться на влагалищной части шейки матки. Производится поворот щетки на  $360^\circ$  5 раз по часовой стрелке, после чего щетку извлекают, снимают с нее наконечник и помещают его во флакон (пробирку) с транспортной средой. Флакон тщательно встряхивают для равномерного распределения клеточного материала, маркируют, указав номер пробы и данные пациентки, и отправляют полученный образец в лабораторию.

#### **ЗАБОР БИОЛОГИЧЕСКОГО МАТЕРИАЛА ДЛЯ МИКРОСКОПИЧЕСКОГО ИССЛЕДОВАНИЯ**

**Микроскопическое (или бактериоскопическое) исследование** мазков из половых органов — это исследование биоматериала с помощью светового микроскопа под различным увеличением с предварительной окраской материала или без нее (нативный мазок). Микроскопическое исследование отделяемого из мочеполовых органов является одним из основных методов в диагностике мочеполовых инфекций, так как по его результатам можно оценивать наличие или отсутствие воспалительного процесса, степень его выраженности и достоверно определять ряд возбудителей инфекций, передаваемых половым путем, и венерических заболеваний.

Забор материала проводится во время осмотра влагалищными зеркалами, обычно следует после забора материала для цитологического исследования либо является самостоятельным диагностическим исследованием, но не предшествует ему. Обычно материал забирается из заднего свода влагалища, цервикального канала, уретры, в некоторых случаях — из прямой кишки. Для забора материала можно использовать ложечки Фолькмана,

шпатели, цитощетки, тампоны (рис. 23). Мазки биоматериала наносятся на одно или несколько предметных стекол отдельно в соответствии с местом забора материала.

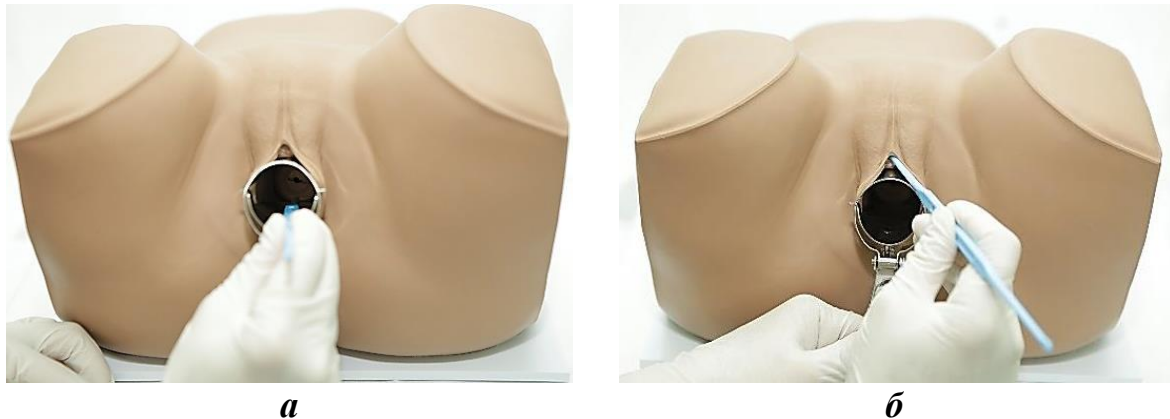

Рис. 23. Забор материала для микроскопического исследования ложкой Фолькмана:  
*а* — из влагалища; *б* — из уретры

### ЗАБОР БИОЛОГИЧЕСКОГО МАТЕРИАЛА ДЛЯ КУЛЬТУРАЛЬНОГО ИССЛЕДОВАНИЯ

**Культуральное исследование** — это микробиологическое или бактериологическое исследование (иначе посев); вид лабораторной диагностики заболеваний мочеполовых органов, вызванных патогенной или условно-патогенной микрофлорой. Для выявления и определения видовой принадлежности возбудителя и его чувствительности к антибактериальным лекарственным средствам (антибиотикорезистентность) собирается биологический материал отделяемого женских мочеполовых органов, который затем «высеивается» в особую питательную среду при определенном температурном режиме. В этой среде микроорганизмы культивируют и впоследствии идентифицируют.

Забор материала проводится во время осмотра влагалищными зеркалами, обычно следует после забора материала для цитологического и микроскопического исследований либо является самостоятельным диагностическим исследованием. Материалом для исследования может служить отделяемое влагалища, шейки матки, уретры, в некоторых случаях — из прямой кишки. Классически забор материала производят с помощью бактериальной петли, а посев — в стеклянные пробирки или чашки Петри с жидкими или твердыми питательными средами. В современных условиях используют изготовленные заводским способом одноразовые пробирки с зондом для забора материала и средой для транспортировки и культивирования микроорганизма. Для забора материала можно также использовать ложечки Фолькмана, шпатели, тампоны (рис. 24).



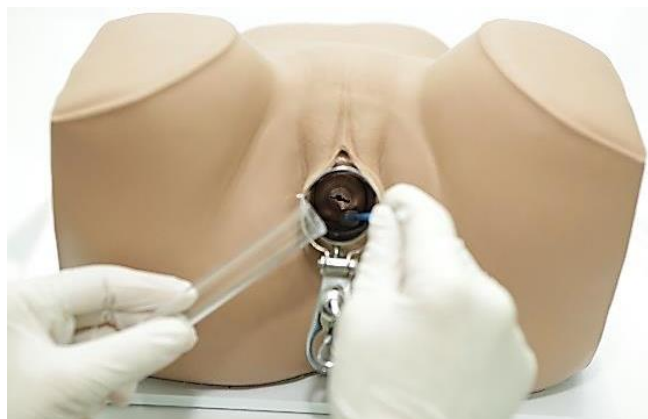

Рис. 24. Забор материала из влагалища тампоном для культурального исследования

## ОСВОЕНИЕ МЕТОДИК ПРОВЕДЕНИЯ ХИРУРГИЧЕСКИХ ВМЕШАТЕЛЬСТВ

Безопасность пациентки при малых хирургических вмешательствах акушерско-гинекологического профиля напрямую зависит от навыков врача. Анатомический манекен и манекен полости матки позволяют не только получить визуальное представление о проведении того или иного вмешательства, но и самостоятельно освоить и неоднократно повторить технику их выполнения в режиме реального времени на двух- или трехмерных моделях при помощи специальных инструментов.

**Внутриматочное средство для контрацепции**, или внутриматочная система (ВМС), или внутриматочный контрацептив, иначе внутриматочная спираль — изделие медицинского назначения из мягкого полимерного материала, вводимое в матку в целях предотвращения нежеланной беременности. Может конструктивно содержать металло- (медь, серебро, золото и др.) или гормоносодержащие (прогестогены) структурные элементы.

Современные ВМС в основном имеют Т-образную, О-образную или Ф-образную форму, стерильны, комплектуются набором инструментов для введения (проводник с ограничителем, поршень, специальная система для введения — инсертер). Для последующего извлечения ВМС снабжены трансцервикальными нитями (рис. 25).

**Зонд аспирационный (пайпель)** — медицинский инструмент, позволяющий быстро и безболезненно получить репрезентативный материал из полости матки путем аспирационной биопсии эндометрия. Инструмент состоит из гибкой прозрачной трубки диаметром 3 мм. На дистальном атравматически закругленном конце трубки имеются рабочие отверстия. Внутри трубки размещен пластиковый поршень с уплотнительным кольцом (рис. 26).

Современные аспирационные зонды — средства одноразового применения, поставляются в виде асептически упакованных систем.

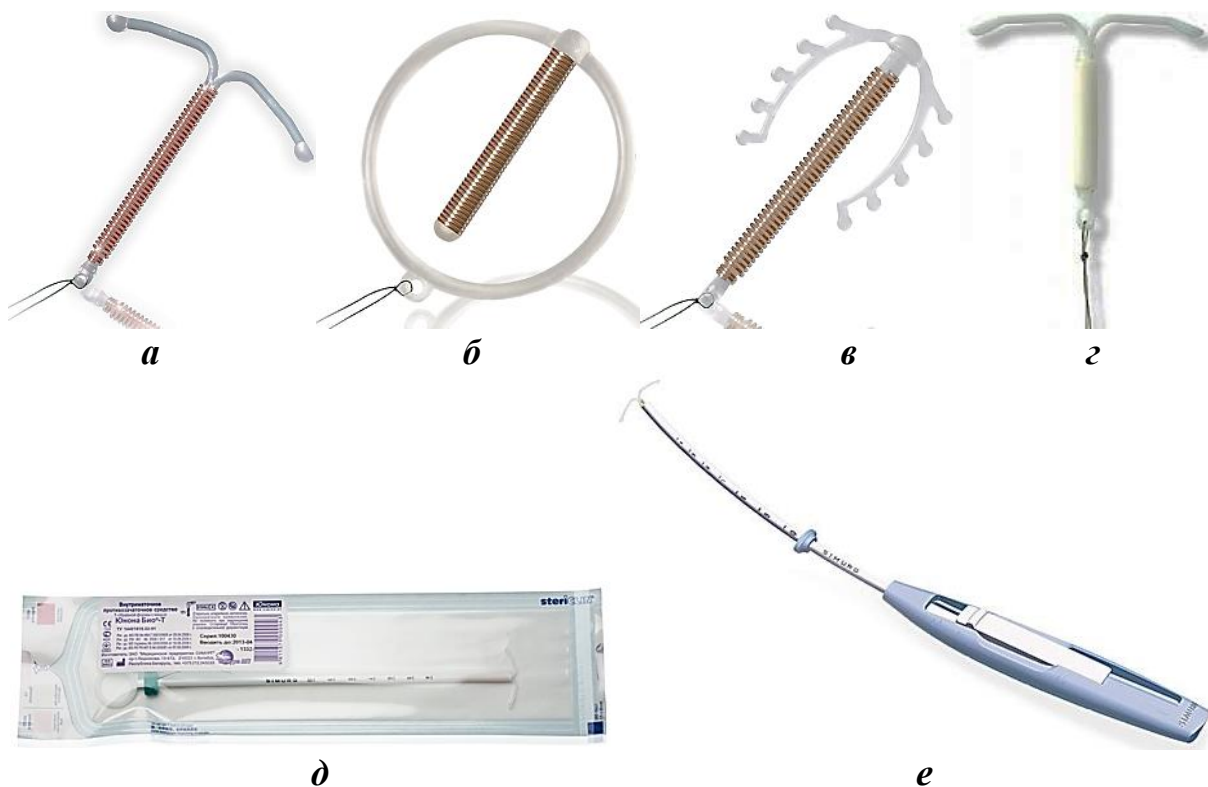


Рис. 25. Внутриматочные средства для контрацепции:

*a* — Т-образное металлосоержащее; *б* — О-образное металлосоержащее; *в* — Ф-образное металлосоержащее; *г* — Т-образное гормоносоержащее; *д* — стерильно упакованный комплект ВМС с системой для введения; *е* — система для введения ВМС



Рис. 26. Зонд аспирационный

**Влагалищный пессарий** — изделие медицинского назначения, изготавливаемое из полимерных материалов, вводимое во влагалище для консервативной (нехирургической) коррекции опущения и выпадения жен-

ских половых органов. В настоящее время выпускаются различные модели пессариев, форма которых определяется видом, степенью тяжести пролапса и формой нарушения функции тазовых органов (рис. 27).




Рис. 27. Влагалищные пессарии:

*a* — кольцо тонкое, *б* — кольцо толстое; *в* — уретральный; *г* — чашечный перфорированный; *д* — цервикальный перфорированный; *е* — кубический; *ж* — маточный; *з* — стерильно упакованный

Влагалищные пессарии являются индивидуальными средствами многоразового применения.

В ходе операций введения ВМС и аспирационной биопсии эндометрия используются гинекологические зеркала (описание инструментов и методика использования приведены выше), пулевые щипцы и маточный зонд.

**Пулевые щипцы** — хирургический инструмент многоразового использования, относящийся к группе инструментов для фиксации и экспозиции тканей, представляющий собой кремальерный зажим, бранши которого представляют собой сходящиеся по прямой остроконечные крючки. Обычно изготавливается длиной 18–20 см (рис. 28), используется при акушерско-гинекологических вмешательствах для захватывания и фиксации шейки матки.

**Зонд маточный** — хирургический инструмент многоразового использования из гибкого металла (олово, медь), толщиной от 2 до 3 мм, заканчивающийся на одном конце нетолстой пуговкой (пуговчатый зонд), а на другом — рукояткой. Зонд можно изогнуть соответственно наклонению тела матки; на расстоянии 7 см от верхушки расположено маленькое утолщение, указывающее нормальную длину матки. Несколько нарезов, сделанных на стержне на расстоянии 1 см один от другого, дают возможность измерять длину матки (рис. 29). Зонд служит для измерения длины

полости матки, ее направления, определения проходимости цервикального канала и др.



Рис. 28. Однозубые пулевые щипцы



Рис. 29. Зонд маточный

Вспомогательными инструментами являются зажимы со стерильным материалом или тупферы для антисептической обработки поверхностей, ножницы для обрезания нитей ВМС (рис. 30).

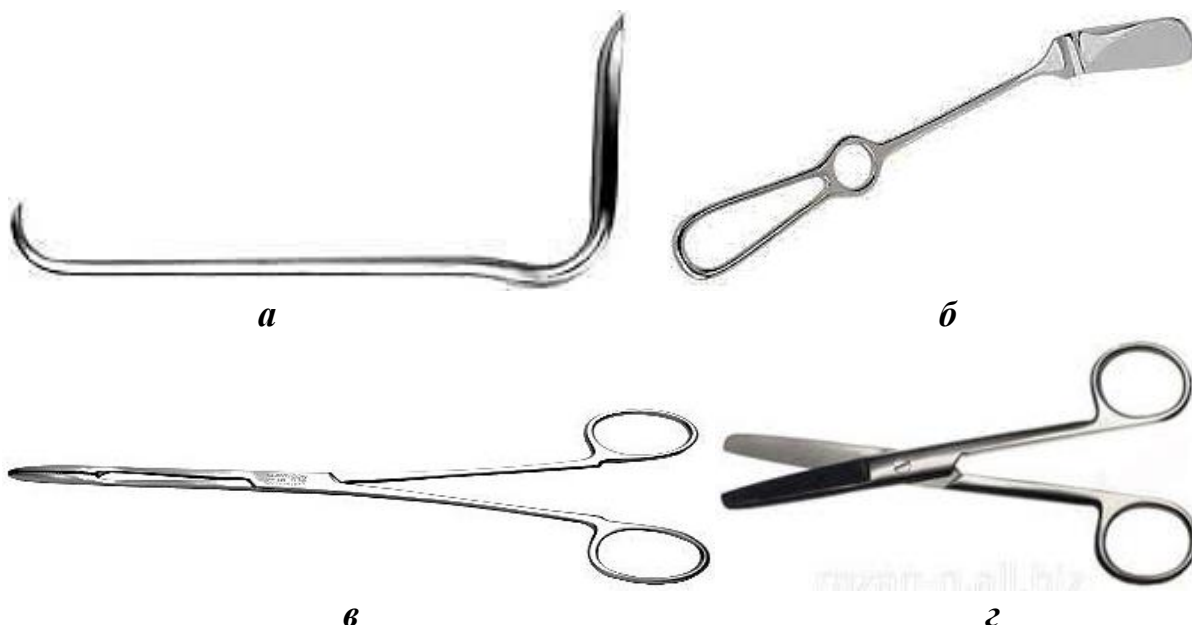

Рис. 30. Комплект инструментов для введения внутриматочного средства:  
а — зеркало; б — подъемник; в — зажим; г — ножницы

### **ВВЕДЕНИЕ И УДАЛЕНИЕ ВНУТРИМАТОЧНОГО СРЕДСТВА ДЛЯ КОНТРАЦЕПЦИИ**

Введение внутриматочного контрацептивного средства является малой хирургической операцией, производимой в амбулаторных или стационарных условиях.

Введение ВМС осуществляется после прохождения пациенткой клинико-лабораторного обследования и при отсутствии противопоказаний для введения. Операцию введения ВМС предпочтительно производить в пределах семи дней от начала менструации, хотя данное условие не является

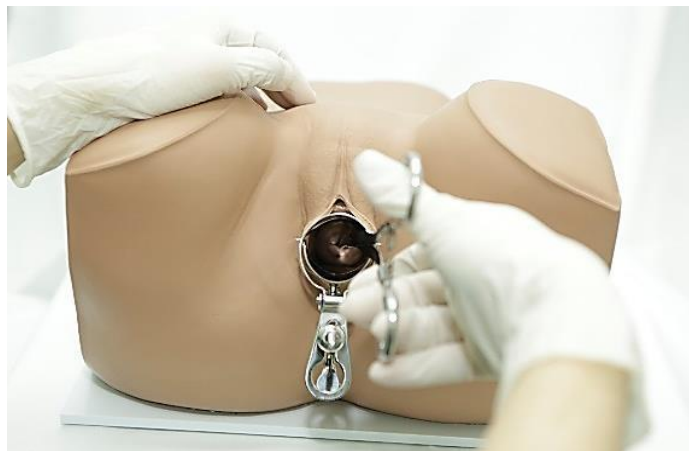обязательным; также введение возможно сразу после родов или абортов или с целью экстренной контрацепции в любой день менструального цикла.

Введение ВМС не требует системного обезболивания. Как и к другим хирургическим операциям, к введению ВМС предъявляют универсальные требования асептики и антисептики.

Поскольку методики введения для разных типов ВМС отличаются друг от друга в зависимости от конструкции проводников, поршней и типов упаковок, следует каждый раз ознакамливаться с инструкцией по технике введения ВМС и придерживаться ее.

Введение ВМС производят в первом положении для гинекологического исследования пациентки на гинекологическом кресле. Наружные половые органы обрабатывают антисептическим раствором. Во влагалище вводят ложкуобразное гинекологическое зеркало и подъемник, обнажая шейку матки. Влагалище и шейку матки тщательно обрабатывают антисептическим раствором.

Шейку матки фиксируют пулевыми щипцами: для этого на верхнюю губу шейки матки приблизительно в 1,5–2 см от ее наружного зева накладывают разведенные бранши пулевых щипцов и замыкают их до щелчка замка (рис. 31). Шейку матки бережно низводят (на себя), приводя ее в срединное положение и выравнивая таким образом наклонение матки. Подъемник можно при этом извлечь из влагалища.

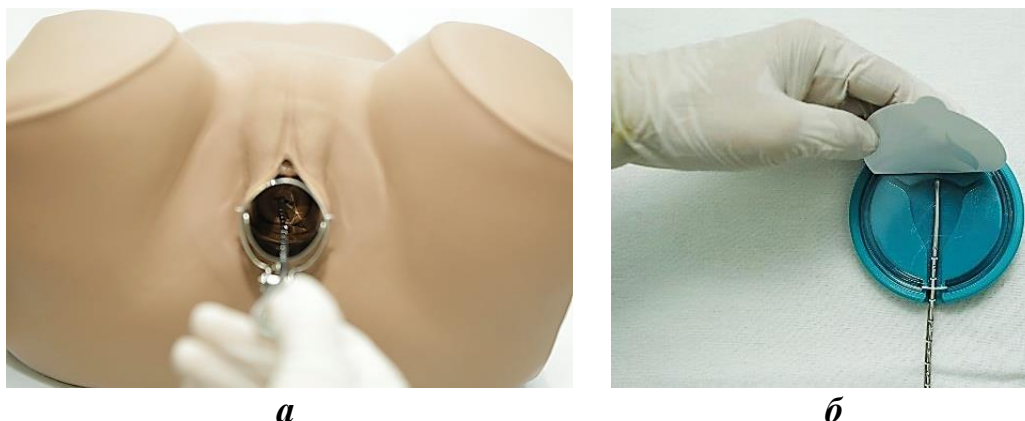


*Рис. 31.* Фиксация шейки матки пулевыми щипцами

Далее производят зондирование полости матки: для этого осторожно вводят маточный зонд через цервикальный канал шейки в полость матки. По достижении препятствия продвижению зонда — маточного дна — визуально определяют по стержню длину полости с точностью до 0,25 см (рис. 32). Затем зонд извлекают.

Наиболее распространенные в нашей стране комплекты ВМС состоят из самого контрацептива, проводника и поршня. Упаковку комплекта ВМС вскрывают со стороны трансцервикальных нитей. Не извлекая ВМС из

упаковки, втягивают за нити плечи контрацептивного средства в проводник. На проводнике устанавливают уровень подвижного ограничителя, соответствующий длине полости матки по зонду. В проводник вводят поршень для соприкосновения с контрацептивом (рис. 33).

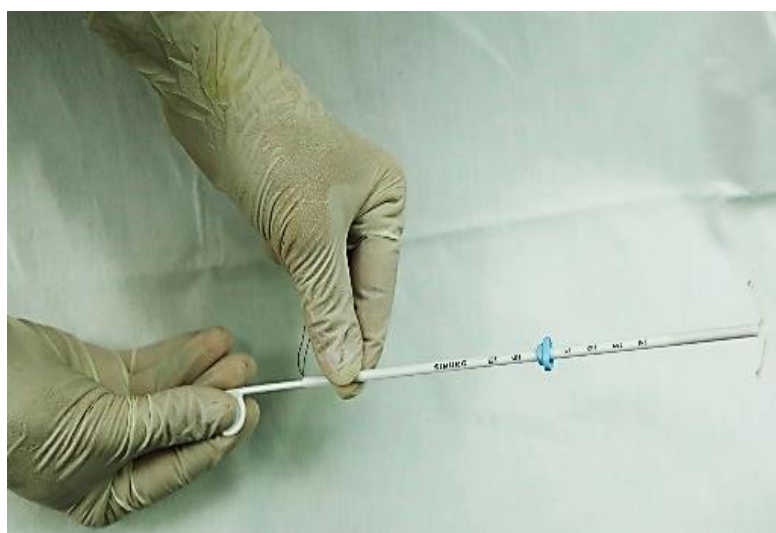


*а*

*б*

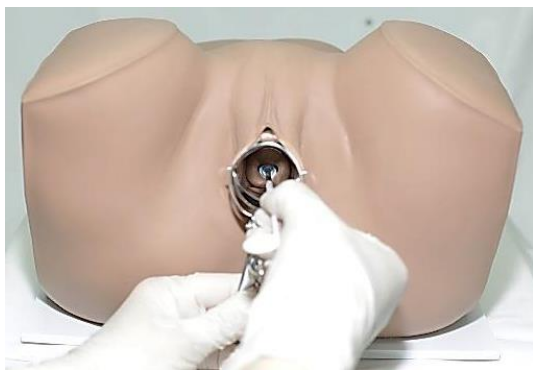*Рис. 32.* Зондирование полости матки:

*а* — на анатомическом манекене; *б* — на манекене полости матки

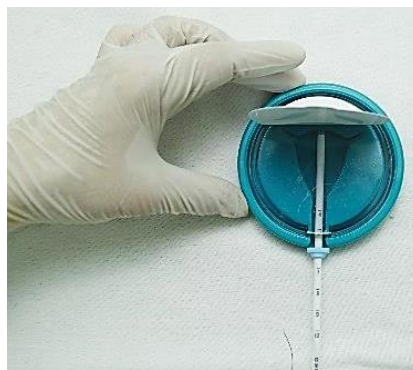

*Рис. 33.* Подготовка к введению внутриматочного контрацептива

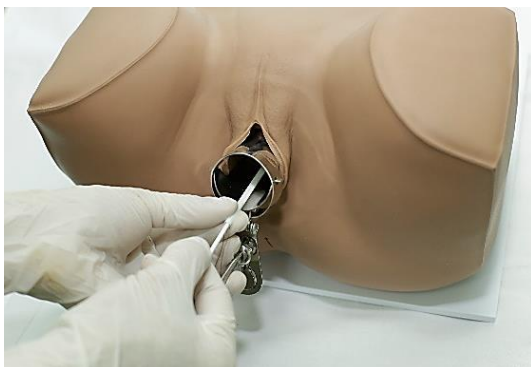Проводник с внутриматочным средством вводят через цервикальный канал в полость матки (от себя) до соприкосновения ограничителя с шейкой матки; таким образом проводник с ВМС достигает дна матки (рис. 34, *а, б*). Далее проводник смещают вдоль поршня в обратном направлении (на себя) — техника «изъятия» (рис. 34, *в, г*). Поршень при этом остается неподвижным и поддерживает контрацептив. В это время горизонтальные ветви Т-образного контрацептива раскрываются в полости матки, что обеспечивает правильное положение ВМС и устраняет риск перфорации. Проводник с поршнем извлекают.



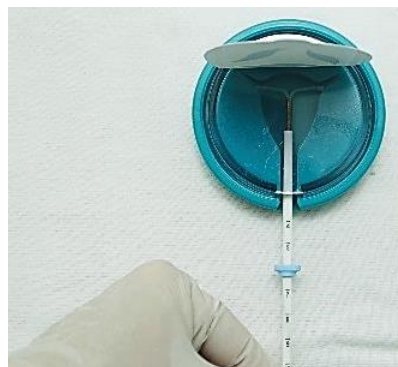*а*



*б*



*в*

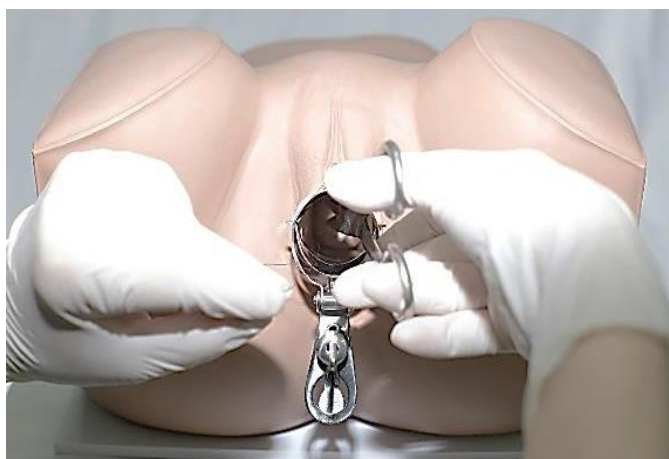


*г*

*Рис. 34.* Введение внутриматочного контрацептива:

*а* — введение проводника с ВМС и поршнем в полость матки на анатомическом манекене; *б* — введение проводника с ВМС и поршнем в манекен полости матки; *в* — техника «изъятия» проводника на анатомическом манекене; *г* — техника «изъятия» проводника на манекене полости матки

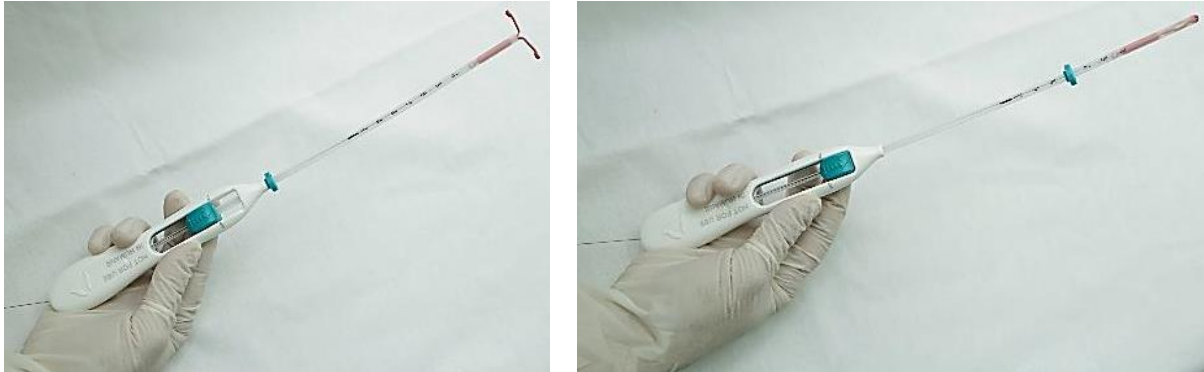
Трансцервикальные нити обрезают ножницами так, чтобы они выступали из шейки матки на 1,5–2 см (рис. 35).



*Рис. 35.* Обрезка трансцервикальных нитей

Пулесые щипцы размыкают, освобождая шейку матки. Влагалище и шейку матки обрабатывают антисептическим раствором, и извлекают зеркало из влагалища.

При введении ВМС из комплектов с инсертером упаковку вскрывают и извлекают полностью комплект. На рукоятке инсертера отодвигают бегунок вперед по направлению стрелки в самое дальнее положение для того, чтобы втянуть ВМС внутрь проводника (рис. 36). Удерживая бегунок в самом дальнем положении, устанавливают верхний край ограничителя в соответствии с измеренным зондом расстоянием от наружного зева до дна матки.

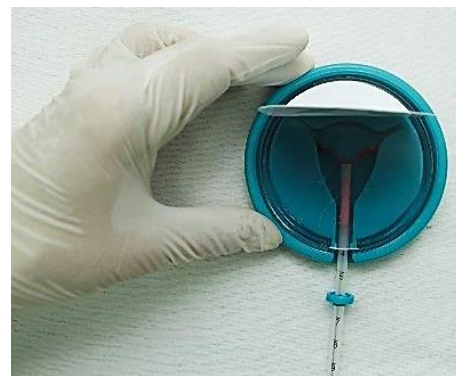
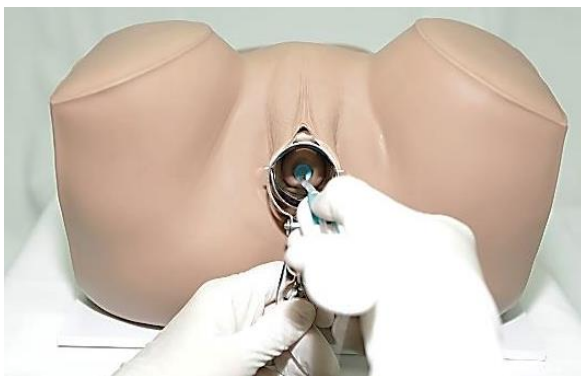
*а*

*б*

*Рис. 36.* Положение бегунка и ограничителя инсертера перед введением внутриматочного средства:  
*а* — после извлечения комплекта из упаковки; *б* — непосредственно перед введением ВМС

Продолжая удерживать бегунок в самом дальнем положении, продвигают проводник осторожно через цервикальный канал в матку до тех пор, пока ограничитель не окажется на расстоянии около 1,5–2 см от шейки матки. Держа проводник неподвижно, отодвигают бегунок до метки для раскрытия горизонтальных плечиков контрацептива в полости матки (рис. 37). Осторожно продвигают проводник внутрь до тех пор, пока ограничитель не соприкоснется с шейкой матки. Удерживая проводник в том же положении, передвигают бегунок максимально вниз, после чего осторожно извлекают проводник, потянув за него. Трансцервикальные нити обрезают.



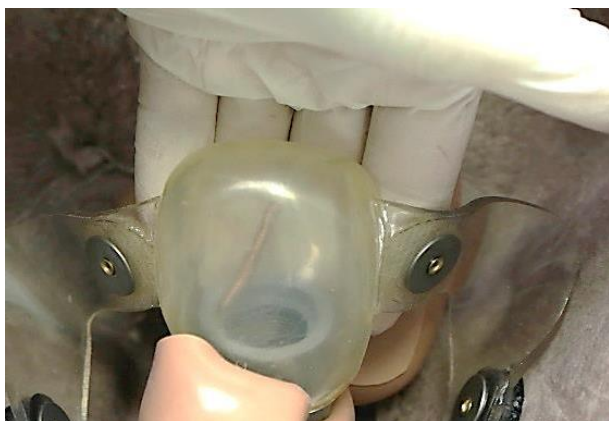*а*

*б*

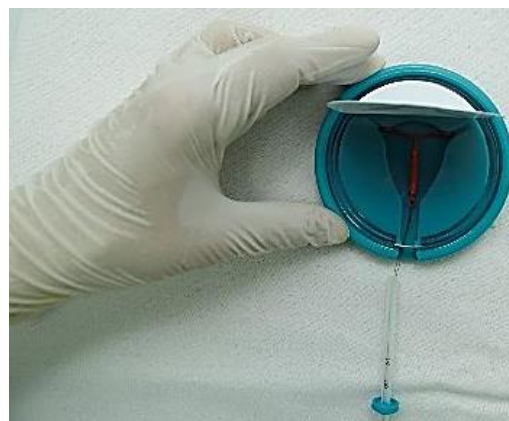
*Рис. 37.* Введение внутриматочного средства в полость матки инсертером:  
*а* — на анатомическом манекене; *б* — на манекене полости матки



Правильно (фундально) расположенное Т-образное ВМС полностью повторяет архитектуру полости матки (рис. 38).



*а*



*б*

*Рис. 38.* Положение внутриматочного средства в полости матки:  
*а* — на анатомическом манекене; *б* — на манекене полости матки

Извлекать ВМС можно в любой день менструального цикла по истечении срока его использования по желанию пациентки или по медицинским показаниям. Дополнительного обследования при извлечении ВМС не требуется, если на то нет медицинских показаний.

Извлечение контрацептива производят в положении пациентки на гинекологическом кресле. Наружные половые органы обрабатывают антисептическим раствором. Шейку матки обнажают в зеркалах, для этого можно использовать как ложкообразные, так и створчатые зеркала. Влагилице и шейку матки обрабатывают антисептическим раствором. Зажимом захватывают трансцервикальные нити и аккуратно извлекают ВМС потягиванием за них (на себя). Шейку матки повторно обрабатывают антисептическим раствором, после чего зеркала извлекают из влагалища.

После извлечения ВМС с поверхности контрацептива делают мазок-отпечаток и направляют его на цитологическое (по показаниям — на микроскопическое либо культуральное) исследование. Контрацептив утилизируют как все медицинские отходы.

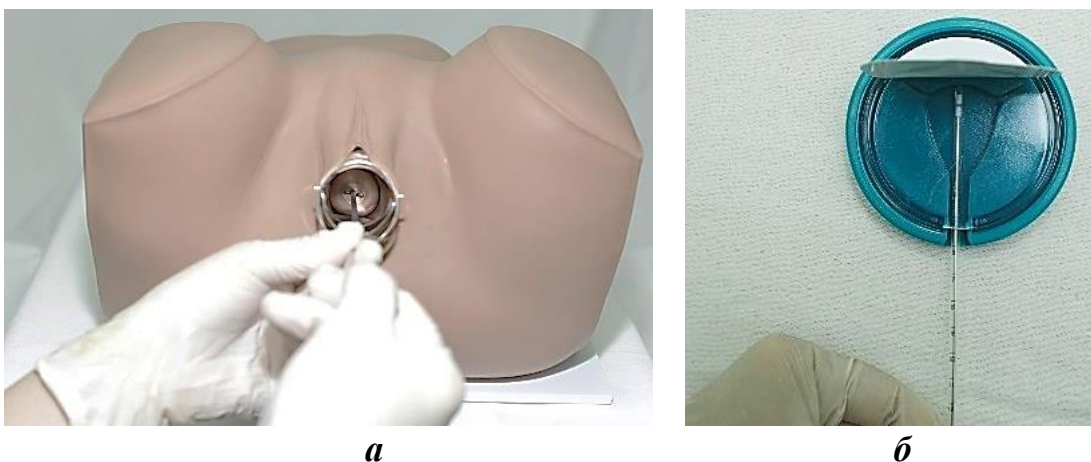
### **АСПИРАЦИОННАЯ БИОПСИЯ ЭНДОМЕТРИЯ**

Аспирационная биопсия эндометрия (пайпель-биопсия) является малоинвазивным оперативным гинекологическим вмешательством, позволяющим получить материал эндометрия для проведения его гистологического, цитологического либо культурального (по показаниям) исследования в амбулаторно-поликлинических или стационарных условиях.

Пайпель-биопсия производится без обезболивания с соблюдением универсальных мер асептики и антисептики. Перед проведением биопсии эндометрия пациентке проводится клиничко-лабораторное обследование.

Аспирационная биопсия эндометрия не является скрининговым исследованием; операция осуществляется по медицинским показаниям и зависит от менструального цикла. Так, для пациенток в репродуктивном и пременопаузальном возрасте пайпель-биопсия обычно выполняется на 25–26-й день цикла, однако этот критерий подбирается индивидуально.

Для проведения пайпель-биопсии пациентка располагается на гинекологическом кресле в первой позиции. Наружные половые органы обрабатывают антисептическим раствором. Шейку матки обнажают в зеркалах и фиксируют пулевыми щипцами. Пайпель вводят через цервикальный канал в полость матки, и извлекают наполовину поршень (рис. 39). В результате этих действий в цилиндре создается отрицательное давление, что осуществляет в полости матки аспирацию эндометрия из разных участков органа. После забора достаточного количества материала пайпель извлекают, шейку матки повторно обрабатывают антисептическим раствором.



*Рис. 39. Аспирационная биопсия эндометрия:*  
*а* — на анатомическом манекене; *б* — на манекене полости матки

Полученный материал эндометрия извлекают из цилиндра и помещают в транспортную среду либо наносят на предметное стекло в зависимости от запланированного вида исследования.

### **ВВЕДЕНИЕ И УДАЛЕНИЕ ВЛАГАЛИЩНОГО ПЕССАРИЯ**

Введение и удаление влагалищного пессария является простой гинекологической манипуляцией, осуществляется в амбулаторно-поликлинических условиях и не требует обезболивания.

Пессарий вводят на гинекологическом кресле в первой или второй позиции для гинекологического исследования. Перед проведением манипуляции обязательным условием является опорожнение мочевого пузыря. Наружные половые органы обрабатывают антисептическим раствором.

Пессарий извлекают из стерильной упаковки (в случае нестерильной упаковки требуется его дезинфекция), смазывают стерильным медицинским

лубрикантом.левой рукой разводят половые губы; пессарий располагают у входа во влагалище в слегка косом положении большим поперечником и плавно вводят во влагалище, бережно надавливая в направлениях внутрь и книзу (от себя и в сторону промежности) (рис. 40). Затем пессарий разворачивают внутри влагалища, располагая его в необходимом положении: почти горизонтально с упором в лонную дугу.

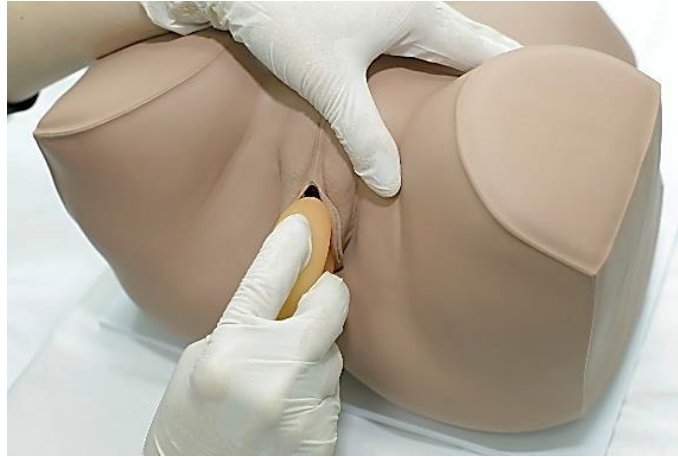

Рис. 40. Введение влагалищного пессария

Извлекают пессарий в обратном порядке: после антисептической обработки наружных половых органов пальцами, введенными во влагалище, разворачивают пессарий из горизонтального положения в вертикальное параллельно половой щели и, захватив, извлекают, потягивая на себя.

Пессарий является индивидуальным изделием многократного использования, поэтому после первого использования необходимо обучить пациентку самостоятельно извлекать и по возможности вводить пессарий. Свойства материала, из которого изготавливают современные пессарии, позволяют многократно дезинфицировать изделие.

В домашних условиях пессарий можно мыть теплой водопроводной водой как с использованием, так и без использования моющих средств. Предпочтительно изделие очищать и дезинфицировать с использованием альдегидсодержащих растворов. Пессарий можно также стерилизовать паром (134 °С/3,8 бар) или горячим воздухом (250 °С).

## **МОТИВАЦИОННОЕ КОНСУЛЬТИРОВАНИЕ ПО ВОПРОСАМ ПЛАНИРОВАНИЯ СЕМЬИ. ПРЕАБОРТНОЕ ПСИХОЛОГИЧЕСКОЕ КОНСУЛЬТИРОВАНИЕ**

**Мотивационное консультирование** — это директивный, ориентированный на клиента стиль беседы, направленный на то, чтобы вызвать изменения в его поведении через выяснение и разрешение амбивалентности

в ожиданиях, установках, отношениях клиента. В сравнении с недирективным консультированием оно более фокусированное и ориентировано на конкретную цель. Выявление и разрешение амбивалентных чувств, установок и отношений является главной задачей, а консультант осознанно директивен в достижении этой цели.

Мотивационное интервью ориентировано на следующие типы клиентов:

- клиенты, которые не готовы обдумывать изменения в своем поведении;
- клиенты, которые испытывают сомнения по поводу изменений в своем поведении;
- клиенты, находящиеся в процессе принятия решения об изменении своего поведения.

Мотивационное консультирование по вопросам планирования семьи — это важная часть взаимодействия системы здравоохранения с пациенткой, позволяющая женщине прийти к осознанному пониманию своих репродуктивных планов и возможностей: иметь желаемое число детей и определять интервалы времени между их рождением, выбрать метод контрацепции и правильно и безопасно применять выбранный метод, принять осознанное решение относительно уже имеющейся беременности.

**Преабортное психологическое консультирование** в современных условиях рассматривается как обязательный компонент качественного оказания медицинской помощи женщинам при обращении в организации здравоохранения по поводу нежеланной беременности. Преабортное консультирование предусматривает предоставление пациентке полной и достоверной информации о целях, методах, возможном риске, вариантах, последствиях и результатах аборта при полном соблюдении прав пациентки в целях принятия ею осознанного решения.

Известие о беременности ставит женщину перед необходимостью быстро, в короткие сроки принять решение сохранить или прервать ее. В связи с этим психологическое состояние женщины можно расценивать как кризис, который в психологии определяют как обстоятельства, требующие от человека серьезного пересмотра собственных представлений о себе и окружающем мире за относительно короткий промежуток времени.

Данный этап консультирования преследует две цели: помощь в принятии решения, оказание психологической поддержки.

Переживания, вызванные нежелательной беременностью, по мнению экспертов ВОЗ, являются общей проблемой для женщин, принадлежащих к любой этнической или религиозной группе, независимо от уровня их образования или принадлежности к определенной социальной группе. Изменения в психоэмоциональном статусе пациенток объясняются социальными обстоятельствами и факторами психологического здоровья, предшествующими аборту.

Практические аспекты оказания помощи женщинам с незапланированной беременностью реализуются в нескольких направлениях, которые происходят как последовательно, так и параллельно. При обращении пациентки с нежелательной беременностью врач собирает анамнез, осматривает пациентку, обследует ее, устанавливает диагноз, беседует с ней, при необходимости консультирует по вопросам планирования семьи (как правило, консультация сводится к разъяснению возможных осложнений аборта и методов контрацепции). Медицинское направление заключается в установлении точного диагноза и определении состояния здоровья пациентки.

Одновременно с проведением обследования женщине рекомендуется консультация по вопросам планирования семьи, которую проводит психолог. Цель консультации психолога — выявить истинные причины, послужившие основанием для решения прерывания беременности, разобраться в них и предложить пути их решения. После консультации психолога и обсуждения возможных вариантов в семье пациентка окончательно принимает решение. Если она принимает решение о прерывании беременности, врач оформляет медицинские документы, выдает заключение с результатами обследования и направление на вмешательство. Если женщина принимает решение вынашивать ребенка, она проходит диспансерный учет по беременности.

Как правило, женщина, планирующая аборт, либо имеет негативный образ беременности, либо вообще не имеет его. В этом случае ее пугает страх неизвестности, и чаще всего она этого даже не осознает. Она не может или не хочет представить, каким образом изменится ее жизнь после рождения ребенка, поэтому не представляет его в виде оформленного образа.

Одним из экспресс-способов, позволяющих визуализировать образ ребенка, является пробуждение материнского инстинкта путем преобразования неоформленного образа нежеланной беременности в осязаемый и доступный визуализации образ ребенка. В таком случае используют манекен плода, который не только реалистично представляет анатомическое строение ребенка, но и ввиду технологии его изготовления из материалов, тактильно и по цвету идентичных коже человека, способствует формированию образа настоящего, «живого» ребенка (рис. 41).

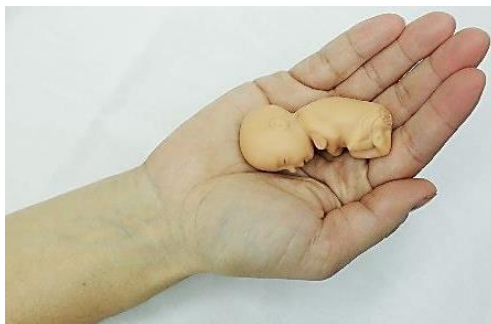

Рис. 41. Визуализация образа ребенка

Для проведения данной методики манекен плода кладут на раскрытую ладонь женщины лицом к лицу, что позволяет пациентке видеть обращенное к ней лицо, скрещенные на груди ручки и поджатые ножки ребенка (физиологическое его положение в полости матки). Можно предложить пациентке обнять образ ребенка ладонью или двумя либо слегка согнуть ее ладонь своей.

### СПИСОК ИСПОЛЬЗОВАННОЙ ЛИТЕРАТУРЫ

1. *Инструменты* и правила взятия материала для цитологического исследования при профилактических осмотрах женского населения [Электронный ресурс] : инструкция по применению : утв. Мин-вом здравоохранения Респ. Беларусь 30 окт. 2009 г. № 185-1208. Режим доступа : <https://www.med.by>. Дата доступа : 29.11.2018.
2. *Консультирование* и информирование женщин при нежелательной беременности и ее прерывании : метод. рекомендации / Г. Б. Дикке [и др.]. Москва, 2015. 28 с.
3. *Справочник* врача женской консультации / Ю. К. Малевич [и др.]. Минск : Беларусь, 2014. 416 с.
4. *Мацца, Д.* Справочник по гинекологии. Библиотека врача общей практики / Д. Мацца ; под ред. Т. Г. Сухих, И. А. Аполихиной. Минск : Практическая медицина, 2017. 568 с.
5. *Об утверждении* инструкции о порядке проведения диспансеризации [Электронный ресурс] : постановление Мин-ва здравоохранения Респ. Беларусь от 12 авг. 2016 г. № 96. Режим доступа : <https://www.minzdrav.gov.by>. Дата доступа : 29.11.2018.
6. *Об утверждении* клинического протокола «Медицинское наблюдение и оказание медицинской помощи женщинам в акушерстве и гинекологии» [Электронный ресурс] : постановление Мин-ва здравоохранения Респ. Беларусь от 19 фев. 2018 г. № 17. Режим доступа : <https://www.minzdrav.gov.by>. Дата доступа : 29.11.2018.
7. *Овладение* практическими навыками по акушерству и гинекологии в лаборатории практического обучения [Электронный ресурс] : учеб.-метод. пособие / БГМУ. Режим доступа : <https://www.bsmtu.by>. Дата доступа : 29.11.2018.
8. *Пересада, О. А.* Репродуктивное здоровье женщин : руководство для врачей / О. А. Пересада. Минск : Медицинское информационное агентство, 2009. 680 с.
9. *Практические* навыки по акушерству и гинекологии : учеб. пособие / Л. Я. Супрун [и др.]. Минск : Новое знание, 2002. 161 с.
10. *Сапин, М. Р.* Нормальная анатомия человека : учеб. : в 2 кн. / М. Р. Сапин, Г. Л. Билич. Москва : Медицинское информационное агентство, 2010. Кн. 1. 480 с.
11. *Сапин, М. Р.* Нормальная анатомия человека : учеб. : в 2 кн. / М. Р. Сапин, Г. Л. Билич. Москва : Медицинское информационное агентство, 2010. Кн. 2. 584 с.

## ОГЛАВЛЕНИЕ

Оборудование для симуляционного обучения .....	3
Анатомическое обучение .....	5
Женские половые органы .....	5
Плод человека двенадцати недель .....	10
Овладение методиками проведения диагностических исследований.....	11
Пальпация органов нижней части брюшной полости и таза .....	11
Осмотр наружных половых органов.....	12
Осмотр влагалища и шейки матки в зеркалах .....	13
Бимануальное вагинальное (влагалищное) исследование .....	15
Ректальное и ректовагинальное исследования .....	16
Обучение методикам выполнения диагностических манипуляций .....	17
Забор материала шейки матки для цитологического исследования .....	20
Забор биологического материала для микроскопического исследования .....	22
Забор биологического материала для культурального исследования .....	23
Освоение методик проведения хирургических вмешательств .....	24
Введение и удаление внутриматочного средства для контрацепции .....	27
Аспирационная биопсия эндометрия .....	32
Введение и удаление влагалищного pessaria .....	33
Мотивационное консультирование по вопросам планирования семьи.	
Преабортное психологическое консультирование.....	34
Список использованной литературы .....	37

Учебное издание

**Теслова** Оксана Александровна  
**Сушинский** Вадим Эдуардович  
**Черевко** Татьяна Вячеславовна

**СИМУЛЯЦИОННОЕ ОБУЧЕНИЕ  
ПО АКУШЕРСТВУ И ГИНЕКОЛОГИИ  
ДЛЯ ВРАЧЕЙ ОБЩЕЙ ПРАКТИКИ**

Учебно-методическое пособие

Ответственный за выпуск В. Э. Сушинский  
Редактор А. В. Лесив  
Компьютерная вёрстка Н. М. Федорцовой

Подписано в печать 27.02.19. Формат 60×84/16. Бумага писчая «Хероx office».  
Ризография. Гарнитура «Times».  
Усл. печ. л. 2,32. Уч.-изд. л. 1,98. Тираж 99 экз. Заказ 102.

Издатель и полиграфическое исполнение: учреждение образования  
«Белорусский государственный медицинский университет».  
Свидетельство о государственной регистрации издателя, изготовителя,  
распространителя печатных изданий № 1/187 от 18.02.2014.  
Ул. Ленинградская, 6, 220006, Минск.





ISBN 978-985-21-0242-1



9 789852 102421