

МИНИСТЕРСТВО ЗДРАВООХРАНЕНИЯ РЕСПУБЛИКИ БЕЛАРУСЬ  
БЕЛОРУССКИЙ ГОСУДАРСТВЕННЫЙ МЕДИЦИНСКИЙ УНИВЕРСИТЕТ  
КАФЕДРА ХИРУРГИЧЕСКОЙ СТОМАТОЛОГИИ

**Е. А. АВДЕЕВА, В. Л. ЕВТУХОВ**

**БОЛЕЗНИ ПРОРЕЗЫВАНИЯ ЗУБОВ:  
КЛАССИФИКАЦИЯ, КЛИНИКА,  
ДИАГНОСТИКА, ЛЕЧЕНИЕ**

Учебно-методическое пособие



Минск БГМУ 2013

УДК 616.314.8/9-089-07 (075.8)  
ББК 56.6 я73  
А19

Рекомендовано Научно-методическим советом университета в качестве  
учебно-методического пособия 24.09.2013 г., протокол № 1

Р е ц е н з е н т ы: доц. каф. челюстно-лицевой хирургии Белорусской медицин-  
ской академии последипломного образования Г. М. Руман; канд. мед. наук, доц. каф.  
хирургической стоматологии Белорусского государственного медицинского универ-  
ситета А. З. Бармуцкая

**Авдеева, Е. А.**

А19      Болезни прорезывания зубов : классификация, клиника, диагностика, лечение :  
учеб.-метод. пособие / Е. А. Авдеева, В. Л. Евтухов. – Минск : БГМУ, 2013. – 24 с.  
ISBN 978-985-528-929-7.

Содержит современную информацию о клинике, диагностике и лечении болезней прорезыва-  
ния зубов. Включает перечень тестовых вопросов для самоподготовки и контроля конечного  
уровня знаний.

Предназначено для студентов 3-го курса стоматологического факультета и студентов-стома-  
тологов медицинского факультета иностранных учащихся, врачей-интернов, клинических орди-  
наторов, аспирантов.

**УДК 616.314.8/9-089-07 (075.8)**  
**ББК 56.6 я73**

**ISBN 978-985-528-929-7**

© Авдеева Е. А., Евтухов В. Л., 2013  
© УО «Белорусский государственный  
медицинский университет», 2013

## МОТИВАЦИОННАЯ ХАРАКТЕРИСТИКА ТЕМЫ

Проблема диагностики и лечения ретенции и дистопии третьих моляров нижней челюсти является актуальной на протяжении многих веков.

При изучении патологии зубочелюстно-лицевой и костной систем у славян XI–XV веков на основании исследования 70 черепов, найденных в период проведения археологических раскопок, получены данные о том, что славяне наряду с пародонтозом, кариесом, одонтогенным гайморитом также страдали ретенцией и дистопией третьих нижних моляров [4].

В. Ф. Войно-Ясенецкий отмечал: «Из нижних коренных зубов самым частым виновником окологлазничных флегмон бывает зуб мудрости. В самих условиях прорезывания его таятся нередко большие опасности, потому что он прорезывается далеко не так легко, как другие зубы. Прежде всего для него остается очень мало места в альвеолярном крае челюсти, и ему приходится протискиваться не прямо вверх, а скорее сзади наперед, как бы наклонив голову и упираясь ею в коронку или даже в корень второго моляра» [3].

В связи с большим количеством пациентов (54 % населения) с осложнениями, обусловленными аномалиями формирования и прорезывания зубов, данный вопрос продолжает оставаться актуальным как в современной стоматологии, так и в челюстно-лицевой хирургии [8].

**Цель занятия:** изучить этиологию, патогенез, клинику, методы диагностики болезней прорезывания зубов.

### **Задачи занятия:**

1. Рассмотреть этиологию, патогенез, клинику заболеваний, связанных с аномалией прорезывания и задержкой прорезывания зубов.
2. Научиться:
  - составлять план обследования больных с данной патологией;
  - собирать жалобы, анамнез болезни, проводить объективное обследование пациентов с изучаемой патологией;
  - оценивать результаты рентгенологического обследования пациентов с болезнями прорезывания зубов;
  - выполнять специальные методы обследования пациентов с болезнями прорезывания зубов;
  - проводить дифференциальную диагностику болезней прорезывания зубов с воспалительными заболеваниями челюстно-лицевой области;
  - составлять план комплексного лечения пациентов с данной патологией;
  - оценивать тяжесть заболевания, определять тактику лечения.

### **Контрольные вопросы из смежных дисциплин:**

1. Особенности строения верхней челюсти.
2. Особенности строения нижней челюсти.

3. Кровоснабжение и иннервация челюстно-лицевой области.
4. Анатомия отдельных групп зубов.
5. Сроки прорезывания зубов.
6. Рентгенологическая характеристика зубочелюстной системы.

**Контрольные вопросы по теме занятия:**

1. Заболевания, которые включены в раздел «Болезни прорезывания зубов».
2. Определение понятий «дистопия», «ретенция», «полуретенция зубов».
3. Этиология, патогенез болезней прорезывания зубов.
4. Современные методы диагностики болезней прорезывания зубов.
5. Клиническая и рентгенологическая картина ретенции зубов.
6. Клиническая и рентгенологическая картина полуретенции зубов.
7. Клиническая и рентгенологическая картина дистопии зубов, возможные осложнения при данной патологии.
8. Показания к удалению ретенированного, дистопированного и полуретенированного зуба.
9. Особенности удаления ретенированных зубов на верхней и нижней челюстях.
10. Клиническая картина и возможные осложнения при перикоронарите зуба мудрости нижней челюсти.
11. Клиническая картина и возможные осложнения при периостите ретромолярного пространства.
12. Клиническая картина и возможные осложнения при остром остеомиелите ретромолярного пространства.
13. Пути возможного распространения воспалительного процесса при болезнях прорезывания зубов мудрости нижней челюсти.
14. Методы хирургического лечения, применяемые при лечении перикоронарита.
15. Компоненты комплексного лечения, применяемого при болезнях прорезывания зубов.
16. Средняя продолжительность временной утраты трудоспособности при болезнях прорезывания зубов.

## **КЛАССИФИКАЦИЯ**

**Классификация болезней прорезывания зубов по Т. Г. Робустовой (2000 г.)** следующая:

1. Затрудненное прорезывание зуба.
2. Неправильное положение зуба (смещение, возникшее в результате прорезывания) (**дистопированный зуб**).

3. Неполное прорезывание зуба через костную ткань челюсти или слизистую оболочку (**полуретеннированный зуб**).

4. Задержка прорезывания полностью сформированного зуба через компактную пластинку челюсти (**ретеннированный зуб**) [7].

**Классификация болезней прорезывания зубов по А. Г. Шаргородскому (2000 г.)** выглядит следующим образом:

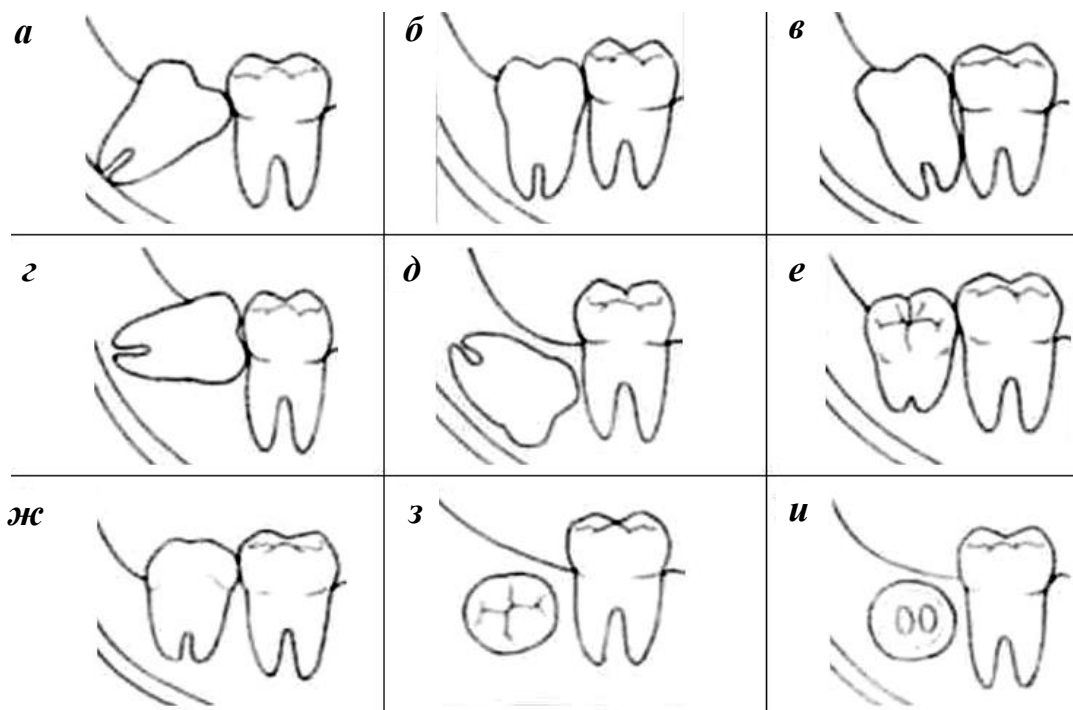
1. **Ретеннированным** называется зуб, находящийся в толще костной ткани челюсти, не прорезавшийся в обычные сроки.

2. **Полуретеннированным** называется зуб, не полностью прорезавшийся через костную ткань или слизистую оболочку.

3. **Дистопированными** называются зубы, расположенные вне зубной дуги, как прорезавшиеся, так и ретеннированные и полуретеннированные [9].

Аномальное положение зубного зачатка, а также различные эндогенные и экзогенные патологические воздействия на зубочелюстную систему могут явиться причиной аномалии положения сформировавшегося зуба, а также приводить к задержке его прорезывания.

Степень аномального положения зуба (**дистопии**) может быть различной — от небольшого отклонения продольной оси по отношению к норме до расположения зуба в верхней половине ветви нижней челюсти и т. д. (рис. 1) [1].



*Рис. 1.* Варианты направления прорезывания третьих моляров нижней челюсти (С. Асанами, Я. Касазаки, 1993):

*а* — медиальный наклон; *б* — вертикальное положение; *в* — дистальный наклон; *г* — горизонтальное положение; *д* — инверсия; *е* — щечный наклон; *ж* — язычный наклон; *з* — букковерсия; *и* — лингвоверсия

**Инклюзией зуба** именуется ситуация, при которой зуб расположен настолько атипично, что даже частичное его прорезывание невозможно.

**Ретенцией зуба** (задержкой прорезывания) называется явление, при котором нормально или ненормально развитый зуб не прорезался в соответствующее время на том месте в зубном ряду, где ожидалось его прорезывание.

Ретенция может быть полной и неполной. Если зуб прорезался не полностью, его принято именовать **полуретеннированным**. В положении неполного прорезывания он может находиться длительное время и являться причиной развития гнойно-воспалительных заболеваний и нарушений окклюзионных контактов (рис. 2).

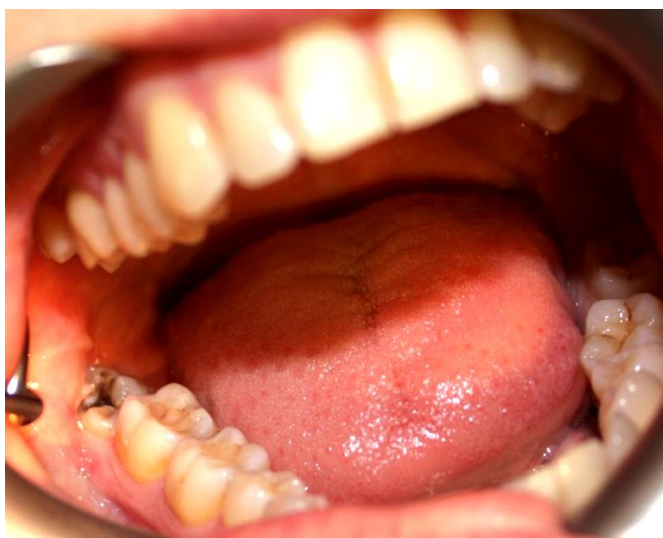

Рис. 2. Клиническая картина полуретенции и дистопии (вестибулярное положение) зуба 4.8

Ситуацию, при которой прорезывания зуба не произошло по причине гибели зубного зачатка, называют **адентией (adentia)**. Адентия бывает **полной (completa)**, когда отсутствуют все зубы, и **неполной (adentia incompleta)**, когда отсутствует часть зубов.

Ретеннированными и дистопированными могут быть зубы как постоянного прикуса, так и молочного, а также как комплектные, так и сверхкомплектные.

Следует подчеркнуть, что наиболее часто наблюдается ретенция постоянных зубов, причем первое место занимают зубы 1.3 и 2.3 (клыки верхней челюсти), второе — зубы 3.4, 3.5, 4.4, 4.5 (премоляры нижней челюсти). Полуретенции (неполной ретенции) наиболее часто подвержены зубы 3.8, 4.8 (третьи моляры нижней челюсти).

## ЭТИОЛОГИЯ

Причины ретенции зубов окончательно не определены, однако клинические наблюдения побуждают исследователей связывать данную патологию с группами факторов, основными из которых являются следующие:

1. Обменные нарушения и перенесенные инфекции:

а) эндокринные нарушения (патология щитовидной и паращитовидной желез);

б) перенесенный рахит;

в) авитаминозы;

г) специфические инфекции (сифилис) и т. д.

2. Филогенетические аспекты. В процессе филогенеза организма человека происходит постепенное уменьшение размеров челюстей. При этом число зубов и их размеры, в основном, не изменяются. В результате возникает диспропорция, и прорезывающимся зубам не хватает места в зубном ряду.

3. Местные факторы:

а) осложненный кариес молочных зубов, в результате которого формируется плотная склерозированная костная ткань — «рубец» альвеолярного отростка, возникают плотные рубцы на десне, происходит интоксикация зачатка постоянного зуба продуктами воспаления;

б) ранняя утрата молочного зуба (более 2 лет до физиологической смены) и связанное с этим образование плотного рубца на альвеолярном гребне;

в) задержка молочного зуба в лунке и преграждение им пути для прорезывания постоянного зуба;

г) конвергенция коронок зубов, соседствующих с преждевременно удаленным молочным зубом, что может обуславливать полуретенцию постоянного зуба;

д) сращение ретенированного зуба с корнем соседнего прорезывающегося зуба;

е) патологические разрастания на корне зуба (цементомы, костные отложения);

ж) искривление корня зуба;

з) размещение зубного зачатка чрезмерно глубоко в теле челюсти;

и) развитие вокруг зубного зачатка фолликулярной кисты, содержимое которой оказывает на него давление;

к) оттеснение зубного зачатка доброкачественной опухолью (одонтома, адентинома, киста, остеома и т. д.);

л) травмы челюстно-лицевой области в детском возрасте [6].

## КЛИНИЧЕСКАЯ КАРТИНА, ДИАГНОСТИКА И ЛЕЧЕНИЕ

**Диагностика болезней прорезывания зубов** проводится на основании анализа клинической картины и результатов лучевых методов исследования.

Ретенированные и дистопированные зубы могут длительное время находиться в челюсти бессимптомно и выявляться случайно при лучевых методах обследования челюстно-лицевой области.

Наиболее часто к хирургам-стоматологам обращаются пациенты с болезнями прорезывания третьих моляров нижней челюсти.

### ПЕРИКРОНАРИТ

Первым и наиболее частым клиническим проявлением затрудненного прорезывания зубов является **перикоронарит** — **воспаление мягких тканей, окружающих коронку прорезывающегося зуба.**

При нарушении целостности слизистой оболочки ретромолярной области, покрывающей зуб, в перикоронарное пространство (между коронкой и зубом) попадают пищевые остатки и микрофлора полости рта. В данном пространстве создаются благоприятные условия для развития облигатно- и факультативно-анаэробных микроорганизмов.

Дальнейшее течение процесса зависит от следующего:

- наличия места в зубной дуге для прорезывания зуба;
- пространственного расположения зачатка зуба в челюсти;
- хронической травмы слизистой оболочки ретромолярной области зубами-антагонистами, которая приводит к изъязвлению, воспалению и рубцеванию.

Для перикоронарита характерны:

- симптомы общей интоксикации организма: повышение температуры тела до 37–37,5 °С, снижение аппетита и нарушение сна, лейкоцитоз, сдвиг лейкоцитарной формулы влево;
- интенсивные боли в ретромолярной области, иррадиирующие в ухо, ограничение открывания рта за счет рефлекторного спазма жевательных мышц;
- боли при глотании.

Конфигурация лица и кожные покровы не изменены.

При осмотре полости рта после предварительно проведенной анестезии (по Берше–Дубову, Акинози–Вазирани) виден неполностью прорезавшийся зуб, покрытый отечным и гиперемированным слизисто-надкостничным лоскутом — капюшоном. При пальпации из-под капюшона выделяется серозно-геморрагический экссудат.



Отечность и гиперемия могут распространяться на слизистую оболочку заднего отдела нижнего свода преддверия полости рта, десну с язычной стороны и переднюю небную дужку.

Подвижность причинного зуба не определяется.

При неоднократном рецидивировании данного процесса речь идет о **хроническом перикоронарите и обострении хронического перикоронарита**.

Для постановки диагноза и составления плана лечения используются следующие лучевые методы исследования:

- 1) дентальная рентгенография (рис. 3, 4);
- 2) боковая рентгенография нижней челюсти со стороны локализации патологического процесса;
- 3) ортопантомография (рис. 5, 6);
- 4) спиральная компьютерная томография;
- 5) конусно-лучевая компьютерная томография (рис. 7–12).

Наиболее часто в практическом здравоохранении используются дентальная рентгенография и ортопантомография, однако оптимальными методами исследования при болезнях прорезывания являются ортопантомография и конусно-лучевая компьютерная томография коническим пучком [10, 11].

Эффективные дозы облучения (мЗв) при различных методах лучевой диагностики заболеваний челюстно-лицевой области следующие:

- при дентальной рентгенографии — 0,01–0,02;
- ортопантомографии — 0,07–0,15;
- спиральной компьютерной томографии с 3D-реконструкцией — 1,2–2,3;
- конусно-лучевой компьютерной томографии — 0,036.

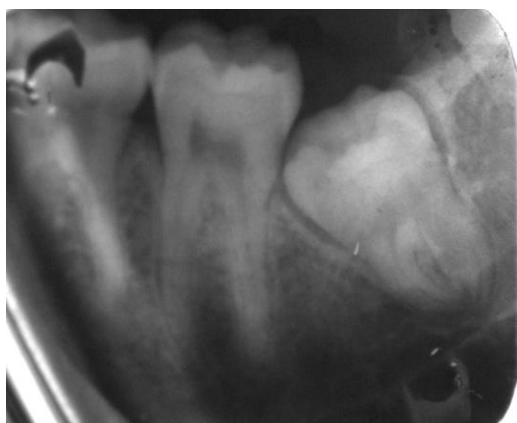


Рис. 3. Дентальная рентгенография — полуретенция, дистопия зуба 3.8

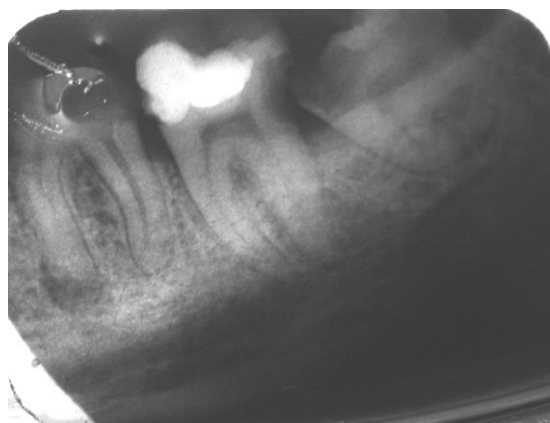
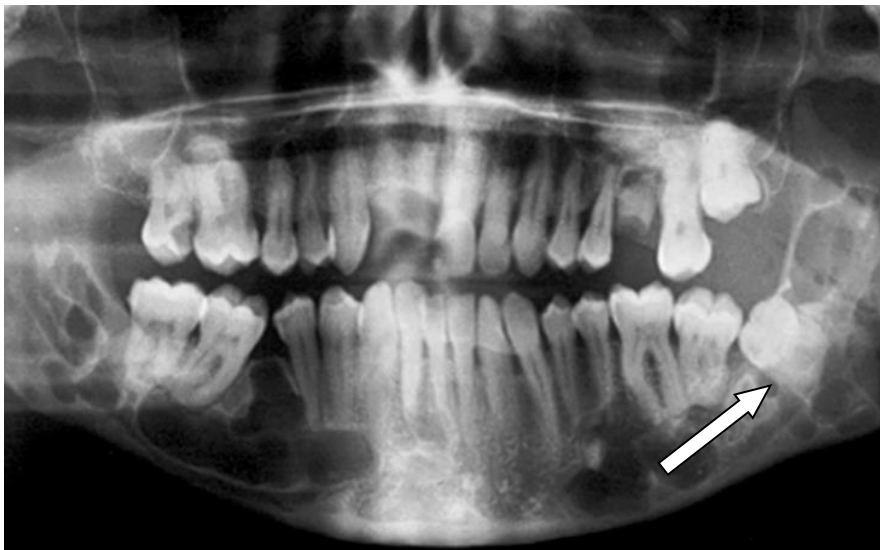
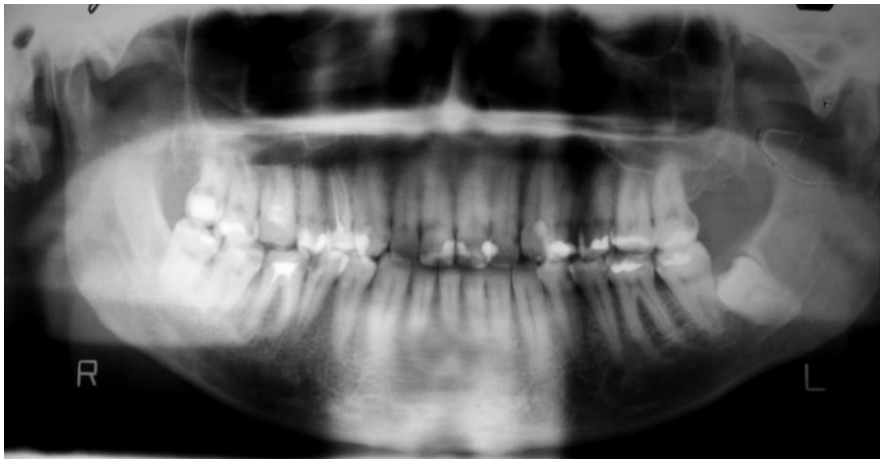
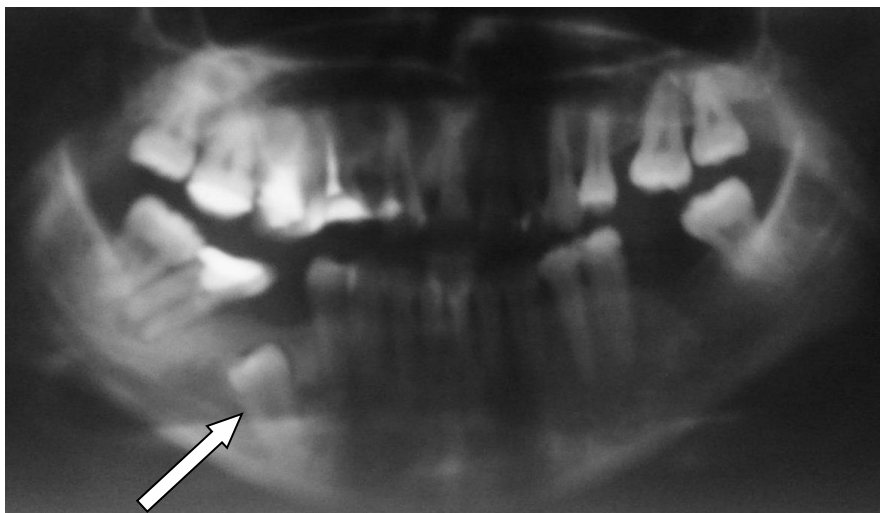


Рис. 4. Дентальная рентгенография — дистопия зуба 3.8



*Рис. 5.* Ортопантомография — полуретенция, дистопия зуба 3.8



*Рис. 6.* Ортопантомография — ретенция, дистопия зуба 4.5

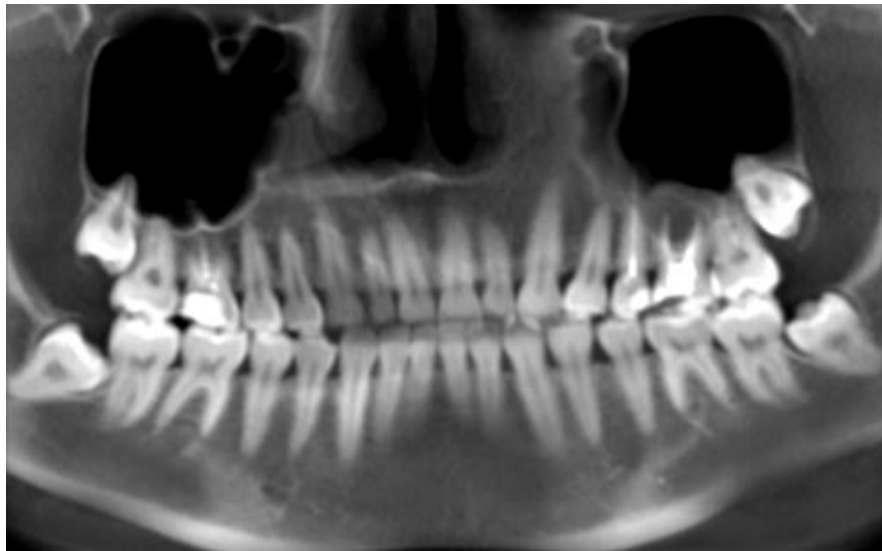


Рис. 7. Конусно-лучевая компьютерная томография — полуретенция зубов 1.8, 2.8, 3.8, 4.8, дистопия зубов 2.8, 4.8

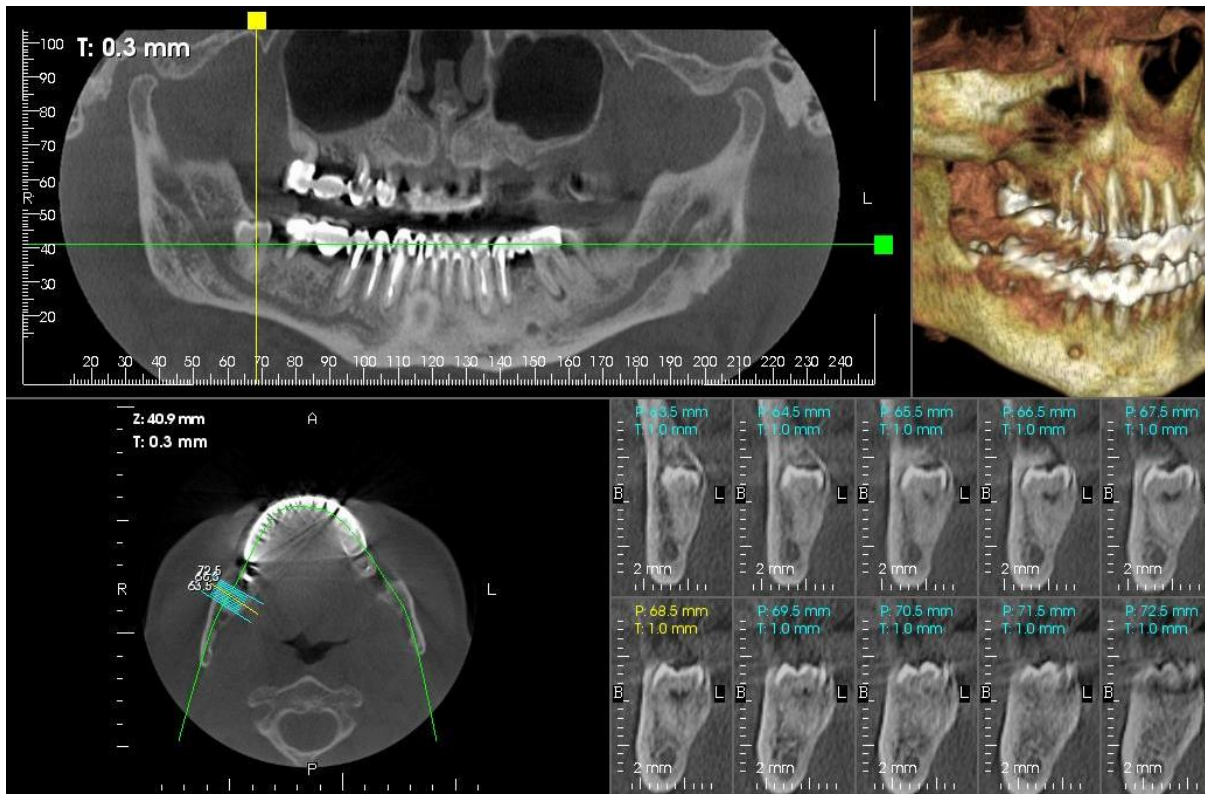


Рис. 8. Конусно-лучевая компьютерная томография — полуретенция, дистопия зуба 4.8

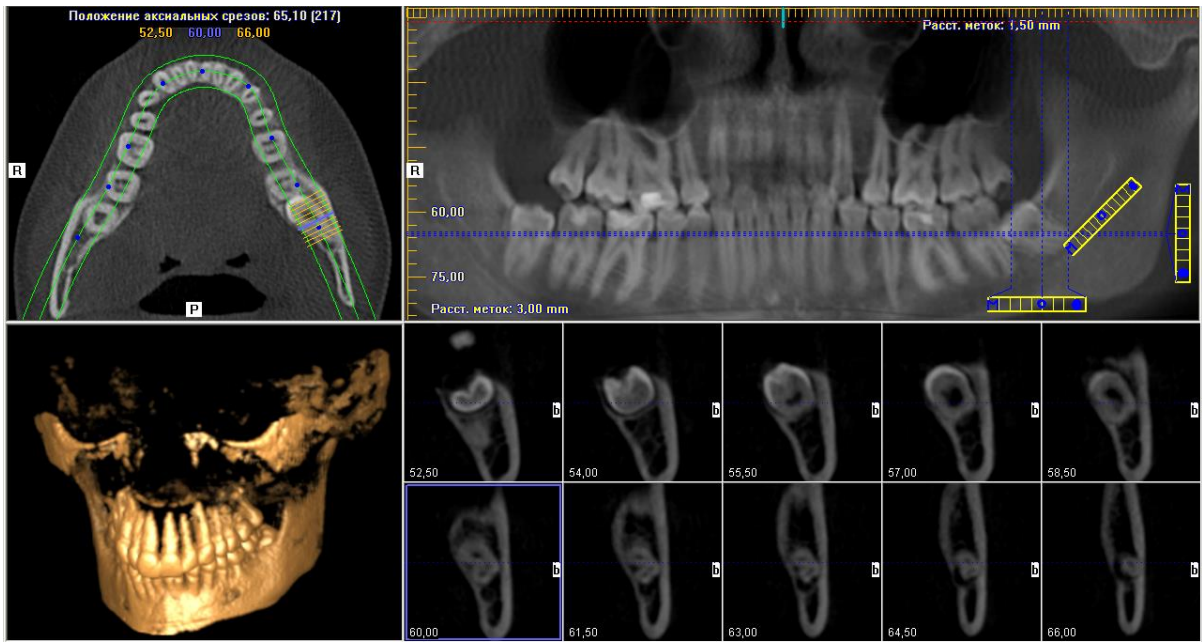


Рис. 9. Конусно-лучевая компьютерная томография — полуретенция, дистопия зуба 3.8

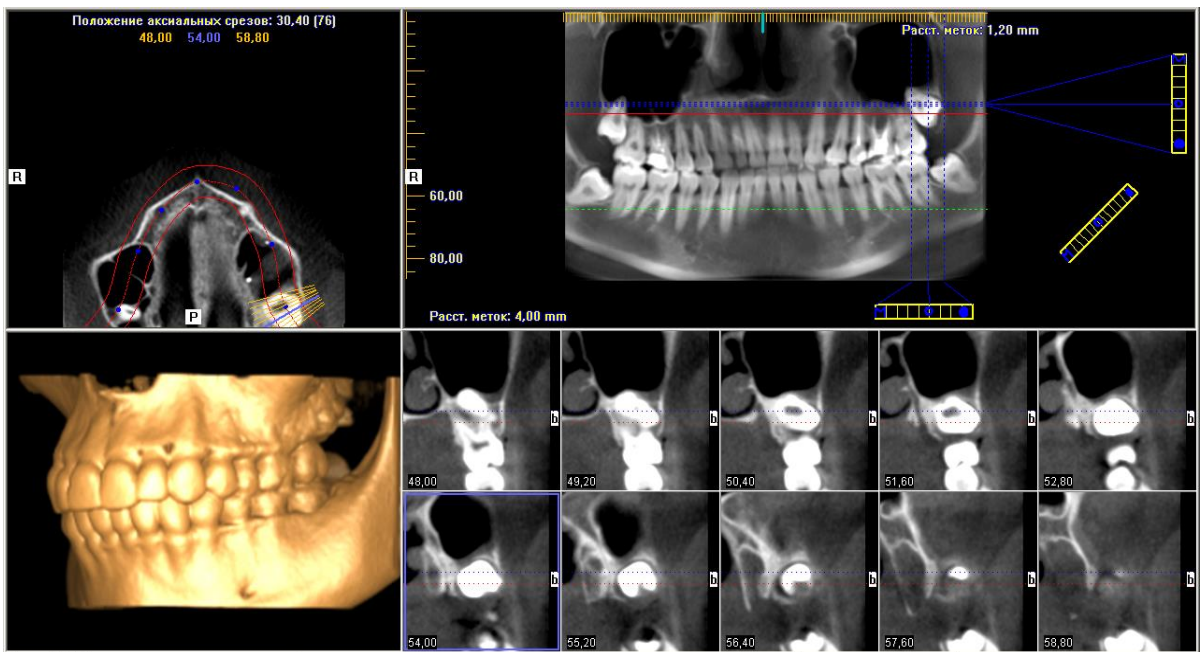


Рис. 10. Конусно-лучевая компьютерная томография — ретенция, дистопия зуба 2.8



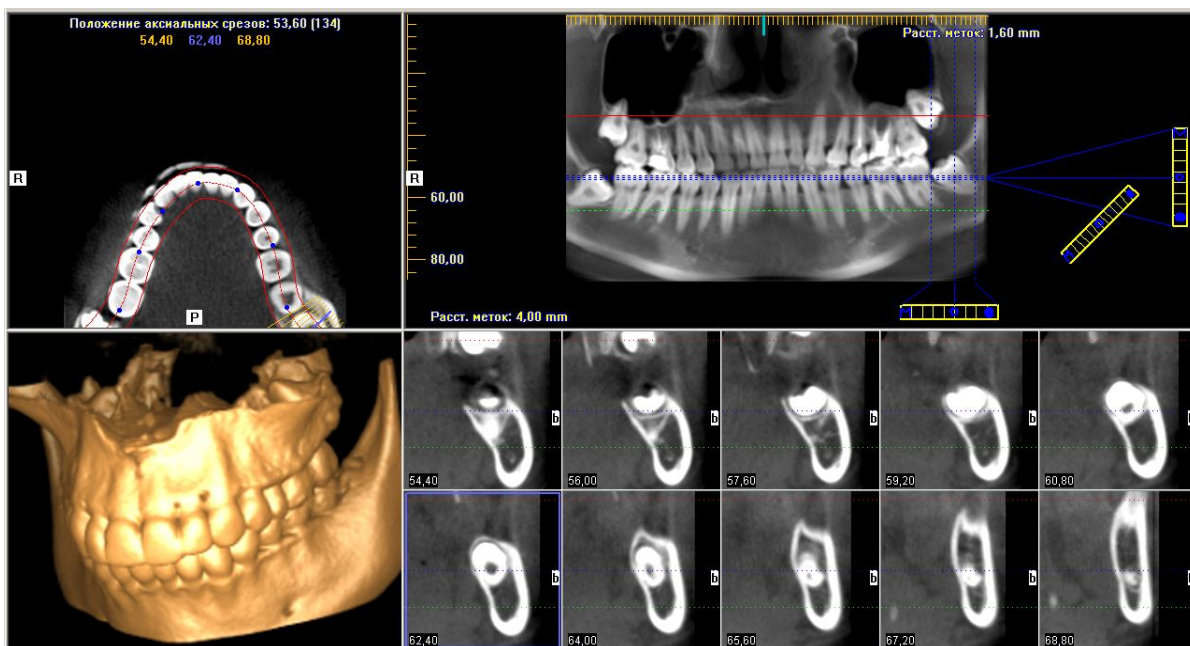


Рис. 11. Конусно-лучевая компьютерная томография — ретенция, дистопия зуба 3.8

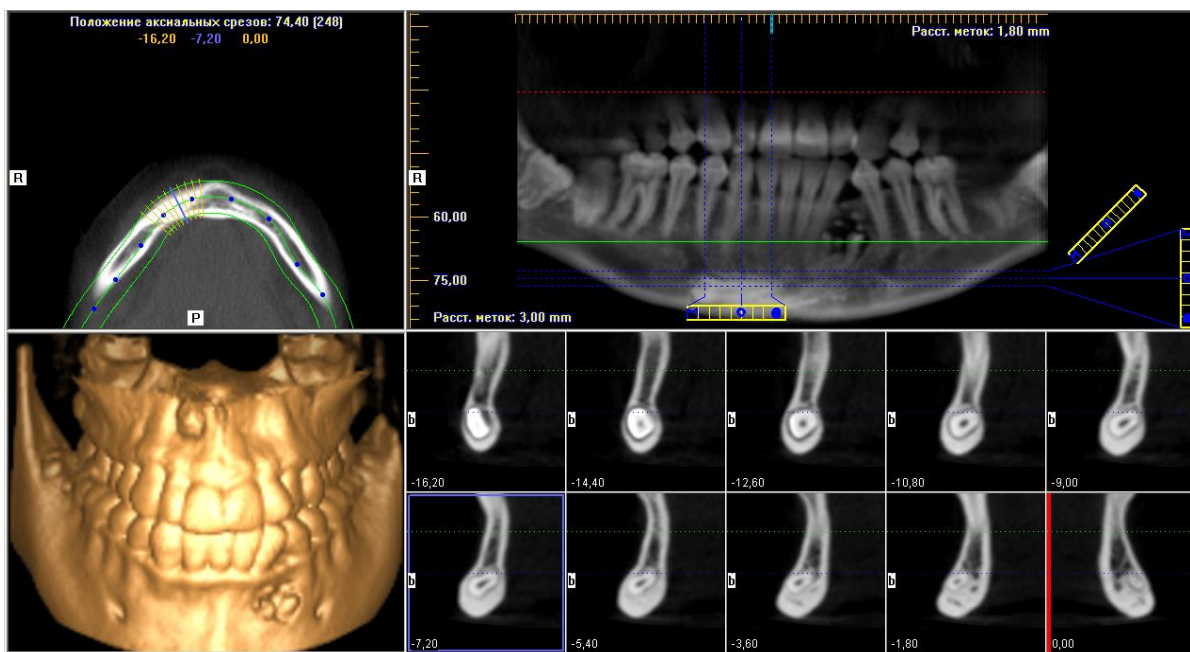


Рис. 12. Конусно-лучевая компьютерная томография — инклюзия зуба 3.3

**Лечение комплексное.** Оно проводится в амбулаторных условиях: **первичная хирургическая обработка гнойного очага** сочетается с **комплексной противовоспалительной терапией** (антибактериальные препараты, нестероидные противовоспалительные препараты, антигистаминные препараты).

**Хирургическое лечение перикоронарита.** При наличии достаточного места в зубной дуге для прорезывания зуба и правильной его пространственной ориентации наиболее предпочтительной является операция —

**перикоронарэктомия** — полное иссечение слизистой оболочки вокруг коронки зуба мудрости, позволяющее обнажить не только жевательную, но и боковые поверхности коронки.

Операцию проводят под проводниковой и инфильтрационной анестезией. Слизистую оболочку иссекают изогнутым скальпелем или ножницами. Также возможно применение лазера, электроножа (коагулятора), криодеструкции.

При невозможности полностью обнажить жевательную и боковые поверхности зуба по причине его дистопии проводится оперативное вмешательство — **перикоронаротомия** — рассечение слизистой оболочки над коронкой зуба, позволяющее обнажить поверхность зуба, расположенную под слизистым капюшоном (медиальная, дистальная, язычная, вестибулярная) (рис. 13).

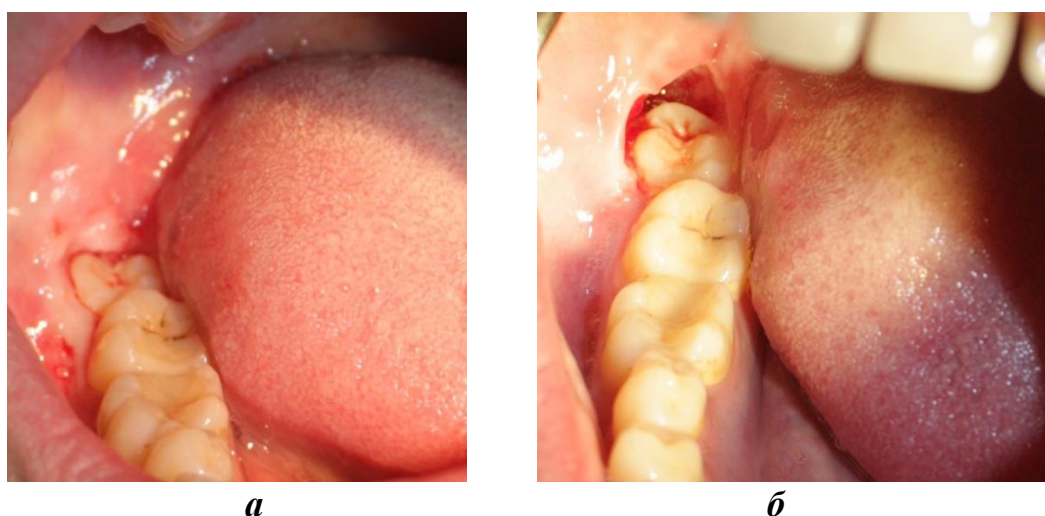


Рис. 13. Клиническая картина перикоронарита зуба 4.8 — перикоронарэктомия: а — до проведения перикоронарэктомии; б — непосредственно сразу после проведения перикоронарэктомии

При перикоронарэктомии в рану вводят марлевую полоску с антисептиком длительного действия. Рану дренируют резиновой полоской. Если своевременно не создать условия для оттока экссудата, то он может распространяться на соседние органы и ткани, вызывая, таким образом, ряд тяжелых осложнений:

- 1) остеомиелит челюсти;
- 2) флегмоны и абсцессы околочелюстных мягких тканей:
  - подчелюстной области;
  - крыло-челюстного пространства;
  - окологлоточного пространства;
  - щечного пространства;
  - челюстно-язычного желобка;
- 3) лимфаденит;
- 4) аденофлегмону (рис. 14).

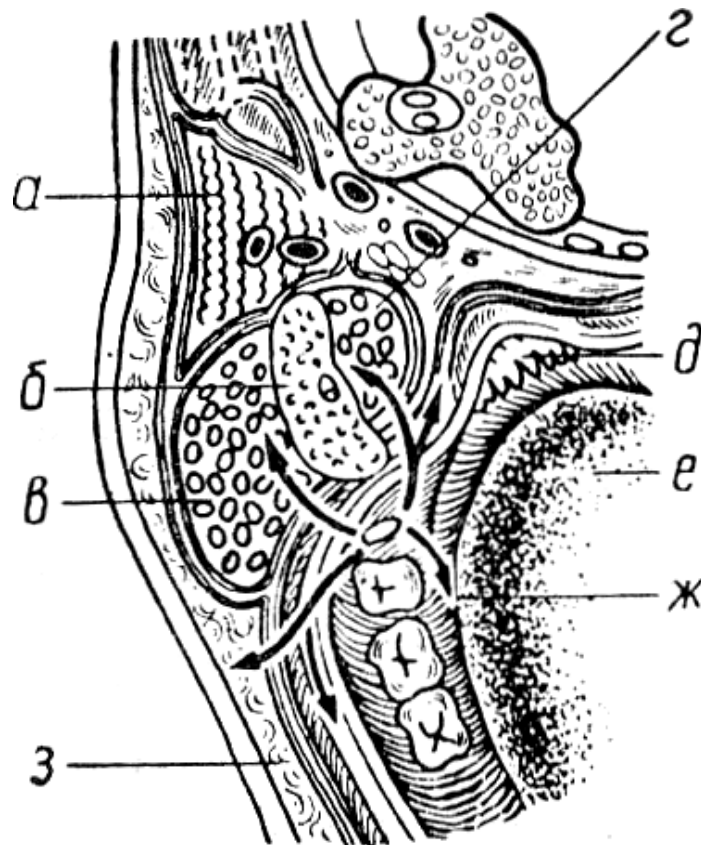


Рис. 14. Пути возможного распространения воспаления при перикоронарите вокруг зуба мудрости нижней челюсти:

*а* — паренхима околоушной железы; *б* — ветвь нижней челюсти; *в* — жевательная мышца; *г* — медиальная крыловидная мышца; *д* — миндалина; *е* — корень языка; *ж* — дно полости рта; *з* — нижний отдел щеки [2]

**Противовоспалительная терапия** включает в себя:

1. **Антибактериальные препараты** с учетом чувствительности микрофлоры:

1) **ингибиторозащищенные пенициллины**, обладающие наиболее сбалансированным действием на аэробные и анаэробные микроорганизмы. **Амоксициллин/клавуланат** характеризуется высокой активностью против всех штаммов золотистого стафилококка, против клебсиеллы. Также установлено, что **амоксициллин/клавуланат** является одним из наиболее активных антибиотиков по отношению к анаэробным микроорганизмам;

2) **клиндамицин** и **линкомицин**, проявляющие высокую активность в отношении стафилококков. Однако в последние годы отмечен рост устойчивости анаэробов к **линкозамидам**. В связи с этим в настоящее время **линкозамиды** не могут рассматриваться как адекватные средства лечения в режиме монотерапии;

3) **метронидазол**. К нему не чувствительны аэробные микроорганизмы и факультативные анаэробы, но в присутствии смешанной флоры

(аэробы и анаэробы) он действует синергически с антибиотиками, эффективными против обычных аэробов;

4) **цефалоспорины**. Большинство штаммов анаэробов устойчиво к данным антибиотикам, поэтому их следует сочетать с **клиндамицином** или **метронидазолом**;

5) **фторхинолоны** I–II поколения (**ципрофлоксацин, офлоксацин, пефлоксацин**), которые наряду с высокой активностью против грамотрицательных бактерий характеризуются умеренной активностью против стафилококков, что вместе с низкой антианаэробной активностью ограничивает их значение;

б) **фторхинолоны** более новых поколений — **левофлоксацин** и **моксифлоксацин**, которые отличаются существенно более высокой активностью против грамположительных бактерий, однако антианаэробная активность у них разная:

– **левофлоксацин** обладает умеренной активностью против некоторых анаэробов; таким образом, он может назначаться в качестве альтернативного средства в комбинации с метронидазолом;

– **моксифлоксацин** — единственный из фторхинолонов, проявляющий высокую активность против анаэробов, поэтому он может назначаться в режиме монотерапии.

2. *Нестероидные противовоспалительные препараты:*

- 1) кеторолак;
- 2) нимесулид;
- 3) ибупрофен и др.

3. *Антигистаминные препараты:*

- 1) тавегил
- 2) супрастин;
- 3) диазолин;
- 4) лоратадин и др.

*Местно назначаются:*

1. **Ванночки с антисептиком** (0,05%-ный раствор хлоргексидина, 0,01%-ный раствор мирамистина, бледно-розовый раствор перманганата калия (KMnO<sub>4</sub>)).

2. **Местная гипотермия** в течение 1-х суток по 20 минут с перерывами.

Ежедневно выполняются перевязки пациента, во время которых оценивается динамика воспалительного процесса, проводится антисептическая обработка раны и замена дренажа.

Средние сроки временной утраты трудоспособности составляют 2–3 дня.



При купировании воспалительных явлений на основании клинических и рентгенологических данных решают вопрос о целесообразности удаления/сохранения зуба.

**Показания к удалению зуба при болезнях прорезывания следующие:**

- атипичное положение зубов мудрости или других зубов, приводящее к травмированию слизистой оболочки полости рта;
- разрушение коронки зуба кариозным процессом и невозможность восстановить ее терапевтическими или ортопедическими методами;
- развитие кариеса корня рядом расположенного зуба в месте давления ретенированного дистопированного зуба;
- подвижность зубов третьей и четвертой степени при маргинальном периодонтите;
- зубы с непроходимыми корневыми каналами при осложненном кариесе;
- развитие парадонтальных и радикулярных кист;
- сверхкомплектные и ретенированные зубы, являющиеся причиной развития синусита верхнечелюстной пазухи;
- сверхкомплектные и ретенированные зубы, вызывающие боли или воспалительные процессы челюсти и окружающих мягких тканей;
- механическое повреждение зуба (переломы корня);
- зубы в линии переломов челюстей;
- подготовка к проведению ортодонтического лечения по направлению врача-ортодонта;
- подготовка к ортогнатическим оперативным вмешательствам;
- невозможность прорезывания зуба из-за отсутствия места в альвеолярном отростке челюсти.

### **ПЕРИОСТИТ РЕТРОМОЛЯРНОГО ПРОСТРАНСТВА**

Для периостита ретромолярного пространства характерны выраженные симптомы общей интоксикации: температура тела 38–38,5 °С, бессонница, потеря аппетита, лейкоцитоз, сдвиг лейкоцитарной формулы влево.

Пациенты жалуются на следующее:

- самопроизвольные боли в области прорезывающегося зуба;
- ограничение открывания рта за счет спазма жевательной мускулатуры;
- резкие боли при глотании.

Конфигурация лица может быть изменена за счет коллатерального отека мягких тканей щечной области. Кожные покровы имеют физиологическую окраску.

Поднижнечелюстные лимфатические узлы увеличены, болезненны при пальпации.

При осмотре полости рта после предварительно проведенной анестезии (по Берше–Дубову, Акинози–Вазирани) наблюдается неполностью прорезавшийся зуб, покрытый отечным и гиперемированным слизисто-надкостничным лоскутом — капюшоном, а в ретромолярной ямке — поднадкостничный абсцесс, представляющий собой полушаровидное возвышение мягких тканей, распространяющееся на наружную поверхность нижней челюсти в области начала наружной кривой линии. Выражена гиперемия окружающих мягких тканей в области крыло-челюстной складки, небной дужки, мягкого неба, слизистой оболочки заднего отдела преддверия полости рта.

**Лечение** периостита ретромолярного пространства комплексное амбулаторное.

При *первичной хирургической обработке* во время перикоронарэктомии/перикоронаротомии производят также периостотомию и дренирование гнойного очага резиновой полоской.

*Противовоспалительное лечение* аналогично таковому при перикоронарите, добавляется назначение дезинтоксикационной терапии в виде обильного щелочного питья (минеральная вода, клюквенный морс).

Средние сроки временной утраты трудоспособности составляют 3–4 дня.

### ОСТЕОМИЕЛИТ РЕТРОМОЛЯРНОГО ПРОСТРАНСТВА

Остеомиелит ретромолярного пространства развивается в результате перикоронарита, ретромолярного периостита или периодонтита третьего моляра.

Характерно тяжелое общее состояние с выраженной интоксикацией и гектической температурой.

*Местно* отмечается подвижность причинного зуба 2–3 степени, секвестрация участков костной ткани, образование флегмон подчелюстной области, крыло-челюстного и окологлоточного щечного пространства, абсцесса челюстно-язычного желобка.

**Лечение** остеомиелита ретромолярного пространства комплексное стационарное.

*Хирургическое лечение.* Обязательно следует удалить причинный зуб и провести первичную хирургическую обработку всех гнойных очагов.

*Противовоспалительная терапия.* Предпочтение отдается парентеральному введению антибактериальных препаратов, комплекс должен быть дополнен дезинтоксикационной терапией (капельное внутривенное введение кровезамещающих солевых растворов: 0,9%-ного раствора NaCl, растворов Рингера–Локка, Ацесоль, Дисоль, Трисоль, Гемодез, Полидез).

Средние сроки временной утраты трудоспособности могут составлять до 16 суток.

Если ретенированный дистопированный зуб не вызывает развития патологических процессов в костной ткани челюсти и окружающих мягких тканях, то его удаление **не показано**.

При наличии определенных мануальных навыков и тесном сотрудничестве с врачом-ортодонтом для восстановления целостности зубного ряда при ретенции резцов, клыков и премоляров возможно проведение следующих оперативных вмешательств:

– **обнажения коронки ретенированного зуба** с последующей фиксацией на ней ортодонтических конструкций и перемещением зуба;

– **реплантации** (при инклюзии зуба), которая заключается в удалении ретенированного зуба, его эндодонтическом лечении, формировании костного ложа и реплантации зуба с последующим его шинированием.

### САМОКОНТРОЛЬ УСВОЕНИЯ ТЕМЫ

1. Перечислите факторы, которые влияют на возникновение болезни прорезывания зубов:

- 1) обменные факторы и инфекция;
- 2) местные факторы;
- 3) дистрофические изменения височно-нижнечелюстного сустава;
- 4) филогенетические факторы.

2. Дайте определение понятия «дистопия зубов»:

- 1) неполное прорезывание зуба через слизистую оболочку;
- 2) хронический перикоронарит;
- 3) задержка прорезывания полностью сформированного зуба через костную пластинку челюсти;
- 4) неправильное положение зуба (смещение, возникшее в процессе прорезывания зуба).

3. Перечислите нарушения, возникающие при дистопии зуба:

- 1) эстетические;
- 2) нарушение акта жевания;
- 3) нарушение дыхания;
- 4) нарушение речи.

4. Отметьте, имеет ли место нарушение общего состояния у пациента с дистопией зуба:

- 1) да;
- 2) нет.

5. Опишите характер боли при перикоронарите:

- 1) самопроизвольная, нарастающая, ноющая боль;
- 2) пульсирующая ночная боль, боль от термических раздражителей;
- 3) кратковременная режущая боль.

6. Укажите, чем обусловлен переход острой формы перикоронарита в хроническую:

- 1) недостаточным оттоком экссудата после иссечения или рассечения капюшона;
- 2) наличием пульпита в рядом расположенных зубах;
- 3) травматическими невритами.

7. Опишите состояние лимфатических узлов при перикоронаритах:

- 1) увеличены, болезненны при пальпации;
- 2) не увеличены, безболезненны при пальпации.

8. Назовите причину затрудненного открывания рта при перикоронаритах:

- 1) распространение воспалительных явлений на область жевательной мышцы;
- 2) на область внутренней крыловидной мышцы;
- 3) на область щечной мышцы;
- 4) на область челюстно-подъязычной мышцы.

9. Отметьте функциональные нарушения, которые имеют место при перикоронаритах:

- 1) нарушение функции дыхания;
- 2) нарушение функции открывания рта;
- 3) нарушение функции глотания;
- 4) нарушение речи.

10. Укажите, на основании каких данных диагностируется перикоронарит:

- 1) показаний ЭОД;
- 2) данных клинической картины;
- 3) рентгенологических данных;
- 4) показателей лабораторного исследования крови.

11. Дайте определение понятия «полуретенция зуба»:

- 1) неполное прорезывание зуба через костную ткань челюсти;
- 2) затрудненное прорезывание зуба;
- 3) неполное прорезывание зуба через слизистую оболочку челюсти;
- 4) неправильное положение зуба в зубном ряду.

12. Укажите, в области каких зубов чаще всего наблюдается полуретенция зуба:

- 1) клыков;
- 2) первых моляров;
- 3) вторых резцов на верхней челюсти;
- 4) нижнего и верхнего зубов мудрости.

13. Назовите признаки, характеризующие клиническую картину ретенции зуба:

- 1) отсутствие зуба в зубном ряду;
- 2) изменение конфигурации лица;
- 3) наличие молочного зуба на месте постоянного;
- 4) неправильное положение соседних зубов;
- 5) невралгические боли, парестезия;
- 6) бессимптомное течение;
- 7) деформация альвеолярного отростка и тела челюсти;
- 8) повторные воспалительные процессы при отсутствии со стороны окружающих зубов патологических изменений.

14. Перечислите осложнения, возникающие при болезнях прорезывания зубов:

- 1) острые периоститы челюстей;
- 2) фурункулы;
- 3) абсцессы и флегмоны челюстно-язычного желобка;
- 4) абсцессы и флегмоны крыловидно-нижнечелюстного и окологлоточного пространства;
- 5) остеомиелиты челюстей;
- 6) невралгии, невриты;
- 7) фолликулярные кисты.

15. Укажите компоненты общего комплексного лечения при воспалительных процессах, причиной которых являются болезни прорезывания зубов:

- 1) антибактериальная терапия;
- 2) десенсибилизирующая терапия;
- 3) общеукрепляющая терапия;
- 4) физиотерапия, ЛФК;
- 5) рефлексотерапия;
- 6) все ответы правильные.

## ЛИТЕРАТУРА

1. *Асанами, С.* Квалифицированное удаление третьих моляров / С. Асанами, Я. Касазаки. М. : Азбука, 2004. 108 с.
2. *Бернадский, Ю. И.* Основы челюстно-лицевой хирургии и хирургической стоматологии / Ю. И. Бернадский. Витебск : Белмедкніга, 1998. 404 с.
3. *Войно-Ясенецкий, В. Ф.* Очерки гнойной хирургии / В. Ф. Войно-Ясенецкий. М. : БИНОМ; СПб. : Невский диалект, 2000. 704 с.
4. *Логановская, Е. А.* Заболевания зубочелюстно-лицевой и костной систем у славян в XI–XV веках по палеоантропологическим данным / Е. А. Логановская, А. Д. Козак, С. А. Балакин // Український медичний часопис. 2000. № 1. С. 53–56.
5. *Муковозов, И. Н.* Дифференциальная диагностика хирургических заболеваний челюстно-лицевой области / И. Н. Муковозов. М. : МЕДпресс-информ, 2002. 224 с.
6. *Походенько-Чудакова, И. О.* Операция — сложное удаление третьих моляров нижней челюсти : учеб.-метод. пособие / И. О. Походенько-Чудакова, Ю. М. Казакова, Е. А. Авдеева. Минск : БГМУ, 2009. 62 с.
7. *Робустова, Т. Г.* Хирургическая стоматология / Т. Г. Робустова. М. : Медицина, 2003. 504 с.
8. *Чухрай, А. В.* Результаты ретроспективного анализа медицинской документации хирургического кабинета / А. В. Чухрай // Стоматология Беларуси в новом тысячелетии : сб. материалов 9-й Междунар. науч.-практ. конф. в рамках 6-й междунар. специализ. выставки «Стоматология Беларуси 2010», Минск, 28–30 окт. 2010 г. / под ред. И. О. Походенько-Чудаковой, Т. Н. Тереховой, И. Е. Шотт ; редкол. А. С. Артюшкевич [и др.]. Минск : Техника и коммуникации, 2010. С. 21–23.
9. *Шаргородский, А. Г.* Воспалительные заболевания тканей челюстно-лицевой области и шеи / А. Г. Шаргородский. ГОУ ВУНМЦ МЗ РФ, 2001. 273 с.
10. *Anatomy of impacted lower third molars evaluated by computerized tomography : is there an indication for 3-dimensional imaging?* / Н. Т. Lübbers [et al.] // Oral Surg. Oral Med. Oral Pathol. Oral Radiol. Endod. 2011. № 5. P. 547–550.
11. *Correlation of mandibular impacted tooth and bone morphology determined by cone beam computed topography on a premise of third molar operation* / М. А. Momin [et al.] // Surg. Radiol. Anat. 2013. № 4. P. 311–318.

## ОГЛАВЛЕНИЕ

Мотивационная характеристика темы .....	3
Классификация .....	4
Этиология .....	7
Клиническая картина, диагностика и лечение .....	8
Перикоронарит .....	8
Периостит ретромолярного пространства .....	17
Остеомиелит ретромолярного пространства.....	18
Самоконтроль усвоения темы .....	19
Литература.....	22

Учебное издание

**Авдеева** Екатерина Анатольевна  
**Евтухов** Владимир Леонидович

**БОЛЕЗНИ ПРОРЕЗЫВАНИЯ ЗУБОВ:  
КЛАССИФИКАЦИЯ, КЛИНИКА,  
ДИАГНОСТИКА, ЛЕЧЕНИЕ**

Учебно-методическое пособие

Ответственная за выпуск И. О. Походенько-Чудакова  
Редактор О. В. Лавникович  
Компьютерная верстка Н. М. Федорцовой

Подписано в печать 25.09.13. Формат 60×84/16. Бумага писчая «Снегурочка».  
Ризография. Гарнитура «Times».  
Усл. печ. л. 1,39. Уч.-изд. л. 0,99. Тираж 30 экз. Заказ 742.

Издатель и полиграфическое исполнение:  
учреждение образования «Белорусский государственный медицинский университет».  
ЛИ № 02330/0494330 от 16.03.2009.  
Ул. Ленинградская, 6, 220006, Минск.