

МИНИСТЕРСТВО ЗДРАВООХРАНЕНИЯ РЕСПУБЛИКИ БЕЛАРУСЬ

БЕЛОРУССКИЙ ГОСУДАРСТВЕННЫЙ МЕДИЦИНСКИЙ УНИВЕРСИТЕТ

КАФЕДРА ОРТОДОНТИИ

# **ЧАСТНАЯ ОРТОДОНТИЯ**

Учебно-методическое пособие

**Минск БГМУ 2017**

УДК 616.314.2-007.26.371(075.8)

ББК 56.6 я 73

Рекомендовано Научно-методическим советом университета в качестве  
учебно-методического пособия , протокол №

А в т о р ы: д-р мед. наук, проф. И. В. Токаревич; канд. мед. наук, доц.  
Д. В. Хандогий; канд. мед. наук, доц. Д. В. Гарбацевич; канд. мед. наук, доц.  
А. О. Сакадынец.

Рецензенты: зав. каф. ортопедической стоматологии и ортодонтии с  
курсом детской стоматологии БелМАПО, д-р мед. наук, проф. С. П.  
Рубникович; главный внештатный специалист Министерства  
здравоохранения Республики Беларусь по стоматологии, канд. мед. наук,  
доцент А. М. Матвеев

Частная ортодонтия: учеб.-метод. пособие / И. В. Токаревич [и др.]. –  
Минск: БГМУ, 2017. – с.....

ISBN

Представлены основные аспекты диагностики и лечения  
зубочелюстных аномалий в различные периоды формирования прикуса с  
учетом современных разработок в ортодонтии.

Предназначено для студентов, клинических ординаторов и  
магистрантов стоматологического факультета.

## **ВВЕДЕНИЕ**

Аномалии зубочелюстной системы занимают одно из первых мест среди заболеваний челюстно-лицевой области. Распространенность зубочелюстных аномалий в Республике Беларусь колеблется от 15,5 до 78%, что соответствует среднему и высокому уровню. Такая ситуация требует разработки и внедрения современных, эффективных методов диагностики и лечения патологии зубочелюстной системы.

Диагностика зубочелюстных аномалий основана на клиническом обследовании пациента и лабораторных данных.

Тактика лечения зубочелюстных аномалий определяется рядом факторов, основными из которых являются вид патологии, ее выраженность и возраст пациента (т.е. период формирования прикуса). Задача ортодонта в ранние сроки – создание условий для нормального роста и развития зубочелюстной системы и лицевого скелета ребенка, что достигается путем устранения вредных привычек и нормализации функций. В более старшем возрасте к этим мероприятиям присоединяется лечение ортодонтическими аппаратами, не редко с применением хирургических вмешательств. Сочетание различных методов лечения позволяет обеспечить устойчивость результатов.

**АНОМАЛИИ РАЗВИТИЯ ЗУБА (ПРОРЕЗЫВАНИЯ, СТРУКТУРЫ  
ТВЕРДЫХ ТКАНЕЙ, ФОРМЫ И РАЗМЕРОВ). ЭТИОЛОГИЯ,  
КЛИНИКА, ДИАГНОСТИКА, МЕТОДЫ ЛЕЧЕНИЯ. ОШИБКИ И  
ОСЛОЖНЕНИЯ  
(ПРАКТИЧЕСКОЕ ЗАНЯТИЕ № 1)**

**МОТИВАЦИОННАЯ ХАРАКТЕРИСТИКА ТЕМЫ**

**Общее время занятия:** 7 академических часов.

**Мотивационная характеристика темы.** Аномалии формы, размеров, сроков прорезывания, цвета и структуры твердых тканей зубов приводят, как правило, не только к функциональным, но и эстетическим нарушениям. Лечение такой патологии должно осуществляться в кооперации с врачами-стоматологами смежных специальностей.

**Цель и задачи занятия.** Изучить причины развития аномалий прорезывания, структуры твердых тканей, формы и размера зубов; клиническую картину, принципы постановки диагноза, методы профилактики и лечения.

**Требования к исходному уровню знаний.** Для полного освоения темы занятия необходимо повторить:

- из курса морфологии – особенности закладки, формирования и развития органов зубочелюстной системы;
- из курса профилактики стоматологических заболеваний – порядок и сроки прорезывания временных и постоянных зубов;
- из курса ортодонтии – биометрический и антропометрический методы исследования.

**Контрольные вопросы из смежных дисциплин:**

1. Сроки прорезывания, формирования и рассасывания корней временных зубов.

2. Сроки формирования и прорезывания постоянных зубов.

3. Периоды развития зубов.

**Контрольные вопросы по теме занятия:**

1. Этиология, клиника, диагностика и лечение аномалий формы зубов.

2. Этиология, клиника, диагностика и лечение аномалий размеров зубов.

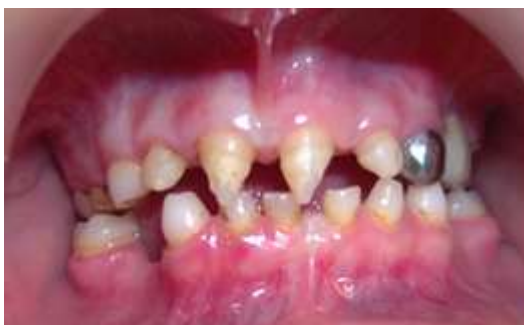3. Этиология, клиника, диагностика и лечение аномалий прорезывания зубов.

4. Этиология, клиника, диагностика и лечение аномалий структуры твердых тканей зубов.

**АНОМАЛИИ ФОРМЫ И РАЗМЕРОВ ЗУБОВ**

К аномалиям отдельных зубов относятся аномалии числа зубов, сроков прорезывания, формы и размеров, структуры твердых тканей, положения отдельных зубов.

**Аномалии формы зубов.** Зубы с неправильной формой чаще всего встречаются среди постоянных и реже – среди временных зубов. Коронка зуба может быть шиповидной (рис. 1), кубовидной, розовидной и других уродливых форм (зубы Гетчинсона, Фурнье, Турнера).



**Рис. 1.** Шиповидная форма коронок верхних центральных резцов

Наиболее часто нарушения формы зубов встречаются при частичной адентии, обусловленной различными заболеваниями, а также при врожденных расщелинах губы и неба, врожденном сифилисе. Реже нарушение формы имеет наследственную этиологию. Например, тауродонтизм (бычий зуб) – увеличение размера зуба в продольном направлении с некоторым смещением дна полости зуба в апикальном направлении. При этом характерно образование необычно большой пульповой камеры. Еще одной аномалией формы зубов являются эмалевые жемчужины, которые могут быть на корнях зуба в области бифуркации. Чаще они обнаруживаются при рентгенографии на молярах верхней челюсти.

Если неправильную форму имеют постоянные передние зубы, то исправить ее можно с помощью искусственных коронок. Изменить форму зуба можно также с помощью виниров и ламинатов, изготовленных из композиционных пломбировочных материалов, керамики. Зубы покрывают коронками, винирами, ламинатами после того, как заканчивается формирование корней и периапикальных тканей.

**Аномалии размеров зубов.** К аномалиям размеров зубов относятся увеличение (макродентия) или уменьшение (микродентия) размеров коронок зубов.

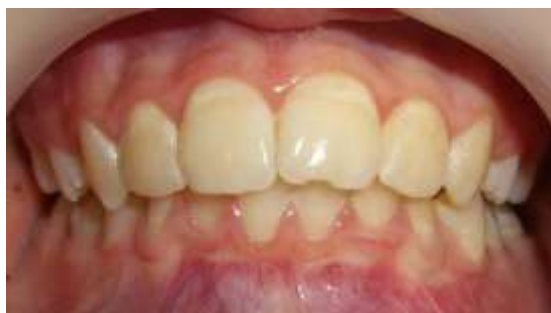Значительное увеличение размеров коронки зуба можно определить при осмотре полости рта. Выявить незначительное увеличение размеров коронки при осмотре сложно. В этих случаях необходимо проводить измерение мезиодистальных размеров коронок зубов и сравнивать полученные данные со средними размерами зубов по таблице В.Д. Устименко (для постоянных зубов) или по таблице Ветцеля (для временных зубов).

В клинической практике для диагностики аномалий размеров зубов часто применяют методику Зубковой Л.П., согласно которой определяют сумму мезиодистальных размеров четырех верхних и нижних резцов. Если

полученное значение варьирует от 28 до 32 мм (для верхних резцов) и от 22 до 24 мм (для нижних резцов), то диагностируют нормодентию; 33-34 мм (для верхних резцов) и 25-27 мм (для нижних резцов) – относительную макродентию; более 35 мм и 28 мм для резцов верхней и нижней челюстей соответственно – абсолютную макродентию (рис. 2), менее 28 мм (для верхних резцов) и 22 мм (для нижних резцов) – микродентию.

Диагностику и планирование лечения необходимо осуществлять с учетом ширины лица.

Макродентия вызывает несоответствие размеров зубов с размерами альвеолярного отростка и поэтому обычно приводит к аномалиям положения зубов.



**Рис. 2. Абсолютная макродентия**

Для нормализации положения зубов и формы зубного ряда при макродентии удаляют отдельные зубы, после чего исправляют положение зубов и форму зубного ряда. Уменьшить размеры зубов в отдельных случаях можно сошлифовыванием их апроксимальных поверхностей. Сошлифовывать эмаль можно вручную абразивными штрипсами или бормашиной с помощью дисков или боров с последующим покрытием зубов препаратами фтора. Необходимо учитывать толщину эмали на разных уровнях контактных поверхностей зубов (экватор, шейка).

Уменьшенные и увеличенные размеры могут иметь все (генерализованная форма) или отдельные (локализованная форма) зубы. Часто наблюдается уменьшение размеров верхних боковых резцов.

Генерализованная форма микродентии имеет, как правило, наследственный характер, а также встречается при эктодермальной ангидротической дисплазии и синдроме Дауна.

Микродентия диагностируется при осмотре полости рта. Степень уменьшения ширины зубов определяют, измеряя их ширину и сравнивая полученные результаты со средней табличной нормой.

Микродентия также является причиной нарушения строения зубного ряда, так как при нормальных размерах альвеолярного отростка зубы располагаются с промежутками. Микродентия боковых резцов может быть причиной смещения центральных резцов дистально и образования между ними диастемы. Диастемы и тремы могут приводить к нарушению речи.

При уменьшении размеров боковых резцов для улучшения внешнего вида их покрывают коронками или проводят коррекцию формы композиционными материалами. Если смещены центральные резцы и образовалась диастема, их перемещают к центру, затем восстанавливают анатомическую форму боковых резцов.

При генерализованной микродентии производят протезирование, если снижена высота прикуса, пациент предъявляет жалобы на боли в височно-нижнечелюстном суставе, функциональные нарушения и на эстетическое несовершенство.

### **АНОМАЛИИ СРОКОВ ПРОРЕЗЫВАНИЯ ЗУБОВ**

Значительные отклонения от средних возрастных сроков прорезывания молочных и постоянных зубов относят к аномалиям прорезывания.

*Преждевременное прорезывание* временных зубов может быть уже при рождении ребенка. Ускоренное прорезывание постоянных зубов может произойти на фоне системных заболеваний (нейрофиброматоз, рахит, эндокринные заболевания) ранее, чем за 1-1,5 года до средних сроков прорезывания.



При преждевременном прорезывании временных зубов показано их удаление в случае их атипичной формы, прорезывания вне зубной дуги, травмирования альвеолярного отростка противоположной челюсти, травмы груди матери при кормлении. В остальных случаях временный зуб сохраняют и (или) пришлифовывают.

При преждевременном прорезывании постоянных зубов необходимо покрытие их фтор-препаратами с целью профилактики кариеса, так как эмаль такого зуба слабо минерализована.

**Анэрубция (ретенция) зубов** – задержка прорезывания зуба при завершении формирования его корня (ей). Это явление было описано Profitt и Vig и было определено как первичное нарушение процесса прорезывания неанкилозированных зубов с отсутствием возможностей роста. Причины этой аномалии разнообразны. Анэрубцию отдельных зубов могут вызвать неправильная закладка зачатка зуба, сверхкомплектные зубы, недостаток места в зубном ряду, травма зачатка зуба, воспалительные процессы в области корней временных зубов, задержка резорбции корней временных зубов и их анкилоз, уплотнение кости альвеолярного отростка на пути прорезывания зуба вследствие раннего удаления временного зуба, новообразование, радиационные поражения, длительная химиотерапия и др. Множественная ретенция зубов может носить наследственный характер или быть следствием тяжелых эндокринных заболеваний, рахита, врожденного сифилиса, черепно-ключичного дизостоза и др.

Окончательный диагноз анэрубции ставят на основании анализа рентгенограммы, которая свидетельствует об окончании формирования корня зуба и закрытии верхушечного отверстия.

Анэрубция отдельных зубов является причиной смещения зубов, уменьшения размеров зубной дуги, изменения положения зубов-антагонистов и нарушения прикуса, эстетических нарушений.

Принцип лечения зависит от причины задержки прорезывания зуба, положения зуба в альвеолярном отростке, наличия места в зубном ряду.

Начинать лечение необходимо с создания места для зуба и устранения препятствий на пути его прорезывания (сверхкомплектные зубы, персистентные временные зубы, патологические воспалительные процессы в области альвеолярного отростка). Затем процесс прорезывания можно стимулировать *механическим* методом (массаж альвеолярного отростка, протезирование съемным пластиночным протезом) или *физиотерапевтическим* методом (электрофорез хонсурида и лидазы в области альвеолярного отростка с ретенированным зубом). Добиться успеха такими методами можно при благоприятном (вертикальном) расположении зуба в альвеолярном отростке и близости коронки ретенированного зуба к краю альвеолярного отростка. Наиболее эффективно применение *комплексного* метода лечения анэрубции, который применяется при наклонном положении ретенированного зуба в альвеолярном отростке и (или) значительном отдалении его от места прорезывания. Для этого необходимо провести обнажение коронки ретенированного зуба с незначительной его ротацией в кости (по 7° в обоих направлениях, до 14-15° совокупно) для ослабления периодонтальных связок (хирургический этап) с последующим вытяжением его ортодонтическим аппаратом (аппаратурный этап). Ортодонтическое лечение ускоряется, если производится компактостеотомия альвеолярного отростка на пути вытяжения зуба.

Дистопированный ретенированный зуб и (или) зуб, занимающий неблагоприятное положение в челюсти, удаляют.

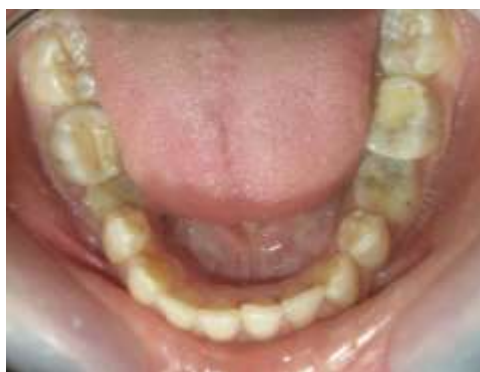В категорию зубов с задержкой прорезывания можно также отнести анкилоз и импакцию зубов.

*Анкилоз* – сращение цемента корня зуба с окружающей костной тканью. На рентгенограмме отсутствует периодонтальная щель или же она «прерывиста». Такие зубы подлежат удалению.

*Импакция* (impact - удар, столкновение) – это задержка прорезывания зуба, связанная с наличием механического препятствия на пути прорезывания зуба. Причиной этого может быть дефицит места в зубном

ряду на фоне тесного положения зубов, неправильное расположение зачатка, наличие сверхкомплектных зубов, рубцово-измененная слизистая ткань и т.д. Наиболее часто импактными становятся 3-и моляры нижней челюсти и верхние клыки.

**Задержавшимися (персистентными)** считаются те временные зубы, которые сохранились в зубных рядах через 3 года после периода их физиологической смены (рис. 3).



**Рис. 3. Персистентные нижние вторые временные моляры**

### **АНОМАЛИИ ЦВЕТА И СТРУКТУРЫ ТВЕРДЫХ ТКАНЕЙ ЗУБОВ**

Причинами некариозных поражений являются хроническая интоксикация организма фтором, длительные нарушения питания, инфекционные заболевания, общие болезни до прорезывания зубов, нарушения обмена веществ, рахит, заболевания матери во время беременности (токсоплазмоз, краснуха, грипп и др.), травматические повреждения зачатков постоянных зубов и др.

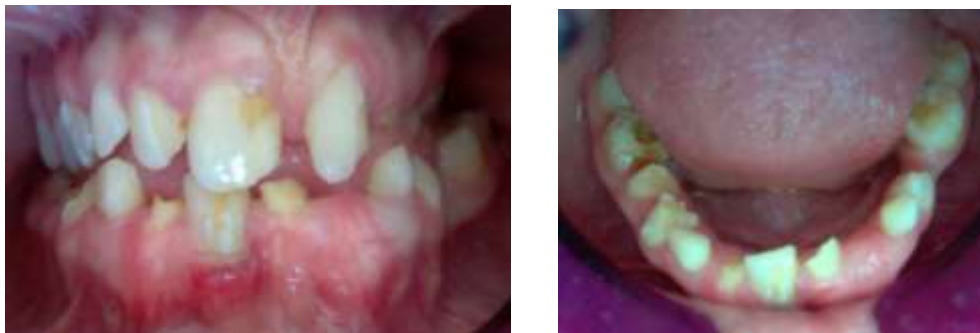**Флюороз** зубов является системным нарушением развития твердых тканей, проявляющийся изменением цвета зубов (крапчатостью эмали) и нарушениями их целостности различной тяжести при относительно большей устойчивости к кариесу. Патология возникает вследствие длительного повышенного поступления в организм фтора из окружающей среды (воды, продуктов питания, атмосферы) в период развития зуба. После прорезывания зубов эмаль становится матовой, приобретает желтоватый оттенок или

становится коричневой. На коронках зубов появляются полосы и пятна различного цвета, оттенков и размеров. В тяжелых случаях интенсивность окрашивания увеличивается, и появляются дефекты эмали в виде ямок, бороздок, отломов.

При неэндемической крапчатости нарушение образования эмали проявляются изменением ее цвета и прозрачности. Различают ограниченное и диффузное помутнение эмали.

**Гипоплазия эмали** – это нарушение обызвествления и формирования твердых тканей зубов. Клинически гипоплазия выявляется по наличию точечных, чашеобразных углублений, поперечных бороздок, опоясывающих зуб на определенном уровне. Гипоплазия чаще локализуется ближе к режущим краям резцов и в области бугров зубов. Режущие края резцов нередко отламываются. В связи с нарушением контактов зубов с их антагонистами происходит зубоальвеолярное удлинение и нарушение прикуса в вертикальной плоскости. Эмаль может значительно истончаться, так что через нее просвечивается дентин. Цвет эмали меловидный, желтый или коричневый. При системной гипоплазии поражаются все зубы или группа зубов, развивающихся в один и тот же период.

К наследственным нарушениям структуры твердых тканей зубов относятся **несовершенный амелогенез, дентиногенез и одонтогенез**. По клиническим признакам эти состояния схожи. Встречаются редко. Этиология неизвестна. Изменяется цвет эмали от светло-желтого до темно-коричневого, а также наблюдается размягчение и откалывание эмали. Недоразвитие эмали часто сочетается с недоразвитием дентина. При этом обнажается дентин, твердость которого тоже снижена. Характерна безболезненность зубов. Нередко зубы быстро стираются и отламываются (рис. 4).



**Рис. 4. Несовершенный амелогенез в сочетании с множественной адентией и аномалиями положения отдельных зубов.**

**Чрезмерное стирание зубов** (патологическое стирание) – прогрессирующая убыль твердых тканей на окклюзионных поверхностях зубов, превышающая нормальное изнашивание. Иногда отмечается гиперестезия зубов. У пациентов с II и III степенями стирания твердых тканей зубов снижается высота прикуса, что влечет за собой нарушения в структуре височно-нижнечелюстного сустава и может проявляться хрустом и болью в суставе.

**Недостаточная стертость** коронок временных зубов нередко препятствует смыканию зубных рядов, в связи с чем возникает привычное смещение нижней челюсти вперед и в сторону. Развивается мезиальный прикус. Чаще остаются нестертыми бугры молочных клыков, так как период их физиологической смены наступает позже, чем у других временных зубов. Своевременное пришлифовывание бугров временных зубов является профилактическим мероприятием, предупреждающим нарушение прикуса.

**Истирание зубов** (сошлифовывание, клиновидный дефект, abfraction) – это прогрессирующая убыль поверхности зуба, возникающая вследствие насильственного сошлифовывания различными предметами и субстанциями, такими как зубной порошок, жесткие зубные щетки, твердыми предметами (гвозди, курительная трубка), а также при наличии суперконтактов с зубами-антагонистами. В зависимости от места приложения стирающих факторов, твердые ткани зуба приобретают различную форму, поэтому выделяют V-образный (клиновидный) дефект, выемку в резцовой части, дефекты неправильной формы (после ритуального сошлифовывания). Помимо

симптоматического лечения дефектов коронок зубов, необходимы нормализация прикуса и положения отдельных зубов, устранение окклюзионной травмы.

**Эрозия зубов** – это прогрессирующая убыль эмали и дентина вследствие их постепенного растворения кислотами и механического удаления размягченных тканей. Причиной эрозии может быть длительное воздействие на зубы кислых продуктов питания, цитрусовых и других кислых фруктов и соков, лекарственных препаратов с низким рН, паров кислот на производстве. Участки деминерализации эмали при эрозии обнаруживаются между экватором и пришеечной областью зуба. Они быстро истираются, образуя блюдцеобразные дефекты.

### **АНОМАЛИИ ЦВЕТА ЗУБОВ**

К аномалиям цвета зубов относятся тетрациклиновые зубы, коричневые или желтые зубы у людей, игнорирующих гигиену полости рта и (или) длительно жующих листья табака и других трав.

Лечение аномалий цвета и структуры твердых тканей зубов симптоматическое. Необходимо устранение этиологических факторов заболевания, проведение реминерализирующей терапии по показаниям, эстетического пломбирования, применение протетического метода. Для предупреждения наследственных нарушений структуры зубов имеет значение генетическое консультирование.

## **САМОКОНТРОЛЬ УСВОЕНИЯ ТЕМЫ**

### **Задание для самостоятельной работы студентов**

Провести диагностику ЗЧА у двух разных пациентов (или по диагностическим моделям челюстей) с аномалиями развития зубов и составить план лечения.

### **Тесты**

**1. Под абсолютной макродентией понимается:**

- а) сумма мезиодистальных размеров верхних резцов 30 мм;
- б) сумма мезиодистальных размеров верхних резцов 35 мм и более;
- в) сумма мезиодистальных размеров верхних резцов более 39 мм.

**2. К этиологическим факторам анэрубции зубов относят:**

- а) сверхкомплектные зубы;
- б) вредные привычки;
- в) травму зачатка зуба;
- г) неправильную закладку зачатка зуба;
- д) дефицит места в зубном ряду.

**3. К аномалиям формы зубов относятся:**

- а) шиповидные зубы;
- б) розовидные зубы;
- в) кубовидные зубы;
- г) уродливые зубы;
- д) сверхкомплектные зубы.

**Ответы**

1 – б; 2 – а, в, г, д; 3 – а, б, в, г.

**АНОМАЛИИ КОЛИЧЕСТВА И ПОЛОЖЕНИЯ ЗУБОВ В ЗУБНОМ РЯДУ. ЭТИОЛОГИЯ, КЛИНИКА, ДИАГНОСТИКА, МЕТОДЫ ЛЕЧЕНИЯ. ОШИБКИ И ОСЛОЖНЕНИЯ  
(ПРАКТИЧЕСКОЕ ЗАНЯТИЕ № 2)**

**МОТИВАЦИОННАЯ ХАРАКТЕРИСТИКА ТЕМЫ**

**Общее время занятия: 7 академических часов.**

**Мотивационная характеристика темы. Аномалии числа и положения отдельных зубов, как правило, сочетаются с патологией зубных рядов и прикуса, т.е. имеют связь с другими видами аномалий челюстно-**

лицевой области. Коррекция патологии отдельных зубов должна проводиться с учетом указанной взаимосвязи и в зависимости от периода формирования прикуса.

**Цель и задачи занятия:** изучить причины аномального количества и положения зубов; клиническую картину, принципы постановки диагноза, методы профилактики и лечения.

**Требования к исходному уровню знаний.** Для полного освоения темы занятия необходимо повторить:

- из курса морфологии – особенности закладки, формирования и развития органов зубочелюстной системы;

- из курса профилактики стоматологических заболеваний – периоды формирования прикуса;

- из курса ортодонтии – биометрический и антропометрический методы исследования, винты и пружины для перемещения отдельных зубов и их групп, величину сил и условия, необходимые для перемещения зубов.

**Контрольные вопросы из смежных дисциплин:**

1. Анатомические ориентиры для прохождения срединно-сагиттальной, окклюзионной и туберальной плоскостей.

2. Сила действия и противодействия, их применение в ортодонтии.

**Контрольные вопросы по теме занятия:**

1. Этиология, клиника, диагностика и лечение аномалий числа зубов.

2. Этиология, клиника, диагностика и лечение аномалий положения зубов в сагиттальной плоскости.

3. Этиология, клиника, диагностика и лечение аномалий положения зубов в вертикальной плоскости.

4. Этиология, клиника, диагностика и лечение аномалий положения зубов в горизонтальной плоскости.

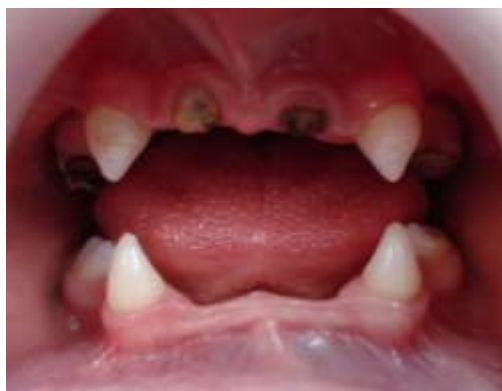**АНОМАЛИИ КОЛИЧЕСТВА ЗУБОВ**



**Аномалии числа зубов.** К аномалиям количества зубов относят уменьшение (гиподонтия, адентия) или увеличение (гипердонтия, сверхкомплектные зубы) их числа по сравнению с нормой.

Причинами уменьшения числа зубов могут быть нарушения закладки зачатков зубов или их гибель в период эмбрионального развития, болезни матери во время беременности, инфекционные болезни, нарушение обмена веществ, авитаминоз, гибель зачатков зубов в результате травмы, остеомиелита, хронических воспалительных процессов в области корней временных зубов, ранняя потеря уже прорезавшихся зубов и др.

**Адентия (гиподонтия)** – врожденное отсутствие отдельных зубов. Выделяют частичную (до 10 зубов), множественную (10 и более зубов) и полную (отсутствуют все зубы) адентию. Гиподонтия приводит к нарушению положения зубов и функциональной перегрузке отдельных из них, недоразвитию альвеолярного отростка, деформации зубных рядов, снижению высоты прикуса, затруднению в приеме пищи, ее размельчении, эстетическим нарушениям (рис. 5). Чаще наблюдается адентия боковых резцов, вторых премоляров и третьих постоянных моляров. При изучении диагностических моделей челюстей, полученных у родителей пациентов с частичной адентией, обнаружено уменьшение ширины коронок постоянных зубов. При адентии может наблюдаться дистрофия костной системы, в первую очередь плечевого пояса и черепа.



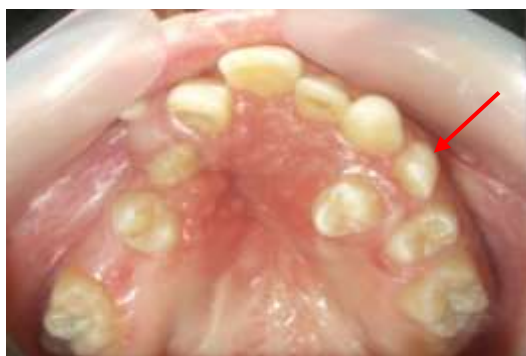**Рис. 5.** Клиническая картина при множественной адентии

Наибольшие нарушения в зубочелюстно-лицевой области наблюдаются при ангидротической эктодермальной дисплазии, для диагностики которой характерно выявление комплекса клинических симптомов: ангидроз, гипотрихоз, множественная адентия, дисплазия лица и черепа, дисморфогенез мягких тканей полости рта.

План лечения при гиподонтии составляют в зависимости от клинической картины и возраста ребенка. Задачи лечения: восстановление функции жевания, профилактика вторичных деформаций и улучшение внешнего вида ребенка.

Большинство детей с гиподонтией нуждаются в протезировании зубного ряда. Ортодонтическое лечение проводят как подготовительный этап перед протезированием.

Этиология *сверхкомплектных зубов* неизвестна. Чаще они располагаются в переднем отделе зубной дуги, реже – в боковых отделах. В постоянном прикусе встречаются чаще, чем во временном. Коронки сверхкомплектных зубов часто имеют аномальную форму. Выявляют сверхкомплектные зубы при клиническом осмотре полости рта и рентгенологическом обследовании челюстных костей (рис. 6).



**Рис. 6. Сверхкомплектный зуб на верхней челюсти слева**

Сверхкомплектные зубы часто являются причиной неправильного положения и задержки прорезывания комплектных зубов. Лечение зависит от

нарушений, вызываемых ими. В большинстве случаев сверхкомплектные зубы удаляют, но иногда, если они не нарушают прикус и не вызывают эстетических нарушений, сохраняют.

### АНОМАЛИИ ПОЛОЖЕНИЯ ЗУБОВ

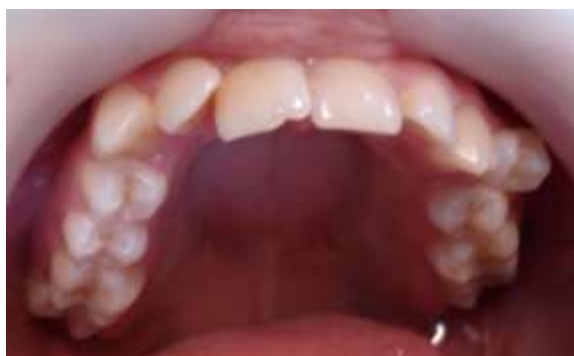Определение *аномального положения отдельных зубов* необходимо проводить в 3 взаимноперпендикулярных плоскостях:

1. В сагиттальном направлении: мезиальное или дистальное положение боковых зубов, вестибулярное или оральное положение передних зубов, транспозиция зубов.

2. В вертикальном направлении: супрапозиция верхних зубов или инфрапозиция нижних зубов, инфрапозиция верхних зубов или супрапозиция нижних зубов; поворот зуба вокруг продольной оси.

3. В трансверзальном направлении: медиальное или латеральное положение передних зубов; вестибулярное или оральное положение боковых зубов.

*Вестибулярное (губно-щечное) положение* характеризуется прорезыванием кнаружи от зубного ряда. В вестибулярном положении могут находиться группа зубов или отдельные зубы и, как правило, это является результатом дефицита места в зубном ряду, наличия сверхкомплектных зубов, неправильного положения зачатков зубов, макродентии, ротового дыхания, неправильного глотания, вредных привычек, несоответствия размеров челюстей (рис. 7).



**Рис. 7. Вестибулярное положение зубов 1.3, 1.2 и 2.4**

При наличии места в зубном ряду лечение заключается в смещении зубов орально. Можно использовать пластинку с окклюзионными накладками и винтом, который вваривается в пластинку в раскрученном виде. Постепенно закручивая винт, смещают боковые зубы орально. Отдельные зубы можно перемещать с помощью пластинки с вестибулярной дугой. Для активации аппарата необходимо активировать дугу и спилить пластмассовый базис у шейки перемещаемого зуба, чтобы обеспечить ему свободный путь.

Вестибулярное положение передних зубов (протрузия) легко поддается лечению при наличии промежутков между зубами. Можно использовать пластинку с вестибулярной ретракционной дугой различных конструкций; вестибулярную пластинку, прилегающую к вестибулярной поверхности передних зубов и альвеолярного отростка, скользящую дугу Энгля, мультибондинг-систему и др.

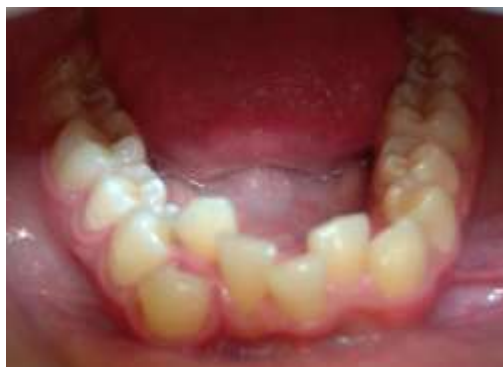В тех случаях, когда протрузия передних зубов сочетается с сужением зубного ряда в боковых участках, исправление аномалий проводится одновременно с расширением зубного ряда. Для этого используют пластинки с винтом на расширение, ретракционной дугой и функционально-направляющими элементами для разобщения прикуса.

Активация дуги производится уменьшением ширины U-образного изгиба. Одновременно с этим спиливают пластмассу в области шеек передних зубов. Винт активируется на  $\frac{1}{4}$  оборота 2 раза в неделю.

Нередко причиной протрузии отдельных зубов служит недостаток места в зубном ряду. В таких случаях лечение начинают с удаления сверхкомплектных зубов или наименее ценных зубов в функциональном и эстетическом отношении (чаще всего это первые премоляры).

Наряду с аппаратурным лечением часто назначают лечебную гимнастику для тренировки круговой мышцы рта, комплекс упражнений для устранения вредных привычек.

*Оральное положение зубов* характеризуется прорезыванием зубов кнутри от зубного ряда (рис. 8). Оральное положение зубов возникает вследствие неправильной закладки зачатков зубов, ранней потери временных зубов, мезиального смещения боковых зубов, вредных привычек, наличия сверхкомплектных зубов, ротового дыхания, неправильного глотания и речеобразования.



**Рис. 8. Ретрузия нижних резцов**

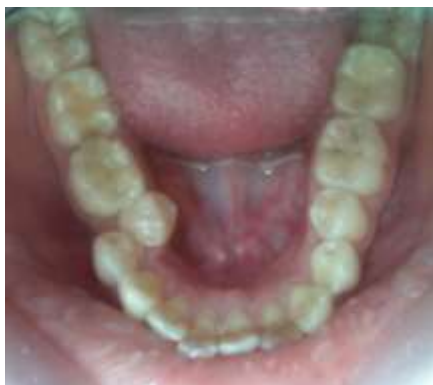В результате орального положения передних зубов (ретрузии) возникает деформация зубной дуги, которая приобретает трапецевидную форму. Ретрузия передних зубов приводит к укорочению переднего отрезка зубной дуги, тесному положению зубов, глубокому прикусу, заболеваниям периодонта.

Место в зубной дуге для боковых зубов создают путем мезиального перемещения впередистоящих зубов, дистального перемещения позади стоящих или удаления отдельных из них. В дальнейшем используют ортодонтические аппараты: съемные (пластинки с протрагирующими пружинами и винтами различных конструкций), несъемные (мультибондинг-систему, аппарат Энгля с дополнительными кольцами или коронками с крючками на перемещаемые зубы). Зуб перемещают с помощью проволочной или резиновой лигатуры, подтягивая его к дуге Энгля.

Для устранения ретрузии передних зубов применяют ортодонтические аппараты, учитывая степень резцового перекрытия. Применяют съемные аппараты с протрагирующими пружинами и винтами, аппарат Энгля, аппарат Брюкля, каппу Шварца, мультибондинг-систему и др. По показаниям прикус разобщают с помощью окклюзионных накладок или накусочной площадки.

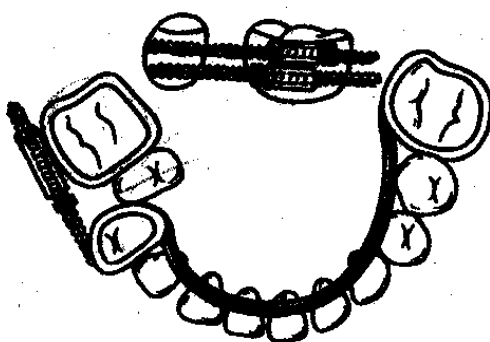
*Мезиальное положение боковых зубов* означает смещение их кпереди, что может быть следствием кариозного разрушения апроксимальных поверхностей коронок зубов, ранней потери временных или постоянных зубов, адентии или анэрубции, вредных привычек, ротового дыхания.

В результате мезиального смещения боковых зубов зубной ряд укорачивается, место в зубной дуге для размещения постоянных клыков и премоляров уменьшается, что является причиной прорезывания зубов вне зубной дуги, их импакции или анэрубции (рис. 9).



**Рис. 9. Мезиальное смещение моляров на нижней челюсти справа, обусловившее язычное положение зуба 4.5**

При мезиальном смещении боковых зубов менее 4 мм целесообразно проводить их дистальное перемещение. Одними из наиболее применяемых аппаратов для дистального перемещения зубов является пластинка с рукообразными пружинами, пластинка с секторальным распилом и винтом на удлинение, лицевая дуга, несъемные аппараты Гашимова-Хмелевского, Гашимова-Герлинга (рис. 10), Distal Jet, Jones Jig, First Class Leon, аппарат Токаревича-Москалёвой, Pendulum-аппарат.



**Рис. 10.** Аппарат Гашимова-Герлинга для дистализации моляров

Если мезиальное смещение боковых зубов составляет более 4 мм, используют комплексный метод лечения: удаление отдельных постоянных зубов и последующее лечение с использованием механически-действующих ортодонтических аппаратов.

*Медиальное положение резцов* возникает вследствие макродентии, наличия сверхкомплектных зубов, сужения зубных дуг, ранней потери отдельных зубов. Наблюдается тесное расположение зубов, их поворот вокруг оси, вытеснение отдельных зубов из зубной дуги.

Лечение проводится путем удаления сверхкомплектных зубов, расширения зубных дуг, латерального перемещения резцов и дистального перемещения боковых зубов.

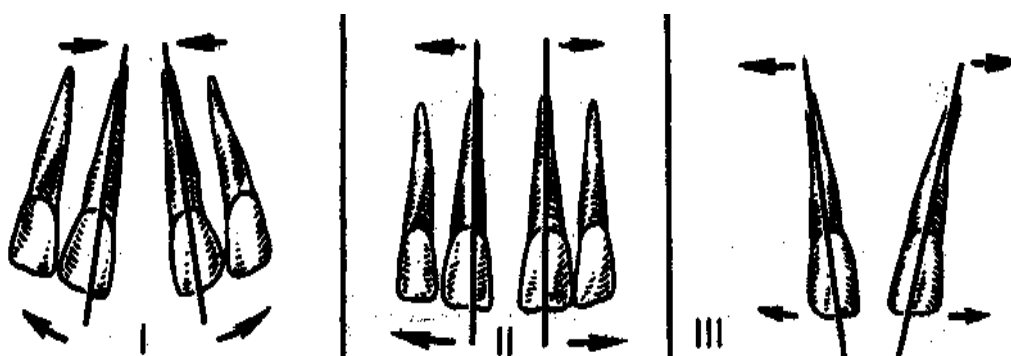
*Латеральное положение передних зубов* – такое положение, когда зуб находится дальше от средней линии, чем в норме. Смещение передних зубов

по отношению к срединно-сагиттальной плоскости проходит в трансверзальном направлении (латеральное отклонение резцов). Латеральное отклонение передних зубов приводит к образованию промежутков между зубами (диастемы и тремы).

*Диастема* возникает во время формирования зубной дуги и часто является семейной особенностью. Она формируется также в результате утолщения уздечки верхней губы, волокна которой вплетаются в межальвеолярную перегородку и вершину межзубного сосочка. Диастемы и тремы наблюдаются при чрезмерном развитии челюстей или при нормально развитых челюстях и микроденитии.

На основании клинического обследования, изучения диагностических моделей челюстей, рентгенограмм области резцов и альвеолярного отростка Ф.Я. Хорошилкина предлагает различать следующие виды диастем (рис. 11):

- 1) латеральное отклонение коронок центральных резцов при правильном расположении вершусек корней;
- 2) корпусное отклонение резцов;
- 3) медиальный наклон коронок центральных резцов и латеральное отклонение корней.



**Рис. 11. Виды диастемы (I-III) в зависимости от расположения центральных резцов по отношению к сагиттальной плоскости**

Лечение диастемы необходимо проводить в период смешанного прикуса перед прорезыванием постоянных клыков. Лечение начинают с



удаления сверхкомплектных зубов, устранения вредных привычек, нормализации функции глотания.

*Диастему 1-го вида* целесообразно устранять съемными или несъемными аппаратами с механически-действующими приспособлениями для медиального наклона резцов: пластинки с рукообразными пружинами, пластинка с вестибулярной дугой и пружинящими отростками (аппарат Шварца). Из несъемных применяют аппарат Коркхауза (металлические кольца для центральных резцов с вертикальными штангами, припаянными ближе к их медиальной поверхности, и резиновой тягой). Сокращение резиновых колец, натянутых между штангами, способствует сближению резцов. Возможно самостоятельное устранение диастемы первого вида.

Для лечения *диастемы 2-го вида* применяют рельсовые конструкции: коронки с горизонтальными трубками на центральные резцы. Трубки распиливают вдоль и вводят дугу, после чего трубки сжимают щипцами для уменьшения их просвета. Резцы сближают с помощью резиновой тяги.

Для лечения *диастемы 3-го вида* применяют мультибондинг-систему.

Пластику уздечки губы проводят после аппаратного устранения диастемы. Если после её устранения боковые резцы устанавливаются вплотную к центральным, рецидива аномалии не наблюдается.

Возможно устранение диастемы протетическим методом (виниры, коронки) при наличии микродентии, аномалии формы и структуры твердых тканей резцов.

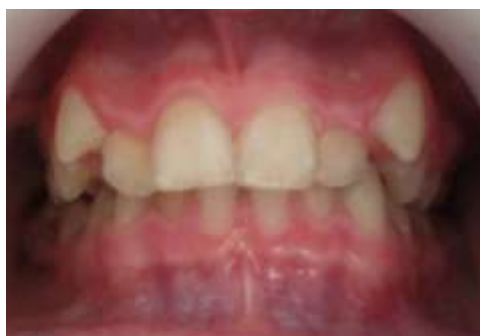Причиной *дистального прорезывания боковых зубов* могут быть сверхкомплектные зубы, крупные коронки временных моляров, дистальное расположение зачатков зубов. Лечение дистального положения боковых зубов заключается в удалении отдельных боковых зубов, сверхкомплектных зубов и задержавшихся временных моляров. Мезиальное перемещение может происходить самостоятельно после устранения причины, вызвавшей аномалию. При наличии фиссурно-бугорковых окклюзионных контактов возможно применение съемных (пластинка с рукообразными пружинами и

накусочной площадкой, пластинка с секторальным распилом и предварительно раскрученным винтом) и несъемных (Mesial Jet, дуга Энгля, мультибондинг-система) аппаратов.

*Инфрапозиция зубов на верхней челюсти* – это такое расположение зубов, при котором режущие края или жевательные поверхности зубов пересекают окклюзионную плоскость и находятся под ней. Такое смещение зубов образуется при отсутствии зубов-антагонистов.

*Инфрапозиция зубов на нижней челюсти* характеризуется расположением зубов ниже окклюзионной плоскости. Это нередко результат недостатка места в зубном ряду.

*Супрапозиция на верхней челюсти* представляет такую аномалию, когда верхний зуб не доходит до окклюзионной плоскости (рис. 12). Это нередко результат недостатка места в зубном ряду, а также парафункции языка или вредных привычек.



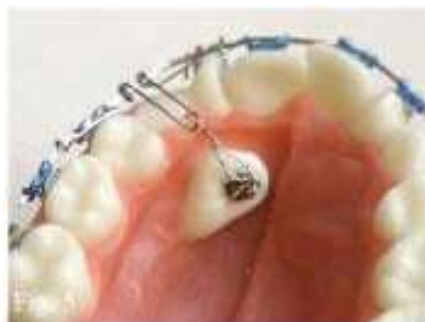**Рис. 12. Супраокклюзия верхних клыков**

*Супрапозиция на нижней челюсти* представляет собой такую аномалию, когда зуб пересекает окклюзионную плоскость и располагается над ней.

Чаще всего в супрапозиции на верхней челюсти оказываются клыки, первые премоляры, реже – резцы. Супрапозиция зубов на верхней челюсти возникает в результате недостатка места при сужении зубного ряда. Супраокклюзия нижних зубов встречается при глубоком прикусе из-за

чрезмерного развития альвеолярного отростка в переднем участке. Причиной такого положения зубов могут быть вредные привычки, сверхкомплектные зубы, воспалительные процессы, новообразования, нарушение формирования зуба.

Большинство конструкций ортодонтических аппаратов для вертикального перемещения зубов предназначено для вытяжения импактных и ретенированных зубов. После создания места в зубном ряду на зубе, подлежащем перемещению, укрепляют кольцо с крючком, кнопкой или другим приспособлением и добиваются вытяжения зуба с помощью съемного пластиночного аппарата с пружиной или несъемных аппаратов. В сочетании с мультибондинг-системой применяют пружины Kilroy I (рис. 13) и Kilroy II для вытяжения небно и вестибулярно расположенных ретенированных зубов.



**Рис.13. Пружина Kilroy I для экструзии расположенного небно ретенированного зуба 1.3**

Для получения активной силы пружины Kilroy используется опора на соседние с ретенированным зубы. Для противодействия нежелательным силам на опорные зубы фиксируют полноразмерные прямоугольные дуги, которые подвязывают к брекетам с помощью металлических лигатур. Для интрузии зуба применяют аппараты, усиливающие давление в вертикальном направлении: пластинка с пружинами, пластинка для противоположной челюсти с накусочной площадкой или окклюзионными накладками.

*Тортоположение* – поворот зуба вокруг его продольной оси (чаще резцов и клыков), который возникает в результате макродентии, сужения

зубных дуг и недостатка места в зубном ряду для отдельных зубов, смещения рядом расположенных зубов при преждевременном удалении временных зубов, неправильного положения зачатка зуба, наличии сверхкомплектных или ретенированных зубов, вредных привычек и др.

После создания места в зубной дуге для повернутого по оси зуба его устанавливают в правильное положение посредством съемных или несъемных аппаратов, применяя противодействующие силы. В съемных аппаратах чаще используют вестибулярную дугу и оральную протрагирующую пружину. Из несъемных аппаратов применяют аппарат Энгля в сочетании с кольцом на перемещаемый зуб, резиновой или лигатурной тягой, мультибондинг-систему.

Поворот по оси боковых зубов возникает при микродензии, удалении отдельных зубов, профиците места в зубной дуге. При тортоположении боковые зубы занимают больше места в зубной дуге. Для создания идеальной окклюзии необходимо диагностировать осевое положение первых верхних постоянных моляров по методике R.M. Ricketts (1989) или Р.А. Мосейко (2004), при необходимости – проводить их деротацию с помощью дуги Гожгориана, Quadhelix, лицевой дуги.

*Транспозиция* – неправильное положение зубов, при котором зубы взаимно меняются местами. Причиной такой аномалии является неправильная закладка зачатков зубов.

Выбор способа лечения – хирургического (удаление отдельных зубов) или ортодонтического – зависит от степени их смещения и наклона корней. Ортопедическое лечение заключается в изменении формы коронок зубов путем протезирования.

## **САМОКОНТРОЛЬ УСВОЕНИЯ ТЕМЫ**

### **Задание для самостоятельной работы студентов**

Провести диагностику ЗЧА у двух разных пациентов (или по диагностическим моделям челюстей) с аномалиями количества или положения зубов и составить план лечения.

### **Тесты**

**1. К аппаратам, применяемым для дистального перемещения первых постоянных моляров относят:**

- а) пластинку с секторальным распилом и винтом на удлинение;
- б) аппарат Гашимова-Герлинга;
- в) капу Бынина;
- г) аппарат Гашимова-Хмелевского;
- д) аппарат Айнсворта.

**2. К аномалиям положения отдельных зубов в сагиттальной плоскости относят:**

- а) поворот зуба вокруг его продольной оси;
- б) мезиальное или дистальное положение боковых зубов;
- в) медиальное или латеральное положение передних зубов;
- г) вестибулярное или оральное положение передних зубов;
- д) вестибулярное или оральное положение боковых зубов.

**3. К этиологическим факторам адентии относят:**

- а) вредные привычки;
- б) заболевание матери во время беременности;
- в) наследственность;
- г) перенесенные ребенком заболевания;
- д) системные заболевания.

**4. Лечение диастемы целесообразно проводить:**

- а) в период смешанного прикуса;
- б) в период временного прикуса;
- в) перед прорезыванием клыков;
- г) после прорезывания клыков;
- д) перед пластикой уздечки верхней губы;

## Ответы

1 – б, г; 2 – б, г; 3 – б, в, г, д; 4 – а, в, д.

**АНОМАЛИИ ЗУБНЫХ РЯДОВ.  
ЭТИОЛОГИЯ, КЛИНИКА, ДИАГНОСТИКА, МЕТОДЫ  
ЛЕЧЕНИЯ. ОШИБКИ И ОСЛОЖНЕНИЯ.**

(ПРАКТИЧЕСКОЕ ЗАНЯТИЕ № 3)

**МОТИВАЦИОННАЯ ХАРАКТЕРИСТИКА ТЕМЫ**

Аномалии зубных рядов сочетаются с патологией прикуса, нарушением положения отдельных зубов, функциональными нарушениями со стороны зубочелюстной системы. Коррекция аномалий зубных рядов должна проводиться с учетом указанной взаимосвязи и в зависимости от периода формирования прикуса.

**Общее время занятия:** 7 академических часов.

Частота распространенности аномалий зубных рядов; связь аномалий зубных рядов с другими видами аномалий челюстно-лицевой области.

**Цель и задачи занятия.** Изучить причины развития аномалий зубных рядов, виды аномалий зубных рядов, клиническую картину, принципы постановки диагноза, методы профилактики и лечения. Научить студентов диагностировать и проводить лечение аномалий зубных рядов, применяя современные методы лечения больного.

**Требования к исходному уровню знаний:** для полного усвоения темы необходимы знания по гистологии: эмбриональное развитие зубочелюстной системы; ортодонтии: сроки и порядок прорезывания временных и постоянных зубов; антропометрические методы исследования в ортодонтии.

**Контрольные вопросы из смежных дисциплин:**

1. назовите сроки и порядок прорезывания временных зубов.
2. назовите сроки и порядок прорезывания постоянных зубов.

**Контрольные вопросы по теме занятия:**

1. Аномалии зубных рядов в сагиттальной плоскости. Этиология, диагностика и лечение.

2. Аномалии зубных рядов в вертикальной плоскости. Этиология, диагностика и лечение.

3. Аномалии зубных рядов в горизонтальной плоскости. Этиология, диагностика и лечение.

### **АНОМАЛИИ ЗУБНЫХ РЯДОВ**

По отношению к трем взаимно перпендикулярным плоскостям различают следующие аномалии зубных дуг:

1) в сагиттальной плоскости:

а) удлинение зубных дуг;

б) укорочение зубных дуг;

2) в вертикальной плоскости:

а) зубоальвеолярное укорочение в отдельных сегментах зубных дуг;

б) зубоальвеолярное удлинение в отдельных сегментах зубных дуг;

3) в горизонтальной плоскости:

а) сужение зубных дуг;

б) расширение зубных дуг.

**Аномалии зубных дуг в сагиттальном направлении.** Удлинение зубных дуг определяют по их общей длине (метод Nance) и длине переднего отрезка зубной дуги (метод Korkhaus). Причинами этой аномалии являются нарушение носового дыхания (ротовое или смешанное дыхание), нарушение глотания, неправильная артикуляция языка, вредные привычки (сосание пальца, карандаша и др.), макродентия, сверхкомплектные зубы (расположенные в зубной дуге), протрузия резцов, дистальное прорезывание боковых зубов.

Передние зубы выступают из-под губы, между ними нередко имеются тремы или зубы расположены тесно, губа находится в области сагиттальной щели между резцами. Нарушения обычно сочетаются с аномалиями прикуса в сагиттальной, вертикальной и горизонтальной плоскостях.



В младшем возрасте в период временного прикуса устранение вредных привычек, нормализация функций зубочелюстной системы способствует саморегуляции нарушений. По показаниям могут применяться вестибулярные пластинки (рис. 14).



**Рис. 14. Стандартная вестибулярная пластинка Шонхера**

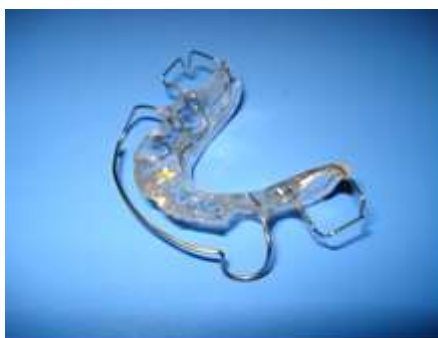В период смешанного и постоянного прикуса, кроме перечисленных мероприятий, применяют ортодонтические аппараты различных конструкций; по показаниям удаляют отдельные зубы. Укорочения зубного ряда достигают с помощью механически-действующих ортодонтических аппаратов, при необходимости сочетая их действие с межчелюстной и внеротовой тягой. В случаях тесного положения зубов предварительно создают место в зубной дуге для зубов, подлежащих перемещению.

С 6 до 10 лет положительные результаты дают преортодонтические трейнеры (рис. 15).



**Рис. 15. Преортодонтический трейнер**

В случае удлинения переднего отрезка зубного ряда вследствие протрузии резцов и наличия диастемы и трем используется пластинка с кламмерами Адамса на моляры и вестибулярной дугой с двумя полукруглыми изгибами (рис. 16). Оральное перемещение резцов достигается при одновременной активации вестибулярной дуги и выпиливании пластмассы базиса аппарата в переднем отделе.

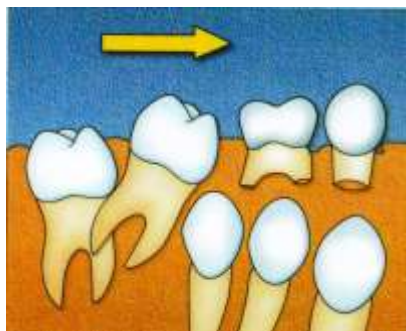


**Рис. 16. Пластинка с кламмерами Адамса и вестибулярной дугой с полукруглыми изгибами**

Укорочения зубной дуги достигают и путем мезиального перемещения боковых зубов после удаления отдельных премоляров (чаще первых). В этом случае положительных результатов достигают с помощью несъемных механически-действующих аппаратов, таких как дуга Энгля и мультибондинг система.

Укорочение зубных дуг определяют по их общей длине (метод Nance) и длине переднего отрезка зубной дуги (метод Korkhaus). Укорочение зубного ряда может быть следствием аномалий формы, величины (микродентия), числа (адентия) и расположения зубов (ретрузия резцов, мезиальное смещение боковых зубов), недоразвития челюсти, вредных привычек сосания или прикусывания губы, языка или каких-либо предметов.

Укорочение зубного ряда вследствие мезиального смещения премоляров и моляров нередко обусловлено не одной, а несколькими причинами - кариозным разрушением проксимальных поверхностей коронок зубов, ранней потерей временных или постоянных зубов, адентией, ретенцией зубов, неправильным расположением зачатков постоянных зубов или их прорезыванием вне зубной дуги (рис.17).

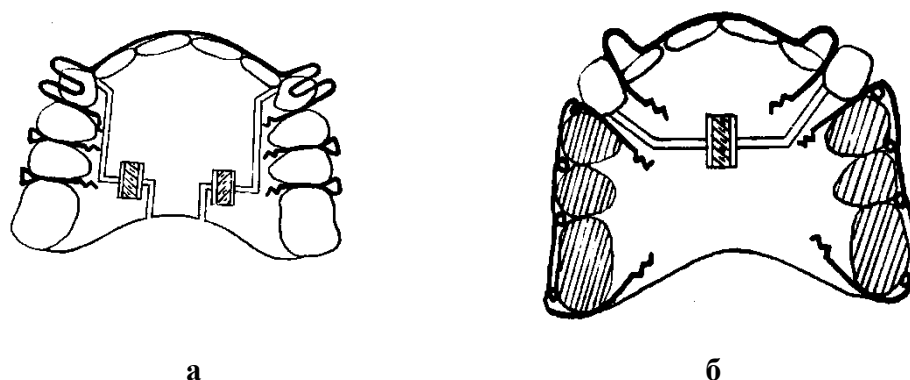


**Рис. 17. Мезиальное смещение 1-го постоянного моляра при ранней потере 2-го временного моляра**

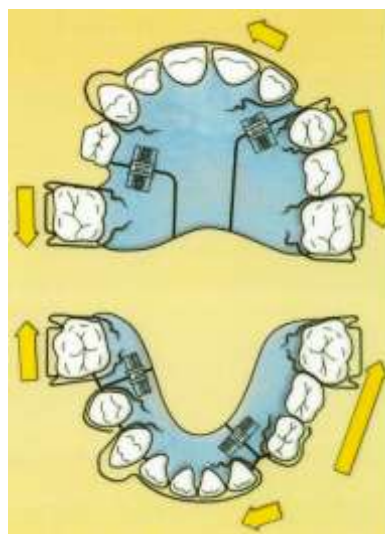
Нередко наблюдается тесное положение зубов, сочетающееся с наклоном в вестибулярном или оральном направлении, ретенция некоторых зубов (чаще клыков). Нарушение может быть односторонним или двусторонним. Отмечается западение губы, а при глубоком прикусе – укорочение нижней части лица. Укорочение нижнего зубного ряда нередко наблюдается при дистальном прикусе; укорочение верхнего зубного ряда – при мезиальном.

С целью удлинения зубной дуги применяются ортодонтические аппараты: пластинки с винтами, пружинами, лингвальными дугами и другими приспособлениями, а также секторальными распилами (рис. 18). При активации винта в пластинке с секторальным распилом для удлинения происходит вестибулярное отклонение резцов и дистальное перемещение боковых зубов (рис. 19). Винт располагают параллельно окклюзионной плоскости, его длинную ось устанавливают в направлении перемещения

зубов. Распил производят на уровне середины коронок клыков. При проведении распилов, необходимо обеспечить условия для перемещения подвижного сектора и предупреждения его заклинивания при активации винта.



**Рис. 18.** Пластинки с винтами и секторальными распилами для удлинения верхнего зубного ряда

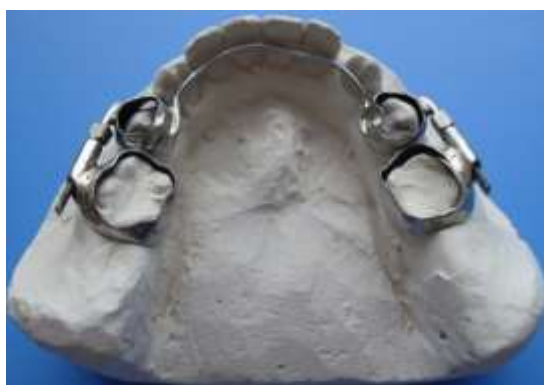

**Рис. 19.** Направление перемещения зубов при активации винтов в пластинках с секторальными распилами

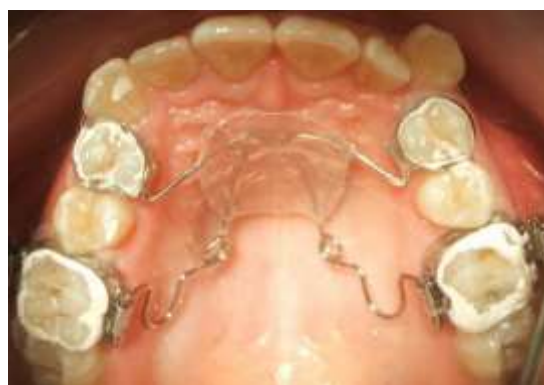При обратном резцовом перекрытии передние зубы разобщают с помощью окклюзионных накладок. Секторальный распил в боковом участке базиса аппарата позволяет удлинить зубной ряд за счет дистализации премоляров и моляров. Перемещение боковых зубов в дистальном

направлении, т.е. в сторону более широкой части зубной дуги, способствует не только удлинению, но и расширению зубного ряда.

Для дистального перемещения премоляров и моляров применяются как съемные, так и несъемные ортодонтические аппараты: аппарат Герлинга-Гашимова (рис. 20, *а*), аппарат Pendulum (рис. 20, *б*), аппарат Энгля, мультибондинг система. При этом важно правильно выбрать конструкцию ортодонтического аппарата с учетом биомеханических принципов активного и реактивного силового воздействия.



*а*




*б*

**Рис. 20. Аппараты для дистализации боковых зубов:**

***а* – аппарат Гашимова-Герлинга, *б* – аппарат Pendulum**

Удлинения зубных рядов достигают также путем применения функционально-действующих аппаратов (активатор Андресена-Хойпля, регулятор функций Френкеля и др.) (рис. 21), стимулирующих рост челюсти в сагиттальном направлении. К этим аппаратам присоединяют винты, пружины и другие приспособления для воздействия на отдельные зубы или группы зубов.



а

б

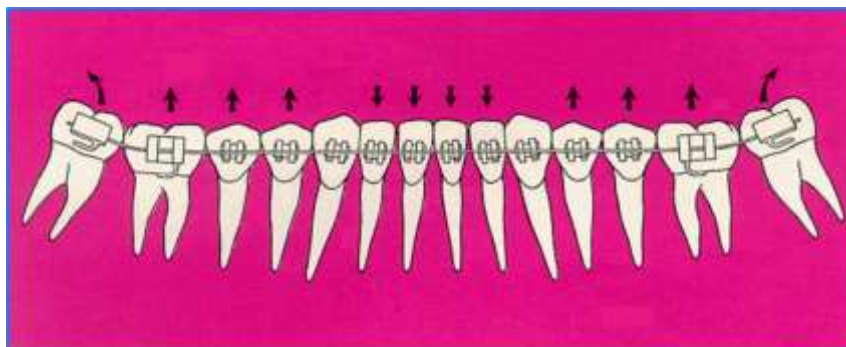
**Рис. 21. Функционально-действующие аппараты:**

***а* – активатор Андресена-Хойпля, *б* – регулятор функций Френкеля**

**Аномалии зубных дуг в вертикальном направлении.**

Зубоальвеолярное укорочение или зубоальвеолярное удлинение наблюдается в отдельных сегментах зубных дуг. Такие нарушения сочетаются с вертикальными аномалиями прикуса – открытым и глубоким. Следует подчеркнуть, что в различных сегментах одного зубного ряда могут сочетаться различные виды нарушений. Например, при открытом прикусе в переднем участке зубных дуг, обусловленном зубоальвеолярным укорочением, может наблюдаться зубоальвеолярное удлинение в боковых участках верхней зубной дуги, а при глубоком прикусе – наоборот (рис. 22).

Важная роль в этиологии аномалий зубных дуг в вертикальном направлении принадлежит генетической предрасположенности. Частая причина зубоальвеолярного удлинения в переднем сегменте зубного ряда – кариозное или некариозное поражение твердых тканей боковых зубов, в том числе неравномерная их стираемость, ранняя потеря молочных моляров, первых постоянных моляров или других боковых зубов, нарушение функций зубочелюстной системы. Вредные привычки сосания или прикусывания пальцев, различных предметов вызывают наклон передних зубов, нарушение их контактов с противостоящими зубами, что приводит к снижению высоты прикуса, установлению первых постоянных моляров на неправильном окклюзионном уровне и недоразвитию альвеолярных отростков в боковых участках.



**Рис. 22. Зубоальвеолярное удлинение в переднем участке и укорочение в боковом (схема устранения нарушений)**

Нарушение контактов между передними зубами обуславливает зубоальвеолярное удлинение в этой области. К нарушению роста альвеолярных отростков по вертикали приводят протрузия или ретрузия передних зубов на одной или обеих челюстях, смещение нижней челюсти, неравномерное развитие базисов челюстей, укорочение ветвей нижней челюсти, уменьшение ее углов.

Функциональные нарушения при зубоальвеолярном удлинении выражаются в снижении жевательной эффективности, перегрузке периодонта передних зубов и, нередко, травмировании слизистой оболочки, что способствует возникновению и развитию заболеваний периодонта, стиранию режущих краев резцов и бугров других зубов. Ротовое дыхание, неправильное глотание и нарушение речи способствует сужению зубных дуг, изменению расположения передних зубов и углублению резцового перекрытия.

Диагноз ставят на основании клинического исследования, изучения диагностических моделей челюстей, метрического изучения фотографий лица в фас и профиль, а также боковых телерентгенограмм головы, оценки данных ортопантомографического исследования челюстей.

Лечение зубоальвеолярного удлинения в переднем отделе зубной дуги наиболее эффективно в период прорезывания первых и вторых постоянных моляров, смены временных резцов постоянными (периоды физиологического повышения прикуса). Основные задачи лечения - устранение причин, препятствующих зубоальвеолярному удлинению в области боковых зубов, и их разобщение; создание препятствия для зубоальвеолярного удлинения в области передних зубов; исправление формы зубных дуг, положения отдельных зубов и их групп; нормализация положения нижней челюсти и роста челюстей.

Имеющиеся нарушения устраняют различными способами и методами с учетом вызвавших их причин, периода формирования прикуса, его соответствия возрасту и полу пациента.

В период временного прикуса рекомендуется приучать детей к жеванию твердой пищи, что стимулирует нормальное развитие челюстей, альвеолярных отростков и зубных рядов. В случае кариозного разрушения коронок временных моляров они подлежат восстановлению, что достигается с помощью пломб, вкладок, восстановительных коронок. При наличии вредных привычек – сосания пальцев, губ, различных предметов, втягивания щек в полость рта и прикусывания боковыми зубами – важно отучить от них детей в раннем возрасте; для этой цели применяют вестибулярные пластинки.

В случае неправильного прикрепления уздечки языка проводят пластическую операцию. Преждевременно потерянные временные моляры подлежат замещению съемными протезами с целью предупредить возникновение глубокого резцового перекрытия.

С 5,5 до 9 лет следует начинать активное ортодонтическое лечение. Разобщение боковых зубов в этом возрастном периоде при прорезывании первых постоянных моляров способствует зубоальвеолярному удлинению в боковом отделе, в связи с чем глубина резцового перекрытия уменьшается. С этой целью используют пластинку с накусочной площадкой на верхней челюсти.

В возрасте от 9 до 12 лет стремятся использовать физиологическое повышение прикуса при установлении в окклюзию премоляров, клыков, вторых постоянных моляров. Применяют те же ортодонтические аппараты, что и в предыдущем возрастном периоде, а также используют некоторые несъемные ортодонтические аппараты.

Зубоальвеолярное укорочение может наблюдаться в области резцов, клыков и резцов, реже имеет большую протяженность, когда не



контактируют резцы, клыки, премоляры, иногда отдельные моляры. В таком случае смыкаются лишь последние зубы.

Наиболее частой причиной развития зубоальвеолярного укорочения является наличие у детей вредных привычек (сосание пальцев, языка, губ, щек, карандашей и различных предметов, сон с запрокинутой головой, прокладывание языка в дефект зубных рядов после ранней потери временных или постоянных зубов). Промежуток между зубами у таких больных обычно соответствует форме предмета, который сосет ребенок.

Нарушения речи (неправильная артикуляция языка) способствует недопрорезыванию зубов и образованию открытого прикуса в переднем участке зубных дуг. Укороченная уздечка языка затрудняет его движение, что приводит к неправильному положению его кончика. Данные этиологические факторы вызывают и значительные функциональные нарушения: затрудняется откусывание пищи, жевание, глотание, произношение зубных и шипящих звуков речи (больные шепелявят); изменяется дыхание на ротовое, что вызывает сухость слизистой оболочки верхних дыхательных путей, восприимчивость к инфекционным болезням и предрасположенность к заболеваниям периодонта.

Основные задачи лечения зубоальвеолярного укорочения – устранение вредных привычек, нормализация положения языка в покое и во время функции, достижение носового дыхания, смыкания губ, правильного глотания и произношения звуков речи. Для выполнения этих задач по показаниям проводят пластику укороченной уздечки языка, лечебную миогимнастику. Чтобы отучить детей от вредной привычки сосания языка и для нормализации функции глотания применяют функционально-действующие аппараты, такие как вестибулооральная пластинка Крауса (рис. 23), преортодонтические трейнеры.



**Рис. 23. Вестибуло-оральная пластинка Крауса**

При лечении подростков и взрослых наряду с механически-действующими одночелюстными пластинками с упором для языка, пружинами, дугами для зубоальвеолярного удлинения нередко используют несъемные аппараты (дуга Энгля, мультибондинг система с применением реверсионных дуг).

**Аномалии зубных дуг в трансверзальном направлении.** *Сужение зубных рядов* может быть обусловлено генетически и носить наследственный характер. Сужение зубных дуг характеризуется изменением их формы, обусловленным уменьшением расстояния между срединной плоскостью и латерально расположенными от нее зубами. Аномалию формы верхнего зубного ряда определяют по отношению к срединному небному шву, нижнего – по отношению к срединной плоскости лица и челюсти.

Основные факторы сужения зубных рядов и их апикальных базисов следующие: затрудненное носовое или ротовое дыхание (при таком нарушении язык занимает неправильное положение в полости рта и не оказывает достаточного давления на альвеолярный отросток и зубы верхнего зубного ряда, что приводит к его сужению); вредные привычки, например, сосание пальцев или предметов усиливает давление щек на зубные ряды в результате приоткрывания рта; нарушение функций глотания, речи, парафункции мимических и жевательных мышц, мышц языка приводят к развитию и закреплению неправильного нервно-мышечного стереотипа. Вследствие напряжения мимических мышц, давления их сухожилий в области углов рта на зубные ряды, происходит деформация последних,

наиболее выраженная в области клыков и премоляров. Сужение зубных рядов и недостаток места для передних зубов можно объяснить слабым давлением на зубы малоподвижного языка при его укороченной уздечке и превалирующим действием мышц губ и щек. Вялое жевание и пережевывание пищи на одной стороне приводят к нарушению нормального развития и роста челюстей. Сужение зубных дуг в свою очередь затрудняет боковые движения нижней челюсти.

Раннее кариозное разрушение зубов (особенно временных моляров) и их потеря способствует перемещению боковых зубов в мезиальном направлении, т.е. в сторону более узкой части зубной дуги, что обуславливает ее сужение.

Сужение зубных рядов может наблюдаться при нейтральном, дистальном или мезиальном соотношении боковых зубов, а также при вертикальных аномалиях прикуса. Различают зубоальвеолярную и гнатическую формы сужения зубных рядов. При гнатической форме сужения верхнего зубного ряда часто определяется искривление сошника.

Выделяют сужение зубной, альвеолярной или базальной дуг или сочетанные формы. Выделяют следующие неправильные формы суженных зубных рядов:

- 1) седловидная, когда сужение наиболее выражено в области моляров;
- 2) V-образная, когда зубной ряд сужен в боковых участках, а передний участок выступает в виде острого угла;
- 3) трапециевидная, когда сужен и уплощен передний участок зубного ряда;
- 4) общесуженная, когда все зубы (передние и боковые) располагаются ближе к срединной плоскости, чем в норме.

Сужение может быть односторонним или двусторонним, симметричным или асимметричным, на одной или обеих челюстях, без нарушения смыкания зубных рядов или с нарушением. Различают сужение зубной дуги: 1) с протрузией передних зубов без трем между ними, 2) с

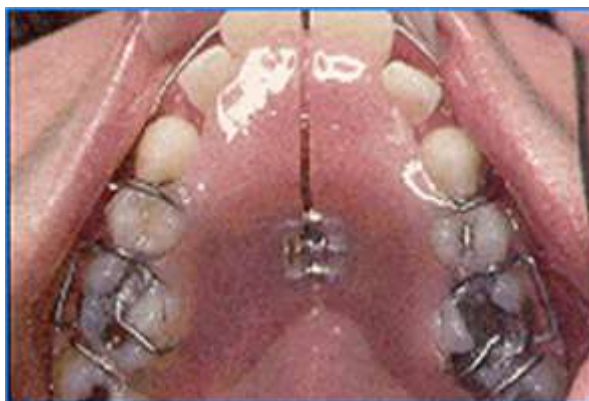протрузией передних зубов и тесным их положением, 3) с протрузией передних зубов и тремами между ними. Чаще наблюдают тесное положение передних зубов, повороты отдельных зубов по оси, наклон одного или нескольких зубов в вестибулярном или оральном направлении, ретенцию отдельных зубов.

Диагноз устанавливают на основании клинического и рентгенологического обследований, а также изучения и измерения диагностических моделей челюстей.

Уточняют ширину зубной дуги в области премоляров и моляров (по Pont, Linder и Harth), и ширину апикального базиса (по Н.Г.Снагиной, Howes). Сравнение полученных данных с индивидуальной нормой позволяет определить выраженность сужения и избрать метод лечения. При этом учитывают: 1) соотношение боковых зубов (нейтральное, дистальное, мезиальное); 2) сужение дуги (зубной, альвеолярной, базальной); 3) положение боковых зубов, т.е. является ли тесное положение передних зубов следствием недоразвития базиса челюстей или других причин; 4) можно ли устранить аномалию ортодонтическим путем или требуется применение вспомогательных методов лечения, в том числе хирургических.

Лечение заключается в расширении зубных дуг и их апикального базиса, установлении зубов в правильное положение, а также в определении ортодонтических показаний к удалению отдельных зубов или к другим хирургическим манипуляциям (компактостеотомия, декортикация, пластика укороченной уздечки языка и др.)

Расширения зубной дуги достигают с помощью съемных или несъемных ортодонтических аппаратов. Для расширения зубной дуги съемными ортодонтическими аппаратами применяют винты или пружины. Чаще применяют пластинку с винтом и сагиттальным распилом для равномерного расширения зубного ряда (рис. 24). Используют различные конструкции винтов: скелетированные (больших и малых размеров), винты с замкнутым корпусом, с амортизационными пружинами.



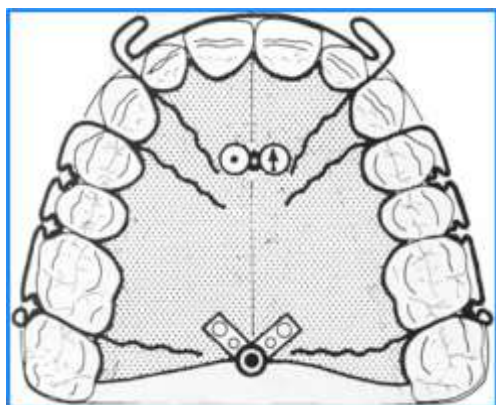
**Рис. 24. Пластика со скелетированным винтом и распилом для равномерного расширения верхнего зубного ряда**

Наибольшее сужение верхнего зубного ряда наблюдается обычно в области премоляров, поэтому винт при сагиттальном распиле пластики устанавливают в этой области. Расстояние между моделью и винтом должно быть 0,5-0,7 мм. Распил базиса аппарата на верхнюю челюсть делают по линии срединного небного шва. При распиле пластики ориентируются на положение центральных резцов, на основание уздечки языка и место прикрепления уздечек губ. Пластику с вестибулярной дугой и расширяющим винтом применяют для одновременного расширения и укорочения зубного ряда.

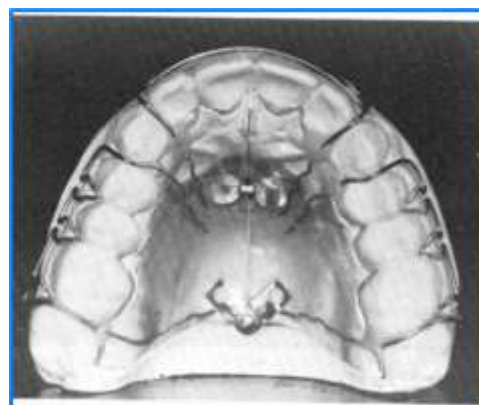Асимметричного расширения верхнего зубного ряда достигают с помощью пластинок с винтом и секторальных распилов. В области боковых зубов, подлежащих вестибулярному перемещению, разобщают прикус с помощью окклюзионных накладок. С целью неравномерного расширения верхнего зубного ряда, большего в переднем участке и меньшего в боковых, применяют специальные винты (рис. 25). При их расширении обе половины базиса аппарата расходятся веерообразно, что достигается с помощью винта с ограничительным шарниром, находящимся в дистальном участке пластики на верхнюю челюсть.

Пластики применяют в периодах временного, смешанного и постоянного прикуса. Кроме одночелюстных ортодонтических аппаратов, для расширения зубных рядов применяют функционально-действующие

моноблоковые и каркасные аппараты (бионатор Янсон, регулятор Функций Френкеля и др.), а также вестибулярные пластинки.



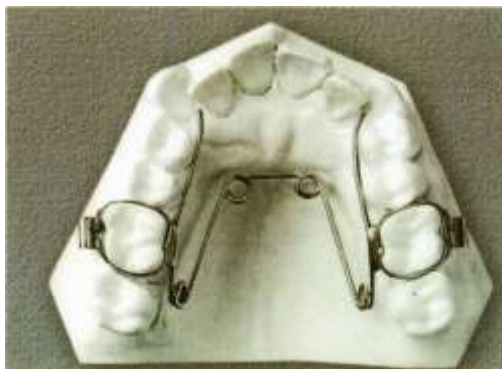а



б

**Рис. 25. Пластика для неравномерного расширения верхнего зубного ряда:  
а – схема аппарата; б – аппарат на гипсовой модели верхней челюсти**

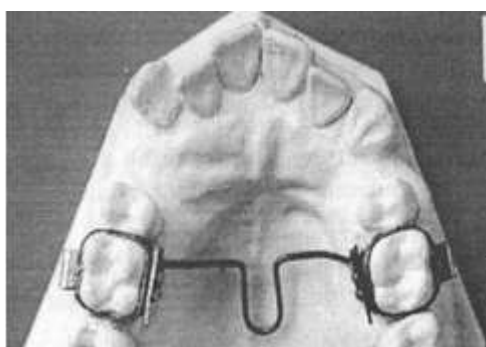Из группы несъемных механически-действующих аппаратов для расширения зубных рядов используются небные пружины – Quad Helix и Vi-Helix (рис. 26 а, б), пружина Гожгориана (рис. 26 в), аппарат Дерихсвайлера (рис. 27).



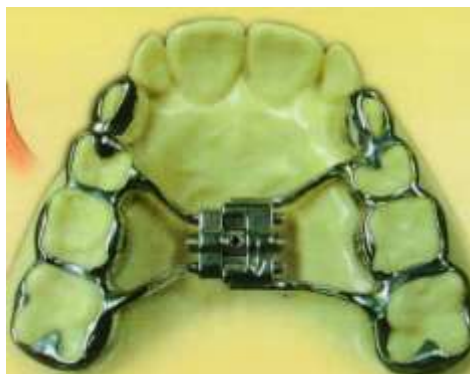
а



б



**Рис. 26.** Пружины для расширения зубных рядов: а – Quad Helix; б – Vi-Helix;  
в – Гожгориана



**Рис. 27.** Аппарат Дерихсвайлера

Длительность лечения зависит от периода формирования прикуса, степени выраженности сужения и его вида (зубоальвеолярная или гнатическая форма, одностороннее или двустороннее сужение, наличие обратного перекрытия боковых зубов).

Ретенция достигнутых результатов обеспечивается в основном с помощью пластиночных одночелюстных аппаратов с кламмерами и другими приспособлениями для их фиксации.

**Расширение зубных дуг** характеризуется увеличением расстояния между срединной плоскостью и латерально расположенными от нее зубами. Основные этиологические факторы расширения зубных рядов и их апикального базиса следующие: при зубоальвеолярных формах патологии - вредные привычки, парафункции, неправильная закладка зачатков зубов, задержка смены временных зубов; при гнатических формах – макрогнатия наследственная или приобретенная, опухоли (например, тератома), смещение нижней челюсти в сторону, аномалийное положение нижних боковых зубов.

Расширение зубной дуги встречается значительно реже, чем сужение; сочетается с аномалиями прикуса в сагиттальной, вертикальной и горизонтальной плоскостях.

Расширение зубной дуги может быть односторонним, двусторонним, симметричным, асимметричным, на одной челюсти, на обеих челюстях, без нарушения смыкания зубных рядов или с нарушением.

Лечение ортодонтическое или в сочетании с хирургическим. Для исправления формы зубной дуги чаще применяют съемные и несъемные механически-действующие аппараты (пластинки с винтами, дуга Энгля, мультибондинг система)

В случае применения функционально-действующих аппаратов, например регулятора функций Френкеля, на стороне расширения боковой щит должен прилегать к зубам и альвеолярному отростку.

## **САМОКОНТРОЛЬ УСВОЕНИЯ ТЕМЫ**

### **ЗАДАНИЕ ДЛЯ САМОСТОЯТЕЛЬНОЙ РАБОТЫ**

Повторите антропометрические методы исследования и изучите диагностические модели, определив:

1. Длину зубных рядов по методу Нансе;
2. Ширину зубных рядов в области премоляров и моляров по методу Пона.
3. Длину переднего отрезка зубных дуг по методу Коркхауза.
4. Соотношение сегментов зубных дуг по методу Герлаха.
5. Длину и ширину апикального базиса по методу Н.Г.Снагиной.

## **ТЕСТЫ**

- 1. Назовите аномалии зубных дуг в сагиттальном направлении:**
  - а) укорочение или удлинение зубных дуг,
  - б) зубоальвеолярное укорочение зубных дуг,
  - в) сужение зубных дуг.
- 2. Для исправления формы зубных рядов в период постоянного прикуса используются:**



- а) функционально-действующие аппараты,
- б) функционально-направляющие аппараты,
- в) механически-действующие аппараты.

**3. Для равномерного расширения нижнего зубного ряда используют скелетированные винты:**

- а) с одним направляющим штифтом,
- б) с двумя направляющими штифтами,
- в) с четырехгранными направляющими штифтами.

Ответы: 1– в; 2– в; 3 – а.

**ДИСТАЛЬНЫЙ ПРИКУС АНОМАЛИИ РАЗВИТИЯ И  
ДЕФОРМАЦИИ ЗУБОВ, ЗУБНЫХ РЯДОВ, ЧЕЛЮСТНЫХ КОСТЕЙ И  
ЗАБОЛЕВАНИЯ ВИСОЧНО-НИЖНЕЧЕЛЮСТНОГО СУСТАВА,  
ПРИВОДЯЩИЕ К ФОРМИРОВАНИЮ ДИСТАЛЬНОГО ПРИКУСА.  
КЛИНИКА. ДИАГНОСТИКА. ЛЕЧЕНИЕ. ПРОГНОЗ. ИСХОДЫ.  
ОШИБКИ И ОСЛОЖНЕНИЯ  
(Практическое занятие № 4)**

**Мотивационная характеристика темы**

Дистальный прикус относится к сагиттальным аномалиям прикуса и характеризуется большим разнообразием клинических форм и проявлений. Клиническим симптомом дистального прикуса является прогнатическое соотношение между зубными рядами. Знание этиологических фактов, клиники и патогенеза дистального прикуса – залог успешного диагностирования и коррекции дистального прикуса.

**Общее время занятия:** 7 академических часов.

Распространенность зубочелюстных аномалий в Республике Беларусь составляет от 11,4 до 71,7%. Частота встречаемости дистального прикуса превалирует над остальными аномалиями зубочелюстной системы и составляет порядка 40-45%. Знание основ диагностики, принципов профилактики и лечения данной патологии – одно из основных требований к квалифицированному врачу - стоматологу.

**Цель и задачи занятия.** Студенты должны изучить основы диагностики и принципы лечения дистальной окклюзии с учетом периода формирования прикуса и степени выраженности данной патологии. Уметь диагностировать дистальный прикус, определять его разновидности, планировать лечебные мероприятия по устранению дистального прикуса.

**Требования к исходному уровню знаний.** Для успешного освоения темы занятия студентам необходимо знать:

- 1) классификации зубочелюстных аномалий по Энгля, Калвелису, Персину;
- 2) принципы постановки ортодонтического диагноза по Хорошилкиной;
- 3) методы обследования больного с зубочелюстными аномалиями (основные и дополнительные);
- 4) принципы функционального лечения зубочелюстных аномалий.

**Контрольные вопросы из смежных дисциплин:**

1. Анатомическое строение височно-нижнечелюстного сустава;
2. Точки прикрепления жевательных мышц;
3. Физиология акта глотания.

**Контрольные вопросы по теме занятия:**

1. Определение дистального прикуса. Синонимы дистального прикуса.
2. Этиология дистального прикуса.
3. Морфологические нарушения на уровне зубов, зубных рядов и челюстей, характерные для дистального прикуса.
4. Основные принципы лечения дистального временного прикуса.
5. Основные принципы лечения дистального смешанного прикуса.
6. Лечение дистального постоянного прикуса.
7. Ошибки и осложнения при лечении дистального прикуса.

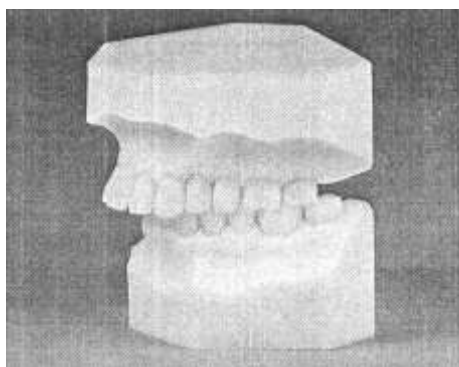
**ОПРЕДЕЛЕНИЕ ДИСТАЛЬНОГО ПРИКУСА, ЭТИОЛОГИЯ, ЛИЦЕВЫЕ ПРИЗНАКИ И  
МОРФОФУНКЦИОНАЛЬНЫЕ НАРУШЕНИЯ**

Основной признак дистального прикуса – нарушение смыкания зубных рядов в сагиттальном направлении за счет дистального расположения нижних зубов по отношению к верхним. Э. Энгл в предложенной им классификации зубочелюстных аномалий отнес такие нарушения ко II классу, характеризующемуся следующими внутриротовыми признаками:

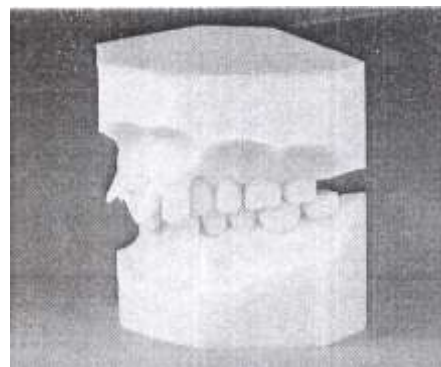
мезиальный щечный бугорок верхнего первого постоянного моляра при смыкании зубных рядов расположен кпереди от межбугорковой фиссуры одноименного нижнего зуба; верхний клык (постоянный или временный) расположен кпереди от промежутка между третьим и четвертым зубами нижней челюсти.

Различные авторы для обозначения указанной патологии применяют следующие термины:

- 1) II – й класс смыкания зубных рядов по Энглю: первый подкласс –  $II_1$ , второй подкласс –  $II_2$  (рис. 28);
- 2) прогнатия;
- 3) прогнатический прикус;
- 4) прогнатический дистальный прикус;
- 5) постериальный прикус;
- 6) дистоокклюзия.



а



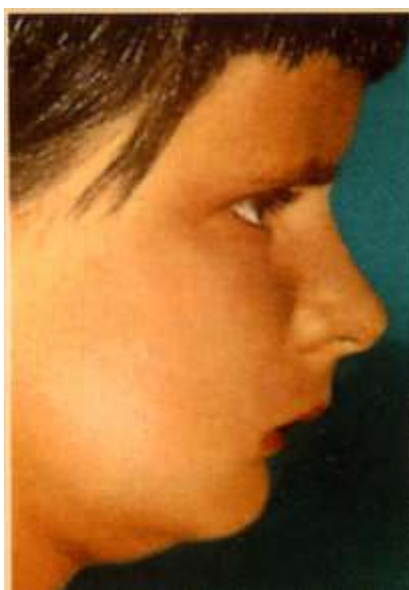б

**Рис. 28.** Дистальный прикус: а – класс  $II_1$ ; б – класс  $II_2$

**Этиология дистального прикуса.** Дистальный прикус может наследоваться, т.е. генетически обусловлено несоответствие размеров и расположения зубов и челюстей. Он может быть также результатом врожденных нарушений формирования лицевого скелета (в период эмбрионального развития). Однако наиболее часто дистальный прикус

является приобретенным нарушением смыкания зубных рядов, как результат влияния различных факторов общего и местного характера. К общим факторам относят: заболевания, связанные с нарушением минерального обмена (рахит), заболевания опорно-двигательного аппарата (сколиоз), травмы челюстно-лицевой области (особенно в области нижней челюсти), воспалительные заболевания нижней челюсти (остеомиелит). Местные факторы – неправильное вскармливание (естественное и искусственное), длительное пользование соской-пустышкой, неправильного положения ребенка во время сна (запрокинутая назад голова), патология мягких тканей полости рта (укороченная уздечка языка), вредные привычки (сосание пальцев, прикусывание нижней губы) и неправильно протекающие функции зубочелюстной системы, а именно – нарушение носового дыхания, глотания, жевания.

**Лицевые признаки дистального прикуса.** Профиль лица у пациента с дистальным прикусом выпуклый, нередко укорочена нижняя часть лица, губы обычно не смыкаются, нижняя губа попадает в щель между верхними и нижними резцами, верхние резцы располагаются на нижней губе, выражена супраментальная борозда, образуется двойной подбородок (рис. 29).



**Рис. 29.** Фотография профиля лица пациента с дистальным прикусом

Выделяют две **морфологические разновидности дистального прикуса** – зубоальвеолярную и гнатическую.

*Морфологические нарушения* зубочелюстной системы при дистальном прикусе могут быть на уровне челюстей, зубных рядов и отдельных зубов.

1. На уровне челюстей: переднее положение верхней челюсти (прогнатия), заднее положение нижней челюсти (ретрогнатия), увеличение размеров верхней челюсти (макрогнатия), уменьшение размеров нижней челюсти (микрогнатия).

2. На уровне зубных рядов: укорочение верхнего зубного ряда в дистальных отделах, укорочение нижнего зубного ряда в переднем отделе.

3. На уровне отдельных зубов: мезиальное смещение верхних боковых зубов, дистальное прорезывание нижних боковых зубов.

**Функциональные нарушения зубочелюстной системы при дистальном прикусе.** Ротовое дыхание способствует нарушению клапанной функции губ, снижается тонус круговой мышцы рта, мышц выдвигающих нижнюю челюсть. Нарушение функции дыхания также приводит к изменению положения языка – он опускается на дно полости рта (глосоптоз). Под давлением мышц языка, губ и щек изменяется положение зубов, развивается сужение зубных рядов, протрузия или ретрузия передних зубов, усугубляется глубина резцового перекрытия. Нарушается произношение звуков, изменяется артикуляция языка. Наличие сагиттальной щели между резцами, отсутствие контакта между ними является причиной затрудненного откусывания пищи, при этом существенно страдает функция жевания.

### **ДИАГНОСТИКА ДИСТАЛЬНОГО ПРИКУСА**

**Диагностика дистального прикуса** проводится на основании клинического обследования, изучения анамнеза жизни пациента и дополнительных исследований – анализа диагностических моделей челюстей, изучения боковых ТРГ головы, фотографий лица в фас и профиль, функциональных методов исследования жевательных и мимических мышц.

На диагностических моделях челюстей пациентов с дистальным прикусом изучают соответствие общей длины зубного ряда суммарному размеру зубов ее составляющих (методы Нансе, Лундстрема), длину переднего ортезка зубных рядов (метод Коркхауза), ширину зубных рядов (метод Пона), параметры апикальных базисов челюстей (метод Снагиной), мезиальное смещение боковых зубов (метод Шмудта), соответствие величин сегментов зубных рядов (метод Герлаха).

Боковые ТРГ головы изучают с целью определения морфологических нарушений строения лицевого скелета, типа и периода роста лицевого скелета.

Для определения периода роста лицевого скелета также проводят рентгенографию кисти руки пациента.

В ходе клинического обследования применяют клинические диагностические пробы для дифференциальной диагностики разновидностей дистального прикуса, изучения характера и направления смещения нижней челюсти.

**Клиническая проба Эшлера – Битнера.** Пациенту предлагают выдвинуть нижнюю челюсть вперед до нейтрального соотношения боковых зубов. Если профиль лица при этом улучшается, то дистальный прикус обусловлен недоразвитием нижней челюсти или ее дистальным положением. Если профиль лица ухудшается – причина аномалии прикуса заключается в нарушении величины или положения верхней челюсти. Если при выдвижении нижней челюсти выражение лица сначала улучшается, а затем ухудшается, то дистальный прикус обусловлен нарушением размера или положения обеих челюстей.

**Клинические функциональные пробы Ильиной-Маркосян.** Проведение следующих четырех проб позволяет установить направление, причину и степень смещения нижней челюсти:

1. *При первой пробе* (изучение в состоянии покоя) изучают лицо пациента в фас и профиль, обращают на положение нижней челюсти в покое, во время разговора. Выявляют лицевые признаки аномалии прикуса.

2. *При второй пробе* (изучение привычной окклюзии) пациент смыкает зубы, не размыкая губ. В случаях привычного смещения нижней челюсти лицевые признаки нарушения более выражены соответственно направлению смещения челюсти. Мезиальное или дистальное смещение челюсти определяют по форме профиля лица, боковое – по форме его фаса.

3. *При третьей пробе* (изучение боковых смещений нижней челюсти) пациенту предлагают широко открыть рот и определяют смещение нижней челюсти в сторону. При боковом ее смещении асимметрия лица увеличивается, уменьшается или исчезает в зависимости от обуславливающей ее причины. Определяют соотношение средней линии лица и зубных рядов.

4. *При четвертой пробе* (сравнительное изучение привычной и центральной окклюзии) оценивают гармонию лица после установления нижней челюсти в правильное положение (без ее привычного смещения) и сравнивают с эстетической точки зрения с гармонией лица при установлении нижней челюсти в привычное положение.

#### **ОСНОВНЫЕ ПРИНЦИПЫ ЛЕЧЕНИЯ ДИСТАЛЬНОГО ПРИКУСА С УЧЕТОМ ПЕРИОДА ЕГО ФОРМИРОВАНИЯ**

Лечение дистального прикуса, как и других зубочелюстных аномалий (за исключением аномалий прикуса связанных с врожденными расщелинами ЧЛЮ) ортодонтическими аппаратами целесообразно начинать с 5 – 6 лет. Это связано с особенностями психики ребенка.

**Период временного прикуса.** *Основная задача врача – ортодонта:* создание оптимальных условий для роста челюстей, снятие блока верхней челюсти в области боковых и передних зубов.

**Методы лечения:** основной – миотерапия, дополнительный – аппаратурный метод.



Лечение дистального прикуса необходимо начинать с устранения приобретенных этиологических факторов. Прежде всего, это нормализация носового дыхания и других функций зубочелюстной системы (глотания, жевания), устранение вредных привычек, нормализации функции и тонуса мышц челюстно-лицевой области. С этой целью применяют **миотерапию**.

При ротовом или смешанном типах дыхания пациента направляют к оториноларингологу для выявления и устранения причин нарушенной функции (увеличенные небно-глоточные миндалины, хронические заболевания верхних дыхательных путей, искривленная носовая перегородка и т.п.). При нарушении носового дыхания снижается тонус круговой мышцы рта (нарушается клапанная функция губ), а также жевательных мышц, выдвигающих нижнюю челюсть. Изменяется положение языка – он опускается на дно полости рта, что приводит к сужению верхнего зубного ряда и закрепляет дистальное положение нижней челюсти. Таким пациентам назначается комплекс упражнений миотерапии, направленный на тренировку круговой мышцы рта и жевательных мышц, выдвигающих и удерживающих нижнюю челюсть. При нарушении функции глотания назначают упражнения для тренировки мышц передней и средней трети языка.

При нарушении функции речеобразования пациента направляют к логопеду для нормализации положения, артикуляции языка и произношения звуков.

При разрушении коронок временных зубов либо преждевременном их удалении применяется **ортопедический (протетический) метод** лечения – восстановительные тонкостенные коронки и местосохраняющие аппараты.

**Для аппаратного лечения** дистального прикуса в период временных зубов широко используются щитовые аппараты: стандартные вестибулярные пластинки Шонхера (рис. 30), стандартные вестибулярные пластинки Мурру (рис. 31), индивидуальная вестибулярная пластинка Кёрбитца (рис. 32), вестибуло-оральная пластинка Крауса (рис. 33), преортодонтические трейнеры (рис. 34), ЛМ – активаторы (рис. 35).

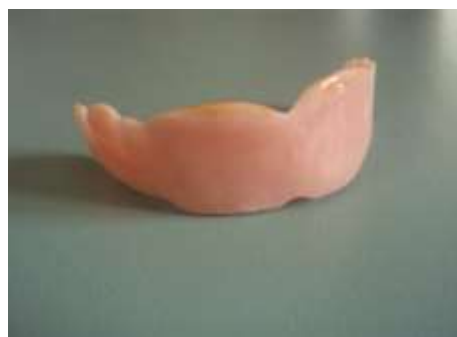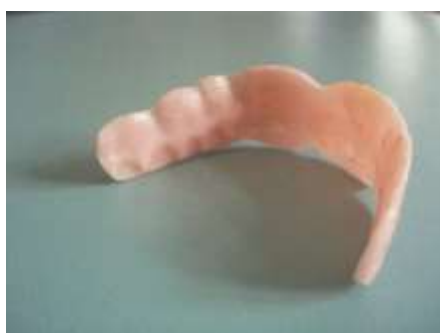Такие аппараты позволяют устранить давление щек на боковые отделы зубных рядов, что способствует расширению зубных рядов в этих участках и передаче мышечного давления на переднюю группу зубов (устраняется протрузия верхних резцов) Кроме того, щитовые аппараты позволяют нормализовать нарушенные функции дыхания и глотания, способствуют устранению вредных привычек сосания пальцев, подсасывания нижней губы. Также стандартные вестибулярные пластинки Шонхера и Мурру могут использоваться при проведении миотерапии для тренировки круговой мышцы рта и мышц языка.



**Рис. 30. Стандартные вестибулярные пластинки Шонхера**



**Рис. 31. Стандартные вестибулярные пластинки MURRU**



**Рис. 32. Индивидуальная вестибулярная пластинка Кёрбитца**



**Рис. 33. Вестибуло-оральная пластинка Крауса**



**Рис. 34. Преортодонтический трейнер**



**Рис. 35. ЛМ - активатор**

При резко выраженных нарушениях возможно использование пропульсора Мюллемана (рис. 36), сохраняющего положительные качества щитовых аппаратов и способствующего ускорению роста нижней челюсти в сочетании со сдерживанием роста верхней в сагиттальном направлении.



**Рис. 36. Пропульсор Мюллемана**

**Период смешанного прикуса.** *Основная задача врача – ортодонта:* оптимизация роста нижней челюсти, сдерживание роста верхней челюсти.

**Методы лечения:** основной – аппаратурный, дополнительный – миотерапия. Реже применяется комплексный метод лечения.

В период смешанного прикуса следует уделять внимание устранению приобретенных этиологических факторов дистального прикуса – нормализовать функции зубочелюстной системы (дыхания, глотания, жевания) и тонус мышц челюстно-лицевой области, устранить вредные привычки. С этой целью используют **миотерапию**.

**В возрасте 6-9 лет (начальный период смешанного прикуса)** для лечения дистального прикуса применяют стандартные щитовые аппараты – преортодонтические трейнеры (рис. 34), ЛМ-активаторы (рис.35), Миобрейсы (рис. 37). Также в этом возрасте эффективно использование регуляторов функций Френкеля I и II типа (рис. 38). Вышеуказанные аппараты обеспечивают изменения только на зубоальвеолярном уровне.

Стандартные щитовые аппараты рекомендуется носить не менее 4 часов днем и в ночное время (во время сна).



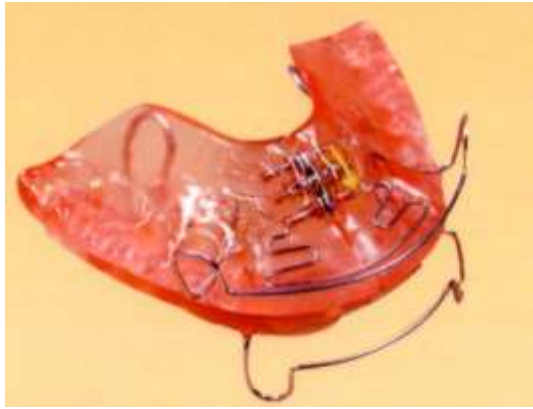
*Рис. 37. Миобрейс*



*Рис.38. Регулятор функций Френкеля*

**После 9 лет (конечный период смешанного прикуса)** для лечения дистального прикуса применяются регуляторы функций Френкеля (рис. 38) и моноблоковые функционально-действующие аппараты, поскольку их использование наиболее целесообразно в периоды активного роста челюстей. К таким аппаратам относят закрытый активатор Андресена-Хойпля (рис. 39), открытый активатор Кламмта (рис. 40), бионатор Янсон (рис. 41), бионатор Хорошилкиной – Токаревича (рис. 42) и т.п. Принципиальных различий в применении моноблоковых функционально-действующих аппаратов нет. Основа их действия заключается в определении конструктивного прикуса (выдвижении нижней челюсти до нейтрального соотношения челюстей) при их изготовлении.

Следует отметить, что применению активаторов и бионаторов **предшествует нормализация формы зубных рядов** (устранение сужения верхнего зубного ряда, укорочения нижнего зубного ряда) **и нормализация положения верхних резцов при их ретрузии**. Для расширения верхнего зубного ряда и нормализации положения верхних резцов используют механически действующие съемные ортодонтические аппараты – пластинки с винтами и пружинами.



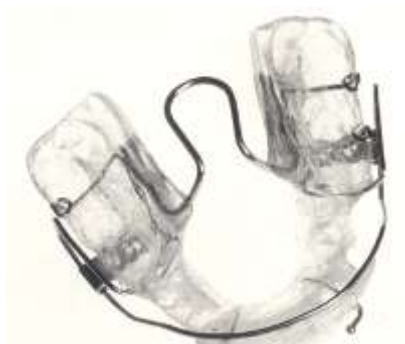*Рис. 39.* Закрытый активатор  
Андрезена – Хойпля с винтом



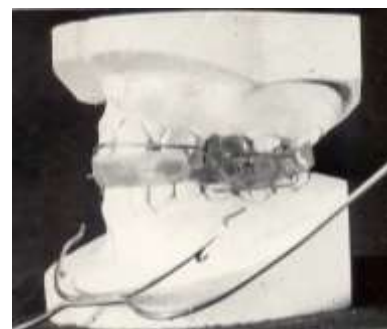*Рис.40.* Открытый активатор Кламмта



*Рис. 41.* Бионатор Янсон



а



б

*Рис. 42.* Бионатор Хорошилкиной – Токаревича: а – вид сверху;  
б – на диагностических моделях с лицевой дугой

Для усиления воздействия функционально-действующих аппаратов на верхние передние зубы (устранение протрузии) и верхнюю челюсть в целом (сдерживание роста) возможно применение лицевой дуги совместно с двучелюстными аппаратами (рис. 42б).

**Комплексный метод** лечения в этом периоде проводится реже. Он используется при резко выраженных нарушениях и макродентии. В таких ситуациях часто применяют последовательное удаление зубов по Хотцу на верхней челюсти.

**Период постоянного прикуса.** *Основная задача врача – ортодонта:* сократить размеры верхнего зубного ряда для нормализации прикуса (для комплексного метода лечения).

**Методы лечения:** аппаратурный, комплексный, хирургический.

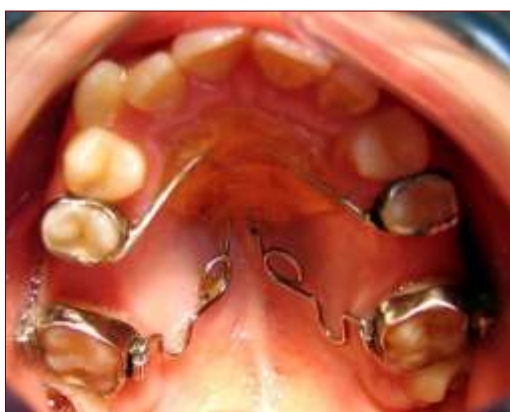Выбор метода лечения в период постоянного прикуса зависит от того продолжается или завешен рост лицевого скелета.

В случае продолжения активного роста челюстей (**формирующийся постоянный прикус**) для коррекции дистального прикуса применяют моноблоковые функционально-действующие ортодонтические аппараты – закрытый активатор Андресена-Хойпля, открытый активатор Кламмта, бионатор Янсон и т.п.

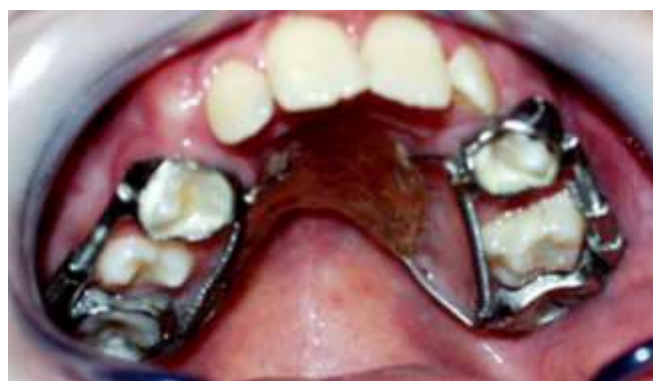После завершения активного роста челюстей (**сформированный постоянный прикус**) коррекция дистального прикуса аппаратурным методом возможна за счет мезиального смещения боковых зубов. Применение **моляродистализирующих аппаратов** целесообразно у пациентов с нейтральным и горизонтальным типом роста челюстей при мезиальном смещении боковой группы зубов верхней челюсти и при несоответствии величины коронок временных и постоянных боковых зубов. Для дистального перемещения моляров применяются аппарат Pendulum (рис. 43а), аппарат Токаревича-Москалевой (рис. 43б). После дистализации моляров производят дистальное перемещение премоляров и клыков,

нормализацию положения передней группы зубов, формы и соотношения зубных рядов при помощи мультибондинг системы.

**Комплексный метод** лечения дистальной окклюзии в сформированном постоянном прикусе заключается в сокращении размеров зубного ряда верхней челюсти за счет удаления отдельных зубов (наиболее широко удаляют зубы 1.4, 2.4, реже 1.5, 2.5) и последующего применения мультибондинг системы. Комплексный метод лечения показан при зубоальвеолярных и незначительно выраженных гнатических формах дистального прикуса.



а



б

**Рис. 43. Аппараты для дистализации моляров: а – Pendulum-аппарат; б – аппарат Токаревича – Москалевой**

В случаях нижней микрогнатии или ретрогнатии в сочетании с горизонтальным типом роста челюстей нормализация соотношения челюстей в сагиттальной плоскости может проводиться при помощи несъемных функционально-действующих аппаратов – аппарата Гербста (рис. 44а) и пружины Саббаха (рис. 44б), которые могут использоваться как самостоятельно, так и в сочетании с мультибондинг системой. В настоящее время данный метод лечения широко применяется и является альтернативой ортогнатической хирургии.





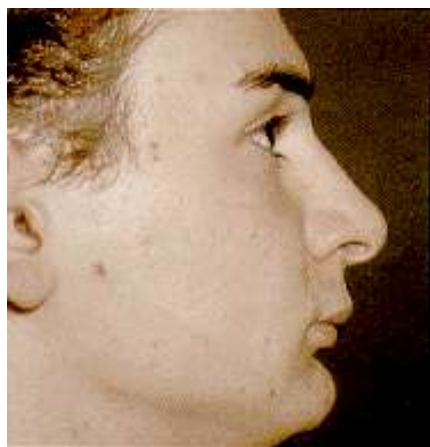а



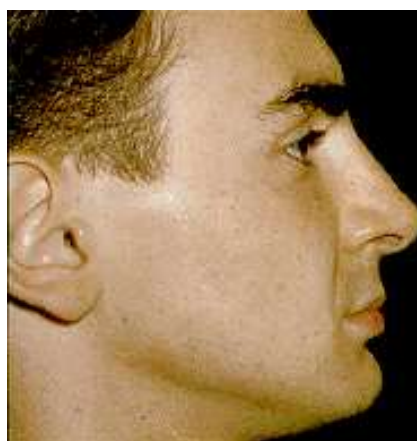б

*Рис. 44. Несъемные функционально-действующие аппараты: а – аппарат Гербста; б – пружина Саббаха*

При резко выраженных гнатических формах дистального прикуса после полного формирования зубочелюстной системы показан **хирургический метод лечения** – реконструктивные операции на челюстях, позволяющие изменить величину и положение челюстей (рис. 45). Задачей врача-ортодонта в таких случаях является нормализация положения отдельных зубов и формы зубных рядов при помощи мультибондинг системы до операции и послеоперационная коррекция соотношения зубных рядов.



а



б

*Рис. 45. Хирургический метод лечения дистального прикуса: а – лицо пациента до лечения; б – лицо пациента после лечения*

### **Ретенция достигнутых результатов лечения осуществляется:**

– в период временного и смешанного прикуса – аппаратами, которыми был достигнут положительный результат лечения;

– в период постоянного прикуса – одночелюстными пластинками с вестибулярными дугами, несъемными ретейнерами, Осаму-ретейнерами. В случаях лечения несъемными функционально-действующими аппаратами в качестве ретенционных применяют съемные двучелюстные аппараты.

Продолжительность ретенционного периода индивидуальна. Результаты лечения бывают устойчивыми после нормализации функции зубочелюстной системы и достижения множественных фиссурно-бугорковых контактов между зубными рядами.

### **Возможные ошибки при лечении дистального прикуса:**

1. Лечение начинают с выдвижения нижней челюсти, а не с расширения верхней.

2. Не устраняют ретрузию верхних резцов на первом этапе лечения дистального прикуса.

3. Оптимизируют рост нижней челюсти при дистальном открытом прикусе, характеризующимся преобладанием вертикального типа роста челюстей над горизонтальным.

4. При дистальном прикусе и сагиттальной щели более 1 см не сочетают аппаратное лечение с комплексным.

5. Применяют функциональные аппараты в неактивные периоды роста челюстей, что удлиняет сроки лечения.

6. Не устраняют функциональные нарушения.

7. Не добиваются полноценных фиссурно-бугорковых контактов при смыкании зубов.

### **ЗАДАНИЕ ДЛЯ САМОСТОЯТЕЛЬНОЙ РАБОТЫ СТУДЕНТОВ**

1. Проведите у пациента клиническую пробу Эшлера – Битнера.

2. Проведите анализ ТРГ в боковой проекции пациента с дистальным прикусом по методике, предложенной профессором Токаревичем И.В.

3. Провести комплекс функциональных упражнений для нормализации функции дыхания у пациента с дистальным прикусом.

Схема ориентировочной основы действия по принципам лечения  
дистального прикуса

Период формирования прикуса	Метод лечения		Аппараты
	основной	дополнительные	
Временный прикус	Миотерапия	Аппаратурный	Стандартные и индивидуальные вестибулярные и вестибуло-оральные пластинки; преортодонтические трейнеры, пропульсор Мюлемана
Смешанный прикус	Аппаратурный	Миотерапия, комплексный	Пропульсор Мюлемана, активаторы закрытые и открытые, бионаторы, регуляторы функций Френкеля
Постоянный прикус	Комплексный	Аппаратурный, Хирургический	Мультибондинг система, аппарат Гербста, аппараты для дистализации моляров

**САМОКОНТРОЛЬ УСВОЕНИЯ ТЕМЫ (ТЕСТЫ):**

1. Укажите синонимы дистального прикуса:

- а) I класс по Энглию;
- б) II класс по Энглию;
- в) прогнатия;
- г) дистоокклюзия;
- д) III класс по Энглию.

**2. Принципы лечения дистального смешанного прикуса:**

- а) оптимизация роста нижней челюсти;
- б) сдерживание роста верхней челюсти;
- в) сдерживание роста нижней челюсти;
- г) оптимизация роста верхней челюсти.

**3. Для лечения дистальной окклюзии в период постоянного прикуса применяются методы:**

- а) миотерапия;
- б) аппаратный;
- в) комплексный;
- г) хирургический.

**4. Ортодонтические аппараты для лечения дистального прикуса в период смены зубов:**

- а) бионатор Янсон;
- б) аппарат Рейхенсбаха – Брюкля;
- в) мультибондинг система;
- г) открытый активатор Кламмта;
- д) бионатор Хорошилкиной – Токаревича.

**АНОМАЛИИ РАЗВИТИЯ И ДЕФОРМАЦИИ ЗУБОВ, ЗУБНЫХ РЯДОВ,  
ЧЕЛЮСТНЫХ КОСТЕЙ И ЗАБОЛЕВАНИЙ ВИСОЧНО-  
НИЖНЕЧЕЛЮСТНОГО СУСТАВА, ПРИВОДЯЩИЕ К  
ФОРМИРОВАНИЮ МЕЗИАЛЬНОГО ПРИКУСА. КЛИНИКА.  
ДИАГНОСТИКА. ЛЕЧЕНИЕ. ОШИБКИ И ОСЛОЖНЕНИЯ**  
(Практическое занятие № 5)

**МОТИВАЦИОННАЯ ХАРАКТЕРИСТИКА ТЕМЫ**

Причины, вызывающие развитие и формирование мезиального прикуса различны. Ранее выявление симптомов, указывающих на наличие тенденции к формированию мезиального прикуса, способствует коррекции патологии малоинвазивными методами. Владение знаниями относительно этиологических и патогенетических факторов, методик лечения аномалии в различные периоды формирования прикуса значительно увеличивает качество и стабильность результата ортодонтического лечения.

**Общее время занятий:** 7 академических часов.

Распространенность зубочелюстных аномалий в Республике Беларусь составляет от 11,4 до 71,7 %. Несмотря на невысокую частоту встречаемости мезиального прикуса, ортодонтическая коррекция данной патологии является наиболее сложной. Знание основ диагностики, принципов профилактики и лечения мезиальной окклюзии – одно из основных требований к квалифицированному врачу - стоматологу.

**Цель и задачи занятия.** Студенты должны знать основные подходы к диагностике мезиального прикуса, изучить и владеть принципами лечения мезиальной окклюзии с учетом периода формирования прикуса и степени выраженности патологии, а также уметь планировать лечебные мероприятия по его устранению.

**Требования к исходному уровню знаний.** Для полного освоения темы необходимо знать:

- 1) особенности формирования зубочелюстной системы, периоды активного роста челюстей;
- 2) классификацию ортодонтических аппаратов;
- 3) методы лечения зубочелюстных аномалий.

**Контрольные вопросы из смежных дисциплин:**

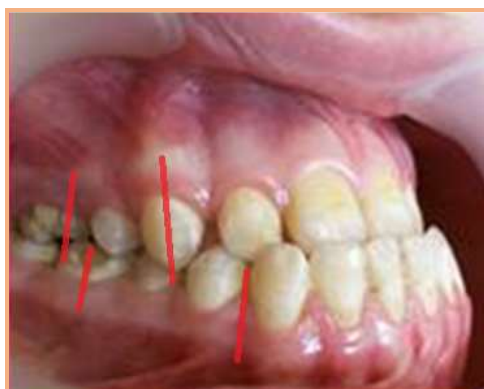1. Анатомическое строение нижней челюсти.
2. Жевательные и мимические мышцы.

**Контрольные вопросы по теме занятия:**

1. Определение мезиального прикуса.
2. Этиология мезиального прикуса.
3. Морфологические нарушения лицевого скелета, формирующие мезиальный прикус.
4. Принципы лечения мезиального временного прикуса.
5. Принципы лечения мезиального прикуса в период смешанного и постоянного прикуса.
6. Возможные ошибки при лечении мезиального прикуса.

**ОПРЕДЕЛЕНИЕ МЕЗИАЛЬНОГО ПРИКУСА, ЭТИОЛОГИЯ, ЛИЦЕВЫЕ ПРИЗНАКИ И  
МОРФОФУНКЦИОНАЛЬНЫЕ НАРУШЕНИЯ**

**Мезиальный прикус** – аномалия смыкания зубных рядов в сагиттальном направлении, которая характеризуется следующими внутриротовыми симптомами: мезиальный щечный бугорок верхнего первого постоянного моляра при смыкании зубных рядов расположен позади межбугорковой фиссуры одноименного нижнего зуба, верхний клык (постоянный или временный) расположен позади от промежутка между третьим и четвертым зубами нижней челюсти (рис. 46).



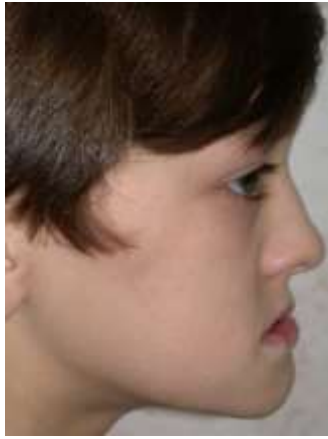**Рис. 46.** Внутриворотные симптомы мезиального прикуса

**Синонимами мезиального прикуса** являются следующие термины:

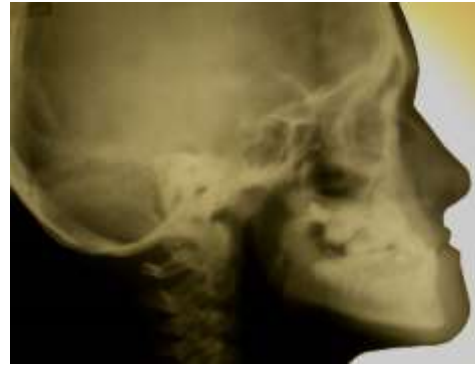- прогения;
- прогенический прикус;
- антериальный прикус;
- III класс по Энгля;
- нижняя прогнатия;
- мезиоокклюзия.

**Этиология мезиального прикуса.** Наиболее часто мезиальный прикус является генетически обусловленным заболеванием: наследуется нижняя макрогнатия или верхняя микрогнатия. Кроме того, причиной формирования такой патологии могут быть врожденные нарушения, например расщелины челюстно-лицевой области, родовая травма. Среди приобретенных факторов следует отметить такие, как адентия, анэрубция зубов на верхней челюсти, наличие сверхкомплектных зубов на нижней челюсти, макроглоссия, вредные привычки (подсасывание верхней губы, привычное выдвижение нижней челюсти, неправильное положение во время сна), нарушение стираемости бугров временных зубов, воспалительные процессы (остеомиелит), ранняя потеря зубов на верхней челюсти.

**Лицевые признаки мезиального прикуса.** Профиль лица пациента с мезиальным прикусом вогнутый, подбородок выступает, верхняя губа западает, нижняя часть лица часто увеличена (при глубоком обратном резцовом перекрытии может быть уменьшена), подносовая складка углублена, нижняя губа утолщена (рис. 47а).



а



б

**Рис.47. Пациент с мезиальным прикусом: а – фотография лица в профиль;  
б – боковая ТРГ головы**

Морфологически можно выделить следующие формы мезиального прикуса:

- а) зубоальвеолярная, гнатическая, сочетанная;
- б) со смещением нижней челюсти и без смещения нижней челюсти.

**Морфологические нарушения** зубочелюстной системы, характерные для мезиального прикуса:

1) на уровне челюстей: заднее положение верхней челюсти (ретрогнатия), уменьшение размера верхней челюсти (микрогнатия); переднее положение нижней челюсти (прогнатия), увеличение размера нижней челюсти (макрогнатия);

2) на уровне зубные рядов: укорочение верхнего зубного ряда в переднем отделе, удлинение нижнего зубного ряда в переднем отделе;

3) на уровне зубов: мезиальное смещение нижних боковых зубов.

**Функциональные нарушения** зубочелюстной системы при мезиальном прикусе. При мезиальном прикусе затруднены откусывание и пережевывание пищи, нарушается функция глотания, артикуляция языка, произношение звуков.

#### ДИАГНОСТИКА МЕЗИАЛЬНОГО ПРИКУСА



**Диагностика** различных видов мезиального прикуса основывается на данных клинического обследования, результатов применения клинических функциональных проб, изучения диагностических моделей челюстей и фотографий лица, анализа данных ортопантограммы челюстей, результатов измерения боковых ТРГ головы пациента (рис. 476).

На диагностических моделях челюстей пациентов с дистальным прикусом изучают соответствие общей длины зубных рядов размерам зубов их составляющих (методы Нансе, Лундстрема), длину переднего отрезка зубных рядов (метод Коркхауза), ширину зубных рядов (метод Пона), параметры апикальных базисов челюстей (метод Снагиной), соотношение величин сегментов зубных рядов (метод Герлаха).

Боковые ТРГ головы изучают с целью определения морфологических нарушений строения лицевого скелета, типа и периода роста лицевого скелета.

Для дифференциальной диагностики зубоальвеолярной и гнатической форм мезиального прикуса используют **клиническую диагностическую пробу**: если пациент может сместить нижнюю челюсть кзади до краевого смыкания резцов и при этом соотношение первых постоянных моляров становится характерным для нейтрального прикуса, то диагностируют зубоальвеолярную форму мезиального прикуса со смещением нижней челюсти вперед.

#### **ОСНОВНЫЕ ПРИНЦИПЫ ЛЕЧЕНИЯ ДИСТАЛЬНОГО ПРИКУСА С УЧЕТОМ ПЕРИОДА ЕГО ФОРМИРОВАНИЯ**

Лечение мезиального прикуса начинают в возрасте 3-4 лет с устранения приобретенных этиологических факторов, которые способствовали возникновению аномалий прикуса.

**Период временного прикуса.** *Основная задача врача – ортодонта:* создание оптимальных условий для роста верхней челюсти, сдерживание чрезмерного роста нижней челюсти.

**Методы лечения:** основной – аппаратурный, дополнительный – миотерапия. Реже применяется комплексный метод лечения.

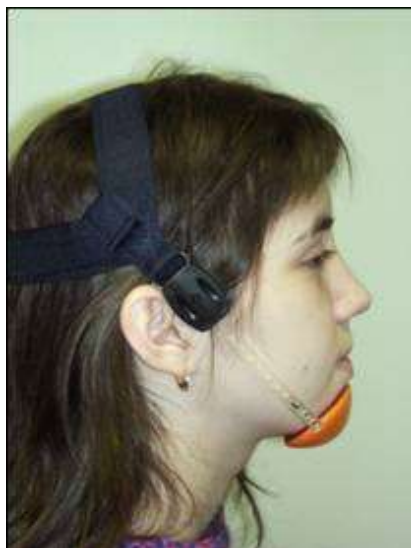Выбор метода лечения зависит от глубины обратного резцового перекрытия и выраженности сагиттального несоответствия (величина сагиттальной щели):

**1. При обратном резцовом перекрытии до 1/2 высоты коронки** временного резца производят пришлифовывание режущих бугров клыков и резцов обеих челюстей в одно или несколько посещений в зависимости от контакта с пациентом и чувствительности зубов. После завершения пришлифовывания зубов необходимо проведение комплексной реминерализующей терапии.

Наиболее эффективным аппаратом для сдерживания роста нижней челюсти в период временного прикуса является шапочка с подбородочной пращей и сагиттальной резиновой тягой (рис. 48).

При сочетании мезиального прикуса с протрузией нижних резцов и нарушением функций зубочелюстной системы, дополнительно используют индивидуальные и стандартные вестибулярные пластинки.

**2. При лечении мезиального прикуса в сочетании с глубоким обратным резцовым перекрытием (более 1/2 высоты коронки)** наряду с пришлифовыванием режущих бугров клыков и резцов обеих челюстей целесообразно применять разобщающие аппараты (пластинка на верхнюю челюсть с окклюзионными накладками). Для сдерживания роста нижней челюсти применяют шапочку с подбородочной пращей и сагиттальной резиновой тягой (рис. 48).



а



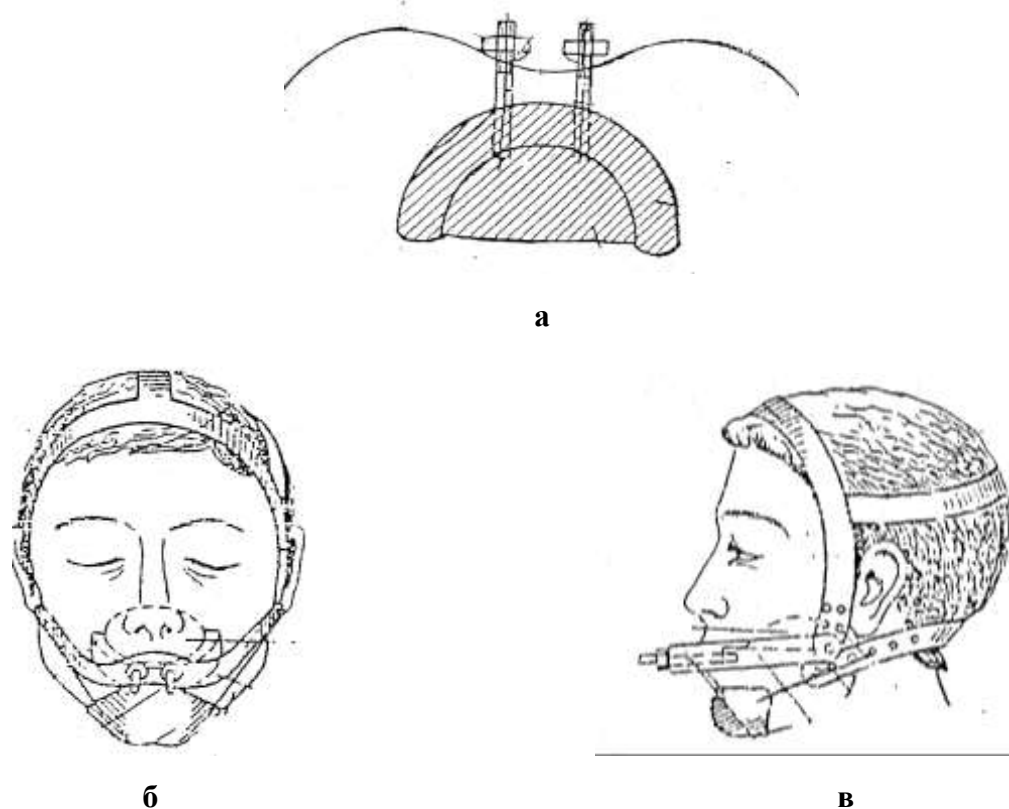
б

*Рис.48. Головная шапочка с подбородочной пращей: а – профиль; б – вид спереди*

У детей со сниженной адаптацией к ортодонтическим аппаратам применяют **комплексный метод лечения** (метод В.П. Неспрядько): производят удаление нижних временных резцов и клыков, блокирующих рост верхней челюсти. После устранения блока ребенку рекомендуют носить шапочку с подбородочной пращей и сагиттальной резиновой тягой для сдерживания роста нижней челюсти.

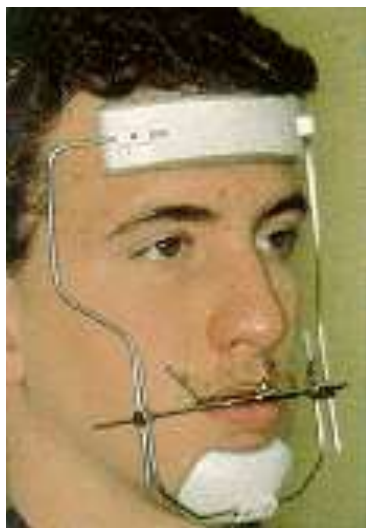**3. При значительной сагиттальной щели** между верхними и нижними резцами (более 5 мм) у пациентов в возрасте 4 – 5 лет устойчивый положительный результат можно достигнуть с помощью аппарата, предложенного на кафедре стоматологии детского возраста МГМИ (рис. 49). Аппарат состоит из внутриротовой и внеротовой частей. Внутриротовая часть – это пластинка на верхнюю челюсть с окклюзионными накладками, в базис которой в переднем отделе укреплены два участка дуги Энгля с винтовой резьбой и гайками (рис. 49 а), которые выступают из полости рта по линии смыкания губ. Внеротовая часть – наголовная шапочка с подбородочной пращей и сагиттальной резиновой тягой для сдерживания роста нижней челюсти (рис. 49 б, в). Внутриротовая часть аппарата при помощи гибкой металлической (стальной) ленты и участков дуг Энгля

соединяется с внеротовой (рис. 49 б, в). За счет свойств гибкой металлической ленты происходит оптимизация роста верхней челюсти.

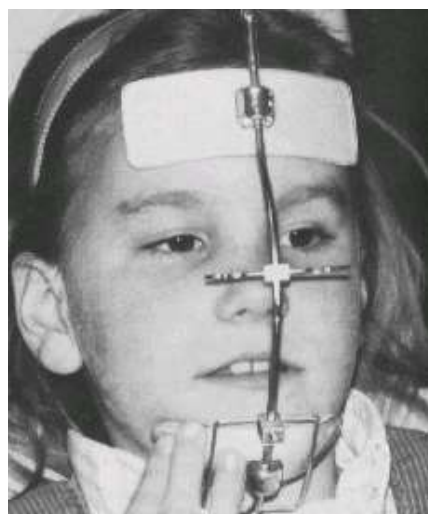

**Рис.49.** Аппарат кафедры стоматологии детского возраста МГМИ (аппарат Токаревича – Мельниченко): а – внутриротовая часть; б, в – внеротовая часть

Современными аналогами вышеописанного аппарата являются лицевые маски – маска Делаира (рис. 50 а), маска Петита (рис. 50 б). Лицевые маски применяются в сочетании с пластинкой на верхнюю челюсть с окклюзионными накладками (для снятия блокирования верхней челюсти нижней) и обеспечивают оптимизацию роста верхней челюсти и сдерживание роста нижней челюсти.



а



б

**Рис. 50. Лицевые маски: а – маска Делаира; б – маска Петита**

Оптимальная продолжительность ношения вышеуказанных аппаратов составляет 8 – 10 часов в сутки. Все остальное время рекомендуют продолжать ношение пластинки на верхнюю челюсть с окклюзионными накладками.

Для лечения мезиального прикуса со значительным сагиттальным несоответствием у детей 4 – 5 лет возможно применение бюгельного активатора Френкеля (рис. 51).



**Рис. 51. Бюгельный активатор Френкеля**

Применение пластинки на верхнюю челюсть с секторальным распилом для вестибулярного отклонения верхних резцов, а также аппарата Брюкля (пластинка на нижнюю челюсть с наклонной плоскостью) во временном прикусе нецелесообразно. Несмотря на довольно быстрый положительный

результат лечения, в большинстве случаев возможен рецидив в смешанном и постоянном прикусе. Он возникает за счет воздействия вышеуказанных аппаратов не на зубные ряды, а на положение верхних резцов. Временные верхние резцы отклоняются вестибулярно, верхушками корней оказывают давление на зачатки постоянных резцов, способствуя их оральному прорезыванию.

**Период смешанного прикуса.** *Основная задача врача – ортодонта:* оптимизация роста верхней челюсти и сдерживание роста нижней челюсти в сагиттальном направлении.

**Методы лечения:** основной – аппаратный, дополнительный – миотерапия. В некоторых случаях применяется комплексный метод.

Мезиальный прикус в этом периоде формирования зубных дуг часто сочетается с буккально-перекрестным, что обусловлено верхней ретрогнатией или, значительно реже, сужением верхнего зубного ряда. Одной из распространенных врачебных ошибок при лечении таких нарушений является расширение верхнего зубного ряда пластинкой с винтом или с пружиной. Такие манипуляции приводят к усугублению нарушений в сагиттальной плоскости. Поэтому устранение сужения верхнего зубного ряда целесообразно проводить лишь после завершения лечения сагиттальных нарушений или при зубных разновидностях III класса Энгля.

Выбор ортодонтического аппарата для устранения зубной разновидности мезиального прикуса целесообразно осуществлять в зависимости от глубины обратного резцового перекрытия и выраженности сагиттального несоответствия:

**1. При обратном резцовом перекрытии менее 1/2 высоты** коронки нижнего резца проводят шлифовывание режущих бугров временных клыков. Для удлинения переднего отрезка верхнего зубного ряда и нормализации резцового перекрытия применяют пластинку на верхнюю челюсть с окклюзионными накладками, винтом и секторальным распилом на удлинение для вестибулярного отклонения верхних резцов.

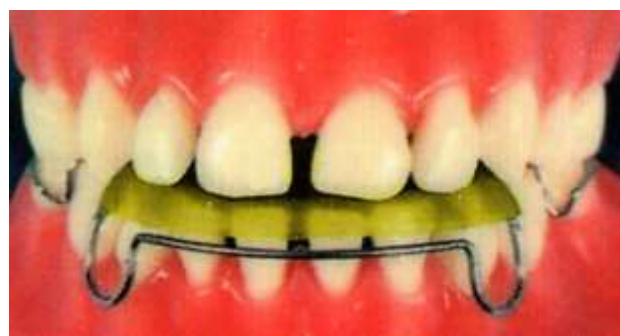**2. При глубоком обратном резцовом перекрытии (более 1/2 высоты коронки) и отсутствии сагиттальной щели эффективен аппарат Брюкля (рис. 52), обеспечивающий вестибулярное отклонение верхних резцов и их интрузию.**

Пациента следует научить правильно располагать верхние резцы на наклонной плоскости аппарата, не выдвигая нижнюю челюсть, и разговаривать, не размыкая зубов.

Привычное выдвижение нижней челюсти возможно устранить применением одновременно с аппаратом Брюкля шапочки с подбородочной пращей и сагиттальной резиновой тягой. Внеротовой аппарат носится 8-10 часов в сутки, аппарат Брюкля – круглосуточно.



а

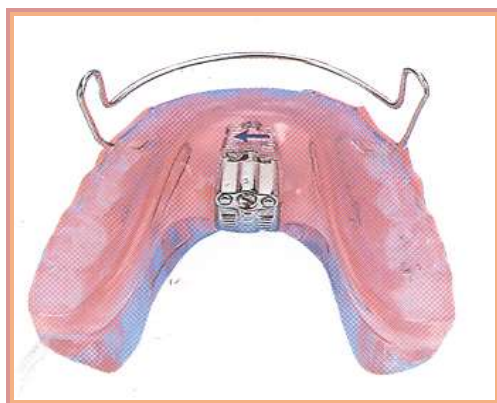

б

**Рис. 52. Аппарат Рейхенсбаха – Брюкля: а – вид аппарата;  
б – аппарат на диагностических моделях**

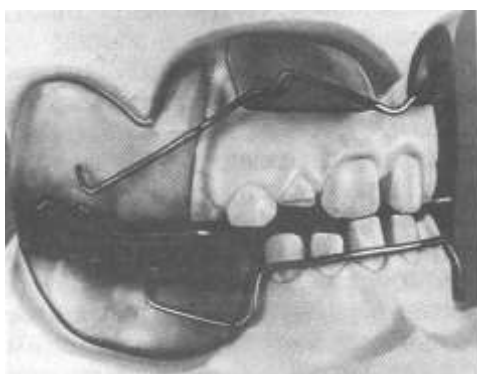
После вестибулярного отклонения верхних резцов и достижения резцового перекрытия отменяют круглосуточное ношение аппарата Брюкля, рекомендуют использовать его в качестве ретенционного.

**3. Лечение мезиального прикуса со значительной сагиттальной щелью** между верхними и нижними резцами в период смены зубов рекомендуется проводить с помощью бюгельного активатора Френкеля (рис. 51) или активатора Вундерера с винтом Вайзе (рис. 53).



**Рис. 53. Активатор Вундерера с винтом Вайзе**

Для решения вопроса о выборе ортодонтического аппарата необходимо оценивать возможность пациента поставить нижнюю челюсть в краевое смыкание резцов. Если пациент может поставить нижнюю челюсть в краевое смыкание резцов, возможно применение функционально действующих аппаратов: закрытого активатора Андресена – Хойпля, открытого активатора Кламмта III типа, регулятора функций Френкеля III типа (рис. 54), формирователя прикуса Бимлера III типа. Наиболее широко применяется открытый активатор Кламмта, в связи с простотой в изготовлении и довольно быстрой адаптацией к нему пациентов.



**Рис.54. Регулятор функции Френкеля III типа**

Пациентам с мезиальным прикусом и значительным сагиттальным несоответствием в положении и размерах челюстей (большой сагиттальной щелью между резцами верхней и нижней челюстей) необходимо проводить телерентгенографическое обследование. В случаях, когда такая аномалия прикуса обусловлена нижней прогнатией и/или верхней микрогнатией,



верхней ретрогнатией – целесообразно применять комплексный метод лечения. В период начального смешанного прикуса (возраст пациентов от 6 до 9 лет) устранение вышеназванных нарушений смыкания зубных рядов может осуществляться с помощью метода Хотца.

**Период постоянного прикуса.** *Основная задача врача – ортодонта:* сокращение размеров нижнего зубного ряда для нормализации соотношения зубных рядов (для комплексного метода).

**Методы лечения:** аппаратурный, комплексный, хирургический.

При незначительных сагиттальных нарушениях (величина сагиттальной щели до 5 мм), сформированных за счет ретроположения верхней челюсти или ее недоразвития, возможно использование **аппаратурного метода** лечения. Наиболее эффективными аппаратами для пациентов с такими нарушениями являются бюгельный активатор Френкеля или активатор Вундерера с винтом Вайзе. Средняя продолжительность лечения мезиального постоянного прикуса у таких пациентов такая же, как и у пациентов в период смены зубов. Одним из наиболее часто встречающихся осложнений является формирование открытого прикуса в боковых отделах, который самоустраняется спустя 6-12 месяцев после снятия аппарата.

При значительных сагиттальных нарушениях, сформированных за счет нижней прогнатии, методом выбора является комплексный. При применении **комплексного метода** лечения удаляют отдельные зубы на нижней челюсти. Наиболее целесообразно с функциональной и эстетической точки зрения, удалять первые премоляры. Реже удаляют вторые премоляры, резцы или клыки.

При окончательном решении вопроса о выборе комплексного метода при коррекции мезиального прикуса необходимо обратить внимание на размеры языка и его положение, положение нижних резцов и наличие промежутков между ними.

Применение комплексного метода при лечении мезиального прикуса не показано при:

1. Макроглоссии – в результате удаления зубов на нижней челюсти значительно уменьшится объем полости рта и язык, оказывая повышенное давление на нижнюю челюсть, вызовет рецидив нарушений.

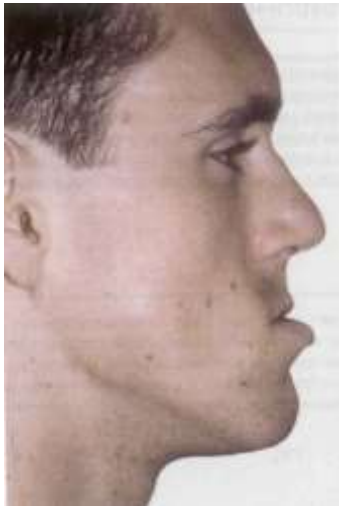2. Наличии трем и/или диастемы между нижними передними зубами – может являться признаком как макроглоссии, так и нижнечелюстной макрогнатии. Устранение макрогнатии с помощью сокращения размеров нижнего зубного ряда неэффективно. В таких случаях целесообразно применять хирургический метод лечения.

3. Значительном оральном наклоне нижних резцов – после удаления зубов на нижней челюсти и дальнейшего орального наклона нижних резцов, эти зубы не будут выдерживать осевой нагрузки при откусывании пищи и могут быть вывихнуты.

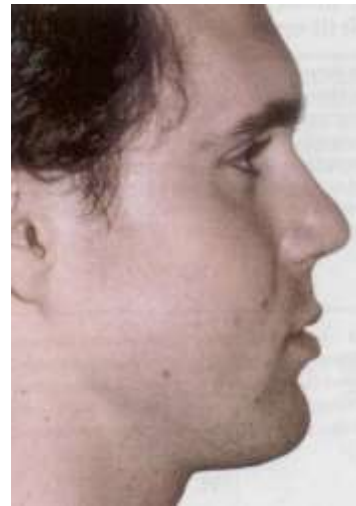Коррекция мезиального прикуса с помощью комплексного метода лечения осуществляется механически действующими, функционально-направляющими и комбинированными аппаратами. Наиболее часто применяют мультибондинг систему.

При мезиальном прикусе, сочетающемся со значительным сагиттальным несоответствием, обусловленным нижнечелюстной макрогнатией или верхнечелюстной микрогнатией, целесообразно применять **хирургический метод** лечения (рис. 55). Задачей врача-ортодонта в таких случаях является нормализация положения отдельных зубов и формы зубных рядов при помощи мультибондинг системы до операции и послеоперационная коррекция соотношения зубных рядов.

После завершения активного ортодонтического лечения в период постоянного прикуса для профилактики рецидива рекомендуют удалять зачатки третьих моляров на нижней челюсти. Удаление третьих нижних моляров производится с целью предупреждения роста нижней челюсти, также их прорезывание может быть причиной рецидива скученности передней группы зубов.



**а**



**б**

**Рис. 55. Хирургическое лечение мезиального прикуса: а – лицо пациента до лечения; б – лицо пациента после лечения**

Анализ непосредственных и отдаленных результатов лечения мезиального прикуса в различные периоды формирования прикуса с учетом возможных вариантов клинических проявлений, нарушений в сагиттальной и вертикальной плоскостях, позволил определить следующие принципы подхода к лечению таких аномалий:

1. Выбор метода лечения и ортодонтического аппарата в периоде временного прикуса должен осуществляться в зависимости от глубины обратного резцового перекрытия временных передних резцов. Применение аппарата Брюкля во временном прикусе нецелесообразно, так как может способствовать усугублению нарушений после смены резцов.

2. В период смешанного прикуса наиболее эффективным методом лечения является аппаратный с применением бюгельного активатора Френкеля. При возможности пациента установить зубы в краевое смыкание можно применять функционально действующие аппараты.

3. Применение комплексного метода при лечении смешанного и постоянного мезиального прикуса не показано при нижней макрогнатии, макроглосии языка, наличии трем и диастемы между нижними резцами, при значительном оральном наклоне нижних резцов без тесного их положения.

### **Наиболее типичные ошибки при лечении мезиального прикуса:**

1. Применяют подбородочную пращу, не разобрав прикус.
2. Не сошлифовывают бугры временных клыков, что приводит к рецидиву аномалии.
3. В возрасте 3 – 5 лет при обратном глубоком резцовом перекрытии применяют пластинку на нижнюю челюсть окклюзионными накладками на боковые зубы. Степень глубокого резцового перекрытия нарастает.
4. Лечение аппаратом Брюкля не сочетается с применением шапочки с подбородочной пращей и внеротовой резиновой тягой. Пациент привычно смещает нижнюю челюсть вперед, а верхние резцы оказываются за наклонной плоскостью, что приводит к появлению сагиттальной щели.
5. Высокая наклонная плоскость контактирует с небными буграми отклоняемых зубов, что приводит к открытому прикусу.
6. После достижения правильного резцового перекрытия не принимают мер для устранения открытого прикуса в боковых участках, что приводит к перегрузке передних зубов и их расшатыванию.
7. Применяют подбородочную пращу, когда не наблюдается активного роста челюстей.

### **ЗАДАНИЕ ДЛЯ САМОСТОЯТЕЛЬНОЙ РАБОТЫ СТУДЕНТОВ**

Схема ориентировочной основы действия по профилактике и лечению мезиального прикуса

<b>Периоды развития зубочелюстной системы</b>	<b>Методы профилактики и лечения</b>
---	--------------------------------------

Временный прикус	<ol style="list-style-type: none"> <li>1. Миотерапия для мышц языка и мышц, смещающих нижнюю челюсть назад.</li> <li>2. Пластика уздечки языка.</li> <li>3. Сошлифовывание режущих краев резцов и бугров клыков.</li> <li>4. Нормализация функций глотания, носового дыхания, санация ЛОР-органов.</li> <li>5. Подбородочная праща с головной шапочкой и резиновой тягой.</li> <li>6. Аппарат кафедры стоматологии детского возраста МГМИ, лицевые маски, бюгельный активатор Френкеля.</li> </ol>
Смешанный прикус	<ol style="list-style-type: none"> <li>1. Сочетание миотерапии с аппаратным методом лечения.</li> <li>2. Аппаратурный метод лечения (аппарат Брюкля, регулятор функций Френкеля, активаторы и др.)</li> <li>3. Применение комплексного метода лечения.</li> </ol>
Постоянный прикус	<ol style="list-style-type: none"> <li>1. Аппаратурный метод (мультибондинг система, сочетание внутриротовых и внеротовых аппаратов).</li> <li>2. Сочетание аппаратного метода с хирургическими манипуляциями (удаление отдельных зубов, компактостеотомия).</li> <li>3. Хирургический метод.</li> </ol>

### **ЗАДАНИЕ ДЛЯ САМОСТОЯТЕЛЬНОЙ РАБОТЫ СТУДЕНТОВ**

1. Припасовать шапочку с подбородочной пращей и резиновой тягой.
2. Обосновать выбор комплексного метода лечения мезиального прикуса.
3. Провести комплекс упражнений для нормализации функций языка и мышц, смещающих нижнюю челюсть назад.

## САМОКОНТРОЛЬ УСВОЕНИЯ ТЕМЫ (ТЕСТЫ)

### **1. Принципы лечения смешанного мезиального прикуса:**

- а) оптимизация роста верхней челюсти;
- б) сдерживание роста нижней челюсти;
- в) создание оптимальных условий для роста и развития верхней челюсти;
- г) нормализация формы зубных дуг в трансверзальном направлении;
- д) оптимизация роста нижней челюсти.

### **2. При лечении временного мезиального прикуса с глубоким обратным резцовым перекрытием применяют:**

- а) шапочку с подбородочной пращей и сагиттальной резиновой тягой;
- б) пришлифовку временных зубов на верхней и нижней челюстях с последующим ношением шапочки с подбородочной пращей с сагиттальной резиновой тягой;
- в) аппарат Рейхенсбаха–Брюкля;
- г) аппарат Энгля с межчелюстной резиновой тягой;
- д) метод Неспрядько с последующим ношением шапочки с подбородочной пращей и сагиттальной резиновой тягой.

### **3. Функционально-действующие аппараты при лечении мезиального смешанного прикуса применяются:**

- а) при обратном резцовом перекрытии более  $1/2$  высоты коронки нижнего резца;
- б) при значительной сагиттальной щели между верхними и нижними резцами;
- в) если пациент может поставить нижнюю челюсть в краевое смыкание резцов;
- г) при обратном резцовом перекрытии менее  $1/2$  высоты коронки нижнего резца.

### **4. Принцип лечения постоянного мезиального прикуса:**

- а) сокращение размеров нижнего зубного ряда;
- б) сокращение размеров верхнего зубного ряда;
- в) оптимизация роста верхней челюсти;
- г) оптимизация роста нижней челюсти.

Ответы : 1-,а,б ; 2- д; 3 –в; 4- а

**ГЛУБОКИЙ ПРИКУС. АНОМАЛИИ РАЗВИТИЯ И ДЕФОРМАЦИИ  
ЗУБОВ, ЗУБНЫХ РЯДОВ, ЧЕЛЮСТНЫХ КОСТЕЙ, ПРИВОДЯЩИЕ К  
ФОРМИРОВАНИЮ ГЛУБОКОГО ПРИКУСА. ПРИЧИНЫ РАЗВИТИЯ.  
ДИАГНОСТИКА. ЛЕЧЕНИЕ. ОШИБКИ И ОСЛОЖНЕНИЯ  
(Практическое занятие № 6)**

**МОТИВАЦИОННАЯ ХАРАКТЕРИСТИКА ТЕМЫ**

Глубокий прикус является разновидностью нарушения прикуса в вертикальной плоскости. Своевременная диагностика и лечение позволит предотвратить развитие других видов аномалий и функциональных нарушений челюстно-лицевой области.

**Общее время занятия:** 7 академических часов.

**Цель и задачи занятия.** Изучить методы диагностики и лечения глубокого прикуса в различные периоды формирования зубочелюстной системы. Научить студентов диагностировать глубокий прикус, планировать лечебные мероприятия по его устранению.

**Требования к исходному уровню знаний.** Для полного освоения темы необходимо знать:

- а) анатомию скелета и мышц челюстно-лицевой области;
- б) основные функции зубочелюстной системы;
- в) изменения, происходящие в зубочелюстной системе при нарушении функции дыхания;
- г) методы лечения зубочелюстных аномалий в ортодонтии.

Контрольные вопросы из смежных дисциплин.

1. Назовите сроки и порядок прорезывания постоянных зубов.
2. Принцип действия и показания к применению функционально-действующих аппаратов.
3. Анатомия скелета и мышц челюстно-лицевой области.

**Контрольные вопросы по теме занятия.**

- 1) Этиология, клиника глубокого прикуса.
- 2) Морфологические разновидности глубокого прикуса.
- 3) Принципы лечения глубокого прикуса в период молочного прикуса. Ошибки, осложнения в лечении.
- 4) Принципы лечения глубокого прикуса в период смешанного прикуса. Ошибки, осложнения в лечении.
- 5) Принципы лечения глубокого прикуса в период постоянного прикуса. Ошибки, осложнения в лечении.



## ОПРЕДЕЛЕНИЕ ГЛУБОКОГО ПРИКУСА, ЭТИОЛОГИЯ, ЛИЦЕВЫЕ ПРИЗНАКИ И МОРФОФУНКЦИОНАЛЬНЫЕ НАРУШЕНИЯ

Глубокий прикус относится к вертикальным аномалиям и характеризуется резцовым перекрытием более чем на 2/3 высоты коронок зубов (рис 56). Для характеристики глубокого прикуса применяют следующие термины: ”снижающийся прикус”, “травмирующий прикус”, “глубокое резцовое перекрытие”.

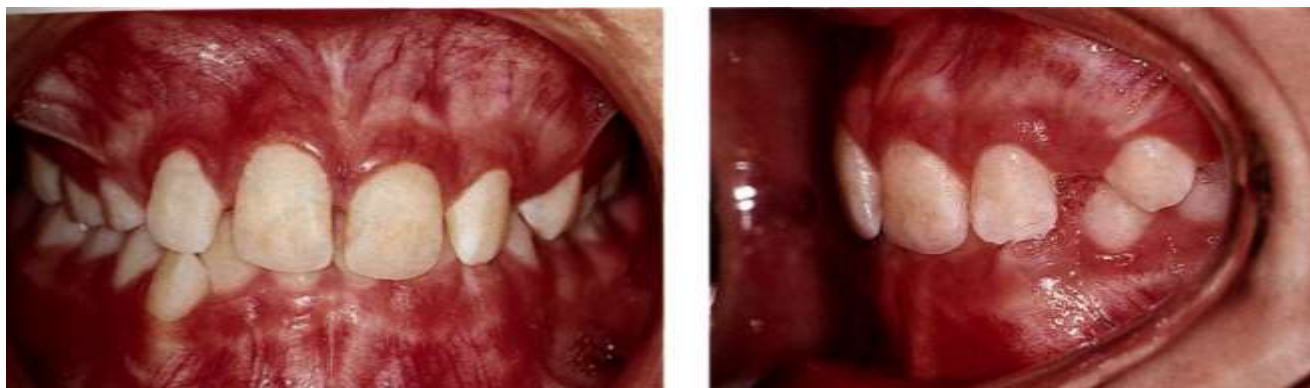

Рис. 56. Глубокий прикус

### Морфологические нарушения при глубоком прикусе:

#### *I. На уровне челюстей:*

1. поворот тела верхней челюсти относительно трансверзальной оси вниз и вперед.
2. поворот тела нижней челюсти вверх и назад.
3. нарушение размеров челюстей: макрогнатия верхней челюсти, микрогнатия нижней.

#### *II. На уровне зубных рядов:*

1. зубоальвеолярное укорочение в боковых отделах челюстей (интрузия).
2. зубоальвеолярное удлинение в передних отделах челюстей (экструзия).

#### *III. На уровне отдельных зубов:*

1. высокое положение нижних передних зубов.
2. низкое положение верхних передних зубов.
3. атипичная форма коронок верхних резцов.

**Этиология глубокого прикуса.** Наиболее частая причина глубокого прикуса кариозное или некариозное поражение твердых тканей боковых зубов, неравномерное их стирание, ранняя потеря временных зубов (временных моляров, первых постоянных моляров). Вредные привычки сосания и прикусывания пальцев, различных предметов вызывают отклонение передних зубов, нарушение их проксимальных контактов с противостоящими зубами, что приводит к снижению высоты прикуса, установлению первых постоянных моляров на неправильном окклюзионном уровне и недоразвитию альвеолярных отростков боковых участков. Нарушение контактов между передними зубами обуславливает экстррузия в этой области. Образованию глубокого прикуса, изменению расположения передних зубов, потере их опоры и экстррузии способствуют нарушения функций дыхания, глотания, речи. К глубокому прикусу приводят также наличие сверхкомплектных зубов, диастемы, адентии, индивидуальной макродентии, микродентии, нарушение последовательности смены верхних и нижних зубов или сроков прорезывания постоянных зубов. К нарушению роста альвеолярных отростков по вертикали приводит протрузия или ретрузия передних зубов на одной либо на обеих челюстях, укорочение ветвей нижней челюсти, уменьшение величины её углов.

**Клинические проявления глубокого прикуса** зависят от его сочетаний с нейтральным, дистальным или мезиальным прикусом. Лицевые признаки бывают выражены в виде укорочения нижней части лица, углубления супраментальной складки, утолщения нижней губы и сопутствующих нарушений для дистального или мезиального прикуса.

*При нейтральном прикусе* отмечают уплощение зубных дуг и тесное расположение передних зубов или протрузию верхних резцов и ретрузию нижних. Режущие края нижних резцов иногда травмируют слизистую

оболочку твердого нёба, а верхние – межзубные сосочки с вестибулярной стороны нижних зубов и способствуют их отслоению.

*При дистальном прикусе* с протрузией верхних резцов, нижние нередко травмируют слизистую оболочку нёба, реже не соприкасаются с ней. При дистальном прикусе с ретрузией верхних передних зубов зубные дуги обычно укорочены, глубокий прикус - блокирующий, препятствующий росту нижней челюсти. Выдвижение нижней челюсти ограничено, что отражается на функции жевания.

*При мезиальном прикусе* и обратном резцовом перекрытии форма зубных дуг зависит от расположения зубов, смещения нижней челюсти.

**Функциональные нарушения при глубоком прикусе** выражаются в снижении эффективности жевания, перегрузке пародонта передних зубов и, нередко, в травмировании слизистой оболочки, что способствует возникновению и развитию заболеваний пародонта, стиранию режущих краёв резцов и др.

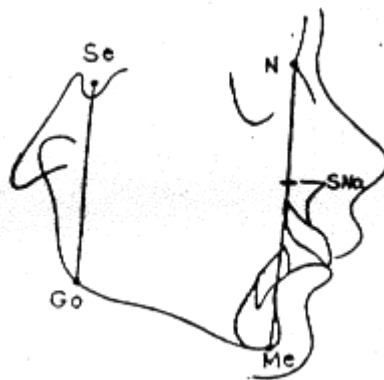
#### ДИАГНОСТИКА ГЛУБОКОГО ПРИКУСА

**Диагноз** ставят на основании клинического исследования, изучения диагностических моделей челюстей и их измерения, изучения фотометрии лица в фас и профиль, а также боковых телерентгенограмм головы, оценки данных ортопантомографического исследования челюстей.

*При анализе боковых телерентгенограмм* головы очень важно определить тип роста челюстей по следующей формуле:

$$\frac{S - Go}{N-Me} \times 100\%$$

где S - Go – задняя лицевая высота, а N-Me – передняя лицевая высота (рис. 57). Нейтральным считается рост, когда это соотношение равно 62-65%. При меньших значениях преобладает вертикальный рост челюстей, при больших – горизонтальный. Горизонтальный тип роста неблагоприятен для лечения глубокого прикуса.



*Рис. 57. Вертикальные размеры лицевого отдела черепа*

### **ЛЕЧЕНИЕ ГЛУБОКОГО ПРИКУСА В РАЗЛИЧНЫЕ ПЕРИОДЫ ФОРМИРОВАНИЯ ПРИКУСА**

**Лечение глубокого прикуса** наиболее эффективно в периоды прорезывания временных зубов, первых постоянных моляров, смены временных резцов постоянными, прорезывания вторых постоянных моляров.

**Основные задачи лечения** – устранение причин, препятствующих экстррузии в области боковых зубов, разобщение их, создание препятствия для экстррузии в области передних зубов; исправление формы зубных дуг, положения отдельных зубов и их групп, нормализация положения нижней челюсти и роста челюстей.

**В период временного прикуса** рекомендуют приучать детей к жеванию твёрдой пищи, что стимулирует нормальное развитие альвеолярных отростков и зубных дуг. В случае кариозного процесса и разрушения коронок временных моляров, они подлежат восстановлению с помощью пломб, вкладок, восстановительных коронок. При наличии вредных привычек сосания пальцев, губ, различных предметов применяют вестибулярные пластинки. В случае неправильного прикрепления уздечки языка делают пластическую операцию. Рано потерянные временные моляры подлежат замещению протезами.

При сочетании с сагиттальными аномалиями прикуса следует рекомендовать: 1) вестибулярную пластинку с накусочной площадкой для резцов (рис. 58);

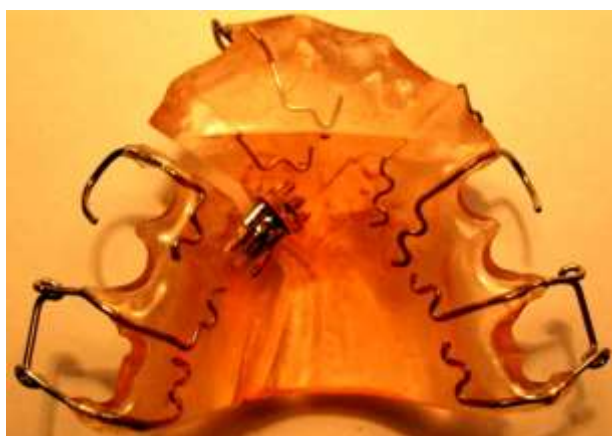

**Рис. 58. Вестибулярная пластинка с накусочной площадкой**

2) лечебную гимнастику для нормализации функции мышц, окружающих зубные ряды;

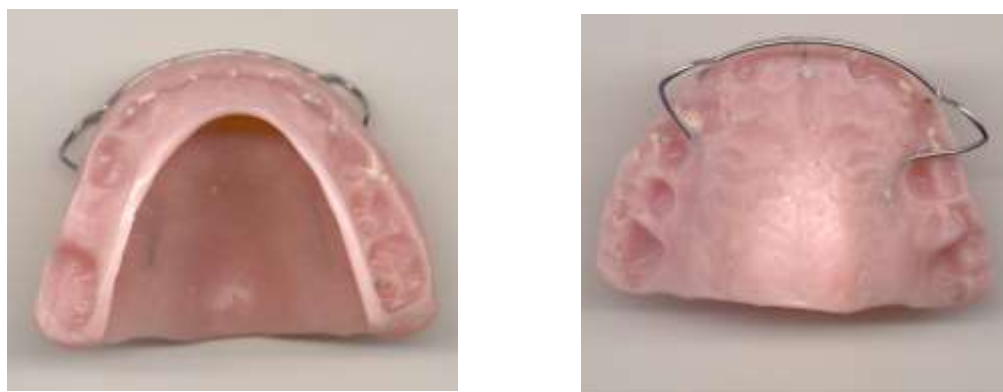3) лечебную гимнастику для улучшения осанки.

**В возрасте от 5,5 до 8 лет, в период смешанного прикуса** следует начинать активное ортодонтическое лечение. Разобшение боковых зубов при прорезывании первых постоянных моляров способствует их экстррузии до соприкосновения с противостоящими зубами, в связи, с чем глубина резцового перекрытия уменьшается. При нейтральном прикусе для разобщения боковых зубов может быть использована съёмная пластинка на верхнюю челюсть с накусочной площадкой (рис. 59).

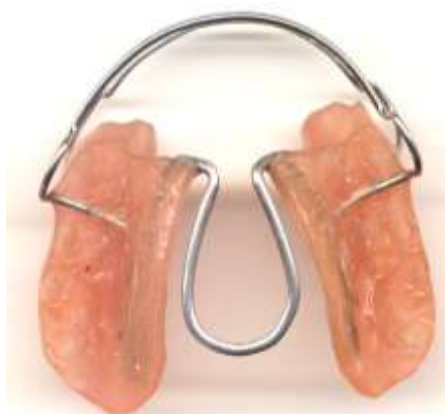

**Рис. 59. Пластинка с накусочной площадкой и винтом**

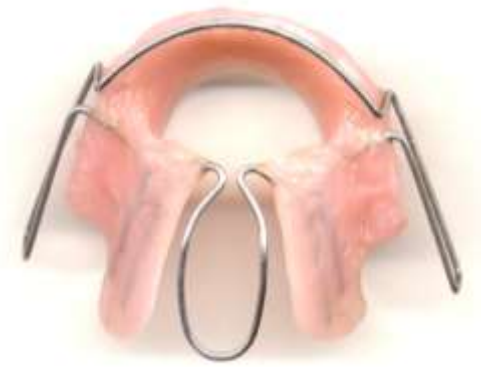Разобшение должно быть на 2 мм выше высоты физиологического покоя, т.е. на 4 мм; она должна быть не гладкая, а с отпечатками режущих краев резцов и бугров клыков нижней челюсти для устранения смещения её вперед или в сторону. В случае сужения верхней зубной дуги, отсутствия трем между резцами, тесного их расположения можно укрепить в этой пластинке расширяющий винт. Для лечения дистального глубокого прикуса применяют активатор Андресена-Хойпля (рис. 60), открытый активатор Кламмта (рис. 61), бионатор Янсон (рис. 62), пропульсор Мюллемана (рис. 63), регулятор функции Френкеля (рис. 64) 1-го и 2-го типа, преортодонтический трейнер (рис. 65). При лечении глубокого мезиального прикуса применяют аппарат Брюкля (рис. 66) и шапочку с подбородочной пращой.



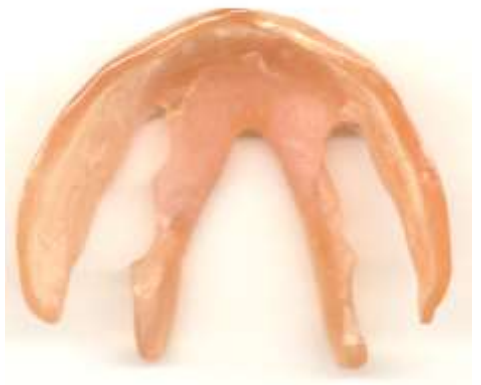**Рис. 60.** Активатор Андресена-Хойпля



**Рис.61.** Открытый активатор Кламмта



***Рис. 62. Бионатор Янсон***



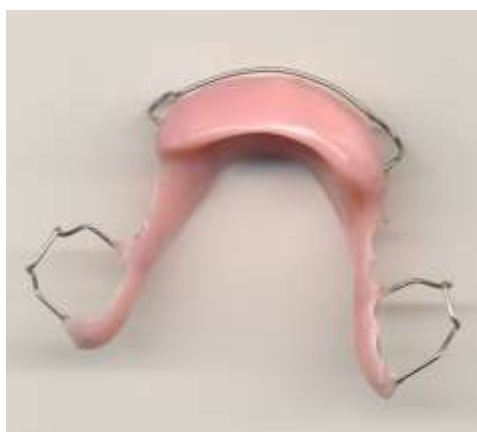***Рис. 63. Пропульсор Мюлемана***



*Рис.64. Регулятор Функций Френкеля*



*Рис.65. Преортодонтические трейнеры*



*Рис. 66. Аппарат Брюкля*

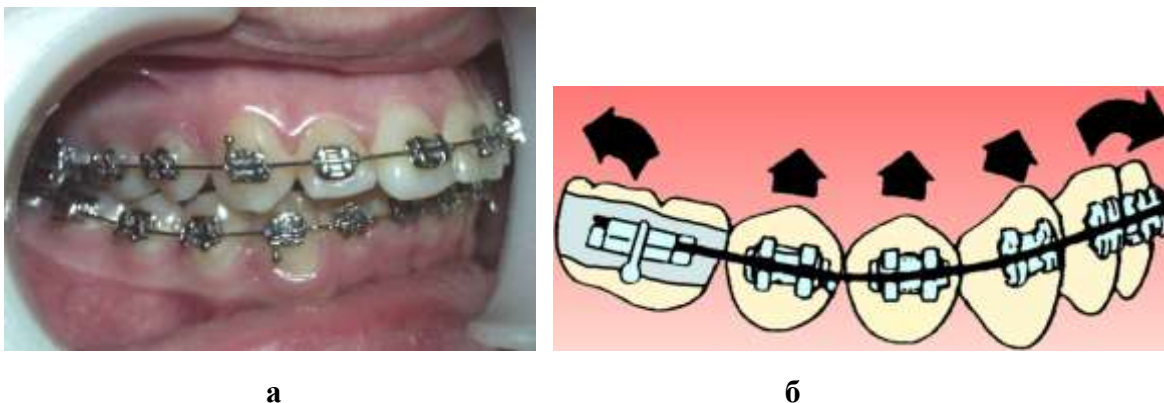**В смешанном прикусе, в его конечном периоде, т.е. в возрасте от 9 до 12 лет** используют физиологическое повышение прикуса, путем установления в правильную окклюзию премоляров, клыков и резцов. Применяют те же аппараты, что и в предыдущем периоде, а также несъемные аппараты (аппарат Энгля) в сочетании со съёмными аппаратами – пластинка с накусочной площадкой.

**В период постоянного прикуса** в возрасте старше 12 лет для устранения резко выраженных зубочелюстных аномалий, сочетающихся с глубоким резцовым перекрытием, показано использование внутриротовых



несъемных вестибулярных дуговых ортодонтических аппаратов – аппарат Энгля, мультибондинг система (рис. 67).

Эти аппараты применяют вместе со съёмными разобщающими пластинками с накусочной площадкой и наклонной плоскостью, а в технике прямой дуги применяется реверсионная дуга для вертикального перемещения передних зубов. Перед началом лечения можно сделать компактостеотомию.



**Рис.67.** Мультибондинг система: а – МБС в полости рта;  
б – схема перемещения зубов

**Прогноз лечения** благоприятный, если оно предпринято в начальном периоде сменного или постоянного прикуса и в процессе лечения устранены не только морфологические, но и функциональные нарушения, а глубокий прикус не является семейной особенностью с горизонтальным типом роста челюстей. Длительность ретенции зависит от периода формирования прикуса, применения функциональных или механических аппаратов. После достижения множественных контактов между зубными рядами с помощью активатора, бионатора, регулятора функций ретенционный период не требуется. Если лечение проведено механически-действующими аппаратами и нарушения функций устранены не полностью, следует пользоваться ретенционными аппаратами. Длительность применения аппаратов индивидуальна, в среднем она равна периоду активного ортодонтического лечения.

При лечении глубокого прикуса встречаются следующие **ошибки**:

1. Лечение глубокого прикуса пластинками с накусочными площадками в переднем участке при значительном тесном положении зубов. Для достижения положительного результата необходимо устранение скученности зубов, расширением зубных дуг или удалением отдельных зубов.

2. Устранение протрузии резцов приводит к углублению резцового перекрытия, что следует учитывать при планировании лечения прикуса в различные возрастные периоды.

### **САМОКОНТРОЛЬ УСВОЕНИЯ ТЕМЫ.**

1. Каковы основные механизмы развития глубокого прикуса?
2. Нарушение каких функций зубочелюстной системы наиболее часто приводит к развитию глубокого прикуса?
3. Каковы основные принципы лечения глубокого прикуса?
4. Изложите основные морфологические и функциональные изменения, возникающие при глубоком прикусе.

### **ЗАДАНИЕ ДЛЯ САМОСТОЯТЕЛЬНОЙ РАБОТЫ:**

**Схема ориентировочной основы действия  
по профилактике и лечению глубокого прикуса**

<b>Периоды развития зубочелюстной системы</b>	<b>Методы профилактики и лечения</b>
---	--------------------------------------

<p>Временный прикус</p>	<ol style="list-style-type: none"> <li>1.Формирование активного жевания.</li> <li>2.Восстановление разрушенных коронок временных зубов, пломбами, вкладками, тонкостенными коронками.</li> <li>3.Устранение вредных привычек.</li> <li>4.Пластика укороченной уздечки языка.</li> <li>5.Замещение дефектов зубных рядов протезами.</li> <li>6. Сошлифовывание нестершихся бугров временных моляров и клыков (после 4 лет).</li> <li>7. Применение вестибулярных пластинок с накусочной площадкой.</li> <li>8. Устранение нарушенных функций с помощью миогимнастики.</li> </ol>
<p>Смешанный прикус</p>	<ol style="list-style-type: none"> <li>1.Сочетание выше указанных методов с аппаратурным лечением.</li> <li>2.Преортодонтические трейнеры.</li> <li>3.Пластинки с накусочными или наклонными плоскостями.</li> <li>4.Регуляторы функций Френкеля I и II тип.</li> <li>5.Активатор Кламмта.</li> <li>6. Бионатор Янсон.</li> </ol>
<p>Постоянный прикус</p>	<ol style="list-style-type: none"> <li>1.Аппаратурные методы: <ol style="list-style-type: none"> <li>а) функционально-действующие и функционально-направляющие аппараты до окончания активного роста челюстей,</li> <li>б) механически-действующие аппараты: съемные и несъемные в том числе с применением брекетов.</li> </ol> </li> <li>2. Сочетание аппаратурных методов с хирургическими.</li> <li>3. Ортопедический метод.</li> <li>4. Хирургический метод.</li> <li>5. Комплексные методы.</li> </ol>

## ТЕСТЫ

### 1. Синонимы глубокого прикуса:

- а. антериальный прикус
- б. глубокий снижающийся прикус
- в. I класс Энгля
- г. глубокое резцовое перекрытие
- д. глубокий травмирующий прикус

### 2. Морфологические нарушения на уровне отдельных зубов, характерные для глубокого прикуса:

- а. высокое положение нижних передних зубов
- б. низкое положение верхних передних зубов
- в. атипичная форма коронок верхних резцов
- г. высокое положение верхних передних зубов
- д. низкое положение нижних передних зубов

### 3. Принципы лечения смешанного и постоянного глубокого прикуса, сформированного за счет нарушения формирования зубных рядов:

- а. добиться экстррузии боковых зубов
- б. добиться интрузии боковых зубов
- в. добиться интрузии передних зубов
- г. добиться экстррузии передних зубов

### 4. Активное ортодонтическое лечение глубокого прикуса целесообразно

#### начинать:

- а. с 3-х лет
- б. с 5,5 лет

**в.с момента выявления**

**г.в период постоянного прикуса**

**Ответы: 1–б,г,д ; 2–а, б; 3 – а, в ;4 – б.**

**ОТКРЫТЫЙ ПРИКУС. АНОМАЛИИ РАЗВИТИЯ И ДЕФОРМАЦИИ ЗУБОВ, ЗУБНЫХ РЯДОВ, ЧЕЛЮСТНЫХ КОСТЕЙ, ПРИВОДЯЩИЕ К ФОРМИРОВАНИЮ ОТКРЫТОГО ПРИКУСА. ПРИЧИНЫ РАЗВИТИЯ. ДИАГНОСТИКА. ЛЕЧЕНИЕ. ОШИБКИ И ОСЛОЖНЕНИЯ.**

**(Практическое занятие № 7)**

**МОТИВАЦИОННАЯ ХАРАКТЕРИСТИКА ТЕМЫ**

Открытый прикус является разновидностью нарушения прикуса в вертикальной плоскости, характеризующийся величиной вертикальной щели. Своевременная выявление и коррекция этиологических, патогенетических фактор способствует саморегуляции открытого прикуса и позволяет предотвратить развитие других видов аномалий и функциональных нарушений челюстно-лицевой области.

**Общее время занятия:** 7 академических часов.

Частота распространенности открытого прикуса, связь с другими видами аномалий и функциональных нарушений челюстно-лицевой области.

**Цель и задачи занятия:** изучить методы диагностики и лечения открытого прикуса в различные периоды формирования зубочелюстной системы, а также научить студентов диагностировать открытый прикус, планировать лечебные мероприятия по его устранению.

**Требования к исходному уровню знаний.** Для полного освоения темы необходимо знать:

- а) инфантильный и соматический тип глотания;
- б) основные возрастные периоды развития зубочелюстной системы;
- в) методы лечения зубочелюстных аномалий в ортодонтии.

**Контрольные вопросы из смежных дисциплин:**

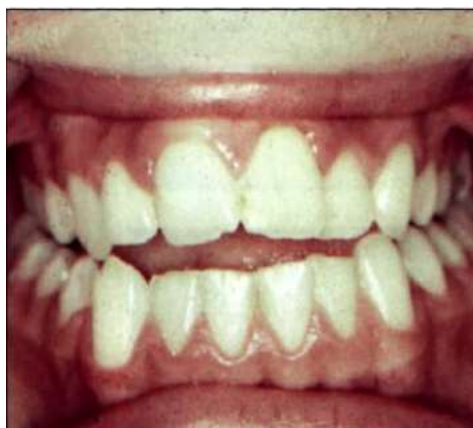1. Показания к применению механически действующих аппаратов;
2. Принцип действия и показания к применению функционально-действующих аппаратов;
3. Ретенционные аппараты.

**Контрольные вопросы по теме занятия:**

- 1) Этиология, клиника открытого прикуса.
- 2) Морфологические разновидности открытого прикуса.
- 3) Принципы лечения открытого прикуса в период молочного прикуса. Ошибки, осложнения в лечении.
- 4) Принципы лечения открытого прикуса в период смешанного прикуса. Ошибки, осложнения в лечении.
- 5) Принципы лечения открытого прикуса в период постоянного прикуса. Ошибки, осложнения в лечении.

## **ОПРЕДЕЛЕНИЕ ОТКРЫТОГО ПРИКУСА, ЭТИОЛОГИЯ, ЛИЦЕВЫЕ ПРИЗНАКИ И МОРФОФУНКЦИОНАЛЬНЫЕ НАРУШЕНИЯ**

**Открытый прикус** относится к вертикальным аномалиям прикуса и характеризуется наличием вертикальной щели между зубами при смыкании зубных рядов; такая щель чаще бывает в переднем участке зубных дуг (симметричная, асимметричная или в боковых участках – односторонняя или двусторонняя). Отсутствие контактов между зубными рядами может наблюдаться в области резцов и клыков, реже имеет большую



протяжённость, когда не контактируют резцы, клыки, премоляры, иногда отдельные моляры. В таком случае смыкаются лишь последние зубы (рис. 68).

***Рис. 68. Открытый прикус***

**Этиология открытого прикуса.** I. Открытый прикус, обусловленный нарушением роста челюстей при неблагоприятной наследственности.

II. Врождённый (болезни матери во время беременности, неправильное положение плода, родовая травма).

III. Приобретённый:

а) вследствие влияния местных факторов (сосание пальцев, языка, губ, карандашей и др. предметов, сон с запрокинутой головой, прокладывание языка в дефект зубных рядов после ранней потери временных зубов). Немаловажное значение имеет затруднённое носовое дыхание, вынуждающее держать рот открытым, неправильное положение с прокладыванием языка между зубными рядами. Увеличение глоточных миндалин способствует смещению языка вперёд, его неправильному положению и развитию открытого прикуса. Укороченная уздечка языка затрудняет его движение, что приводит к неправильному положению языка, чаще межрезцовому.

Нарушение речи (неправильная артикуляция языка с окружающими тканями способствует недопрорезыванию зубов и образованию открытого прикуса в переднем участке зубных дуг). Величина и форма языка, имеющаяся в период эмбрионального развития полости рта, может предопределить развитие открытого прикуса, чаще всего в боковых отделах.

Открытый прикус может развиваться в различные возрастные периоды. Он может наблюдаться при нейтральном соотношении зубных рядов, а также сопровождать дистальный и мезиальный прикус. Степень выраженности аномалий определяется по величине вертикальной щели: 1 степень – до 5 мм, 2 степень – 5-9 мм, 3 степень – более 9 мм.

### **Морфологические нарушения при открытом прикусе:**

#### **I. На уровне челюстей:**

1. Поворот тела верхней челюсти относительно трансверсальной оси вверх и вперёд.

2. Поворот тела нижней челюсти вниз и назад.

#### **II. На уровне зубных рядов:**

1. Экструзия зубов в боковых участках верхнего и нижнего зубных рядов.

2. Интрузия резцов и клыков.

3. Супраокклюзия нижних боковых зубов.

#### 4. Инфраокклюзия верхних боковых зубов.

Если между резцами имеется щель от 8,0 мм и более, то обычно нарушается форма лица, нижняя его часть превалирует над средней и верхней, верхняя губа укорочена, виден язык. Угол нижней челюсти больше 135 градусов. Если губы сомкнуты, то выражение лица напряжённое. При сочетании открытого прикуса с дистальным или мезиальным, лицевые признаки бывают характерными для того и другого вида прикуса.

Открытый прикус сопровождается сужением зубных дуг, тесным расположением передних зубов, нередко наблюдается гипоплазия эмали. При открытом прикусе затрудняется откусывание пищи, жевание, глотание, речь, изменяется дыхание, что вызывает сухость слизистой оболочки.

Диагноз ставят на основании клинического обследования, фотометрии лица, ортопантомографии челюстей, боковых телерентгенограмм головы; определяют зубоальвеолярную и гнатическую формы.

#### **ЛЕЧЕНИЕ ОТКРЫТОГО ПРИКУСА В РАЗЛИЧНЫЕ ПЕРИОДЫ ФОРМИРОВАНИЯ ПРИКУСА**

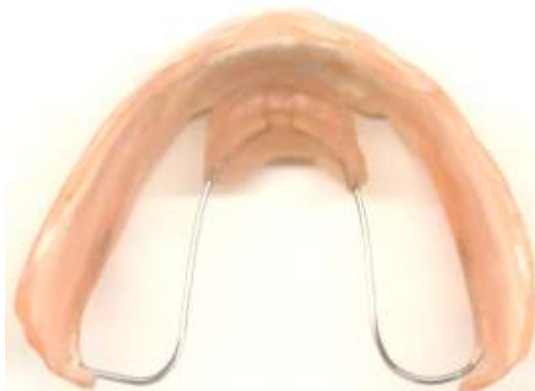Лечение открытого прикуса зависит от его разновидности, степени выраженности, периода формирования, типа роста челюстей.

**В период временного прикуса** основной задачей является устранение вредных привычек, нормализация положения языка, нормализация носового дыхания, смыкания губ, правильного глотания и произношения звуков. Проводится пластика укороченной уздечки языка. Для устранения вредных привычек используются индивидуальные и стандартные пластинки. Для устранения сосания языка и нормализации глотания применяется вестибулярная пластинка с пластмассовым упором для языка (рис. 68), вестибулооральная пластинка Крауса (рис. 69), подбородочная праща с вертикальной тягой, пришлифовывание боковых зубов.



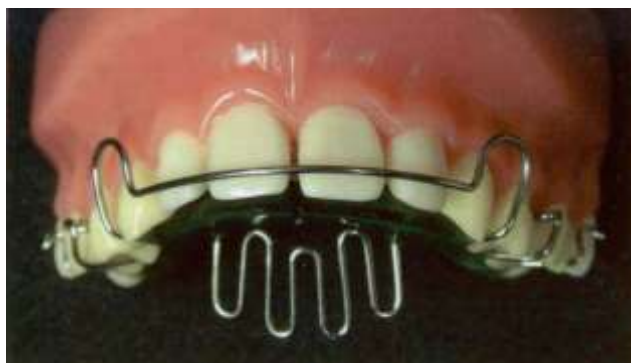

**Рис. 68.** Стандартная вестибулярная пластинка с упором для языка



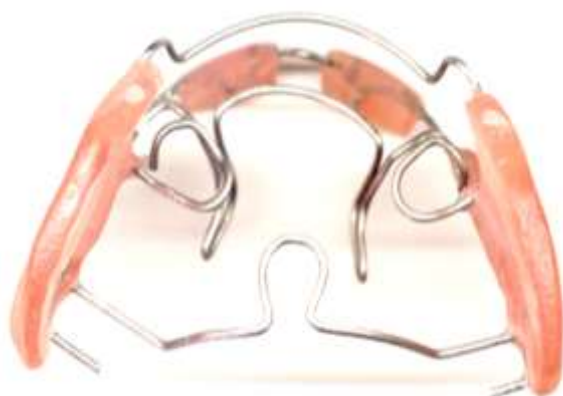**Рис. 69.** Вестибулооральная пластинка Крауса

*В смешанном прикусе* применяют те же лечебные мероприятия, что и в период временного прикуса. Для устранения вредных привычек прокладывания языка и его сосания применяют пластинку на верхнюю челюсть с проволочным упором для языка (рис. 70).



**Рис. 70.** Пластинка на верхнюю челюсть с проволочным упором для языка

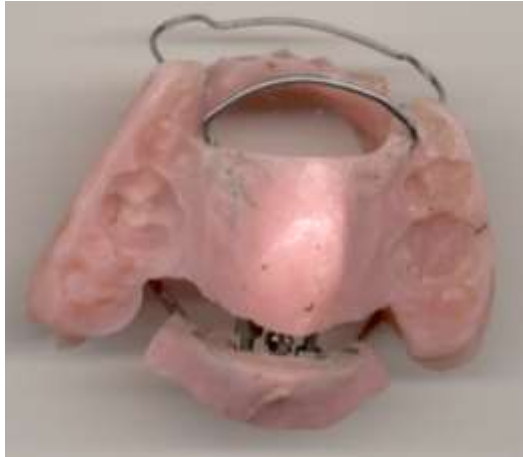В этом периоде применяют открытый активатор Кламмта с учетом основной разновидности патологии (нейтральный, дистальный или мезиальный прикус). Язык отстраняют от зубов с помощью проволочных петель, которые располагают в области вертикальной щели между резцами. В этом периоде для лечения открытого прикуса с нейтральным соотношением используют пластинку с упором для языка, для лечения дистального открытого прикуса – I и II типы регуляторов функций Френкеля (рис. 71), преортодонтические трейнеры (рис. 72), а для мезиального и открытого – III тип или бюгельный активатор Френкеля (рис. 73). Эти аппараты способствуют расширению зубных дуг, особенно верхней, что очень важно для лечения открытого прикуса.



**Рис. 71. Регулятор функций Френкеля**



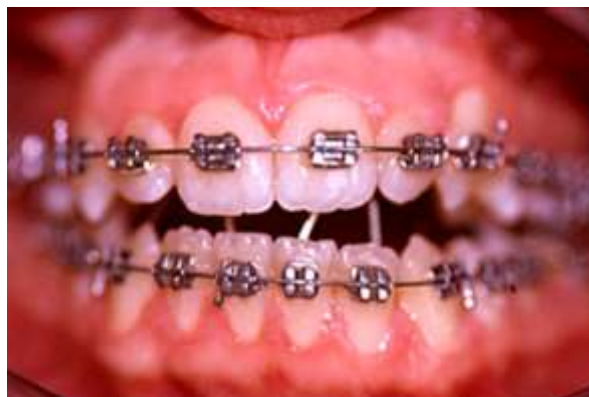**Рис. 72. Преортодонтические трейнеры**



**Рис. 73. Бюгельный активатор Френкеля**

Кроме съёмных ортодонтических аппаратов применяют также несъёмные. Кольца на опорные зубы с припаянными трубками и назубная вестибулярная дуга П-образно изогнутая. На перемещаемые зубы укрепляют кольца с крючками. Зубоальвеолярного вытяжения достигают с помощью резиновой тяги.

***В постоянном прикусе*** лечение открытого прикуса должно быть комплексным (аппаратурный + хирургический метод). Удаление зубов при тесном их расположении, компактостеотомия и применение съёмных и несъёмных аппаратов. К несъёмным конструкциям относятся аппарат Энгля, техника прямой дуги с применением реверсионных дуг (рис. 74).



**Рис. 74. Мультибондинг система в сочетании с несъемным упором для языка**

В некоторых случаях при лечении в постоянном прикусе используют протетический метод лечения. Этот метод показан при достаточной длине верхней губы, умеренной величине нижнечелюстных углов и незначительном удлинении нижней трети лица. Длительность лечения открытого прикуса зависит от периода его формирования, разновидности, возможности устранения функциональных нарушений, выраженности морфологических нарушений.

*Прогноз лечения зубоальвеолярной формы* открытого прикуса более благоприятный, чем гнатической. Результат лечения зависит также от возраста, в котором начато лечение. Если в процессе аппаратурного и комплексного лечения функциональные нарушения устранены не полностью, возникает рецидив аномалии.

*Прогноз лечения гнатической формы* открытого прикуса зависит от степени его выраженности и деформации челюстей.

При лечении открытого прикуса встречаются следующие *ошибки*:

1. Нарушение гармонии черт лица, обнажение при улыбке не только зубов, но и альвеолярных отростков наступает при увеличении нижнего отдела лица, если не приняты меры к интрузии в области боковых зубов, а открытый прикус устраняется только за счёт вытяжения передних зубов.

2. Применение большой силы при перемещении зубов может вызвать болезненность зубов, их расшатывание, изменение цвета коронок в результате кровоизлияний в пульпе, рецессию десны.

3. При тесном расположении зубов, их вытяжение является ошибкой. Предварительно необходимо расширить зубные дуги или устранить тесное расположение зубов путём удаления некоторых из них.

## **САМОКОНТРОЛЬ УСВОЕНИЯ ТЕМЫ.**

1. Каковы основные механизмы развития открытого прикуса?

2. Какие вредные привычки наиболее часто приводят к развитию открытого прикуса?

3. Назовите основные принципы профилактики открытого прикуса.

4.Изложите основные морфологические и функциональные изменения, возникающие при глубоком прикусе.

**Схема ориентировочной основы действия  
по профилактике и лечению открытого прикуса.**

<b>Периоды развития зубочелюстной системы</b>	<b>Методы профилактики и лечения</b>
Временный прикус	<ol style="list-style-type: none"><li>1.Миогимнастика круговой мышцы рта и других мышц в зависимости от разновидностей патологии.</li><li>2.Нормализация функции глотания, дыхания, устранение вредных привычек.</li><li>3.Пластика уздечки языка.</li><li>4.Вестибулярные и вестибулооральные пластинки, позиционеры, регуляторы функций</li><li>5.Подбородочная праща с головной шапочкой и резиновой тягой.</li></ol>
Смешанный прикус	<ol style="list-style-type: none"><li>1.Сочетание миогимнастики с аппаратурным методом.</li><li>2.Преортодонтические трейнеры.</li><li>3.Аппаратурный метод лечения (пластинки с упорами для языка, каппы с крючками и резиновой тягой, пластинки с окклюзионными накладками, регуляторы функций, аппарат Гербста-Кожокару.</li><li>4.В конце периода смешанного прикуса – несъемные дуговые аппараты.</li><li>5.Сочетание аппаратурного метода с хирургическим.</li></ol>
Постоянный прикус	<ol style="list-style-type: none"><li>1.Аппаратурный метод (все вышеперечисленные аппараты; широкое применение несъемных дуговых аппаратов).</li><li>2.Сочетание аппаратурного метода с хирургическим.</li><li>3.Хирургический метод.</li><li>4.Ортопедический метод.</li><li>5. Комплексные методы.</li></ol>

## ТЕСТЫ

**1. Морфологические нарушения на уровне отдельных зубов, характерные для открытого прикуса:**

- а. высокое положение нижних передних зубов
- б. низкое положение верхних передних зубов
- в. атипичная форма коронок верхних резцов
- г. высокое положение верхних передних зубов
- д. низкое положение нижних передних зубов

**2. Морфологические нарушения на уровне зубных рядов, характерные для открытого прикуса:**

- а. зубоальвеолярное укорочение в передних отделах челюстей
- б. зубоальвеолярное удлинение в боковых отделах челюстей
- в. зубоальвеолярное удлинение в передних отделах челюстей
- г. зубоальвеолярное укорочение в боковых отделах челюстей

**3. Открытый прикус характеризуется следующими морфологическими нарушениями на уровне челюстей:**

- а. поворот тела нижней челюсти относительно трансверзальной оси вниз и назад
- б. поворот тела верхней челюсти относительно трансверзальной оси вниз и вперед
- в. поворот тела нижней челюсти относительно трансверзальной оси вверх и назад
- г. поворот тела верхней челюсти относительно трансверзальной оси вверх и вперед

**4. Активное ортодонтическое лечение открытого прикуса целесообразно начинать:**

- а. с 3-х лет
- б. с 5,5 лет
- в. с момента выявления
- г. в период постоянного прикуса

Ответы: 1–г,д; 2– а,б; 3 – а, г; 4 – в.

## **ПЕРЕКРЕСТНЫЙ ПРИКУС. ЭТИОЛОГИЯ, ПАТОГЕНЕЗ, КЛИНИЧЕСКАЯ КАРТИНА. ДИАГНОСТИКА. ЛЕЧЕНИЕ. ОШИБКИ И ОСЛОЖНЕНИЯ ПРИ ЛЕЧЕНИИ ПЕРЕКРЕСТНОГО ПРИКУСА.**

(Практическое занятие № 8)

### **Мотивационная характеристика темы**

Перекрестный прикус является разновидностью нарушения прикуса в горизонтальной плоскости. Умение провести дифференциальную диагностику разновидностей перекрестного прикуса позволит своевременно диагностировать вид патологии, выявить этиологические факторы и провести успешное ортодонтическое лечение на различных этапах формирования прикуса.

**Общее время занятия:** 7 академических часов.

Частота распространенности перекрестного прикуса, связь его с другими видами аномалий и функциональными нарушениями челюстно-лицевой области.

**Цель и задачи занятия.** Изучить основные разновидности перекрестного прикуса, причины их развития. Освоить методологию постановки диагноза, способы профилактики перекрестного прикуса и методы его лечения в различные возрастные периоды. Научить студентов диагностировать перекрестный прикус, определять его разновидности, планировать лечебные мероприятия по устранению перекрестного прикуса.

**Требования к исходному уровню знаний:** Для полного освоения темы необходимо повторить из:

1. Нормальной анатомии: строение височно-нижнечелюстного сустава, верхней и нижней челюсти;
2. Ортодонтии: аппараты, миотерапия.

**Контрольные вопросы из смежных дисциплин:**

1. Назовите элементы височно-нижнечелюстного сустава;
2. Приведите примеры механически-действующих аппаратов;
3. Принцип действия функционально-действующих аппаратов.

**Контрольные вопросы по теме занятия:**

1. Определение перекрестного прикуса, синонимы, причины возникновения.
2. Классификация перекрестного прикуса.
3. Морфологические, функциональные и эстетические нарушения при перекрестном прикусе.
4. Дифференциальная диагностика перекрестных прикусов со смещением нижней челюсти и без смещения нижней челюсти.
5. Лечение перекрестного прикуса без смещения нижней челюсти.
6. Лечение перекрестного прикуса со смещением нижней челюсти.

## ПЕРЕКРЕСТНЫЙ ПРИКУС

Перекрестный прикус относится к аномалиям в горизонтальной плоскости. Применяют различные термины, характеризующие перекрестный прикус: кривой, вестибулоокклюзия, буккоокклюзия, лингвоокклюзия, боковой принужденный прикус и др.

Развитие перекрестного прикуса может быть обусловлено следующими причинами:

- I. Наследственность (наследуется нарушение положения челюстей относительно основания черепа).
- II. Врожденная патология:



А. Врожденные аномалии развития лицевого скелета (расщелины верхней губы, альвеолярного отростка, твердого и мягкого неба, гемиатрофия лица).

Б. Врожденные аномалии развития позвоночника (сколиотическая деформация позвоночника).

В. Врожденная патология ВНЧС.

Г. Родовая травма.

Д) Неправильное расположение зачатков зубов и их анэрубция; макроглоссия.

### Ш. Приобретенная патология:

1. Общие факторы: рахит, остеомиелит, полиомиелит, нарушение осанки;

2. Местные факторы: нарушения функций ЗЧС, вредные привычки (подпирание щек рукой; сосание пальцев, щек, языка и др.), неправильное положение ребенка во время сна, нарушение последовательности прорезывания зубов, нестершиеся бугры временных зубов, раннее разрушение и потеря временных моляров.

Среди этиологических факторов особое внимание следует уделить заболеваниям височно-нижнечелюстного сустава, таким как анкилоз и артриты различной этиологии. Причины, вызывающие артриты, могут быть различны:

1. Травматическое воспаление сустава.
2. Острые и хронические гнойные отиты.
3. Инфекционные артриты.
4. Гематогенный остеомиелит суставного отростка.

Многообразие этиологических факторов создает трудности в диагностике и, следовательно, в профилактике и ортодонтическом лечении перекрестного прикуса.

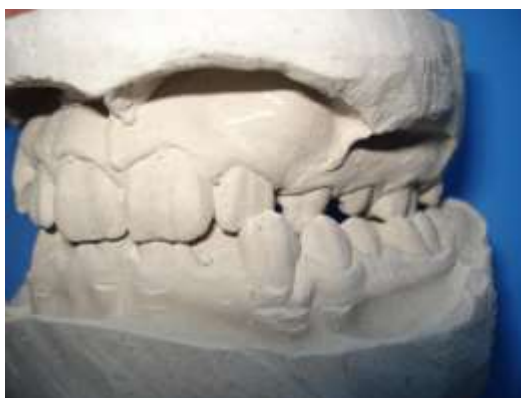### **Классификация перекрестного прикуса**

I. Буккальный – при смыкании зубных рядов в центральной окклюзии щечные бугры нижних боковых зубов располагаются буккальнее продольных фиссур верхних боковых зубов: а) односторонний – нарушения на одной стороне, на противоположной стороне взаимоотношение зубов нормальное (рис. 75); б) двусторонний – нарушения на обеих сторонах (рис. 76а).

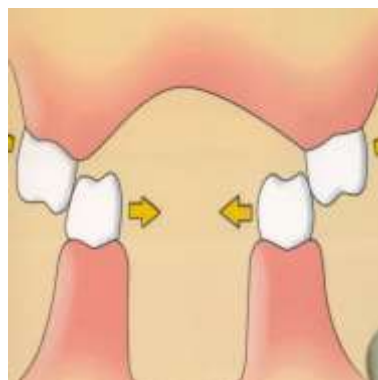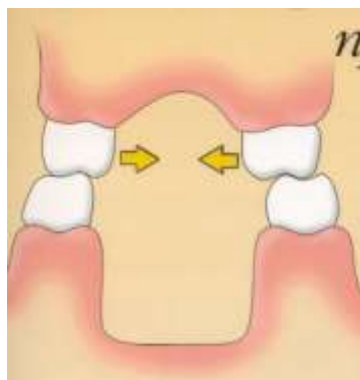
II. Лингвальный – при смыкании зубных рядов в центральной окклюзии щечные бугры нижних боковых зубов располагаются язычней продольных фиссур верхних боковых зубов а) односторонний – нарушения на одной стороне, на противоположной стороне – взаимоотношение зубов нормальное; б) двусторонний – нарушения на обеих сторонах (рис. 76б).

Буккальный и лингвальный разновидности перекрестного прикуса могут быть со смещением нижней челюсти (рис. 77а) и без смещения нижней челюсти (рис. 77б).

III. Сочетанный (буккально-лингвальный) перекрестный прикус.



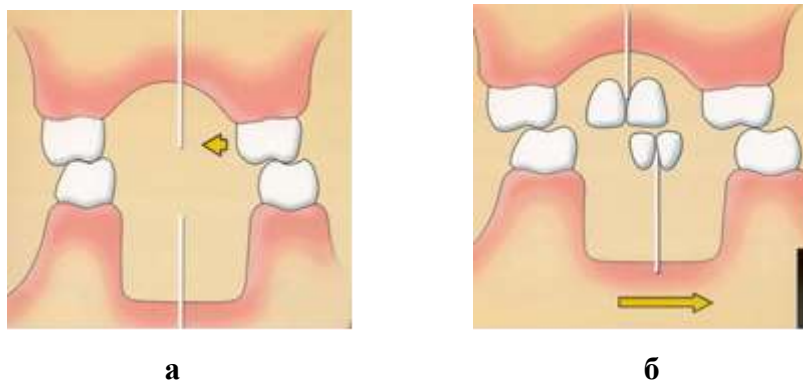
**Рис. 75. Перекрестно-буккальный прикус слева**



а

б

**Рис. 76. Разновидности перекрестного прикуса: а – перекрестно-буккальный, б – перекрестно-лингвальный**



**Рис. 77. Разновидности перекрестного прикуса: а – без смещения нижней челюсти; б – со смещением нижней челюсти**

Различают следующие **морфологические формы перекрестного прикуса**:

- 1) **зубоальвеолярная** – сужение или расширение зубоальвеолярной дуги на одной или обеих челюстях;
- 2) **гнатическая** – сужение или расширение базиса челюсти (недоразвитие, чрезмерное развитие);
- 3) **суставная** – смещение нижней челюсти в сторону (параллельное срединно-сагиттальной плоскости или диагональное).

**Морфологические нарушения при перекрестном прикусе:**

1. **На уровне челюстей:**
  - а) поворот тела верхней челюсти относительно вертикальной оси влево или вправо; поворот тела нижней челюсти неадекватно повороту верхней;
  - б) одностороннее недоразвитие и/или чрезмерное развитие верхней или нижней челюсти.
2. **На уровне зубных рядов:**
  - а) одностороннее удлинение или укорочение верхнего или нижнего зубного ряда;

б) одностороннее сужение или расширение верхнего или нижнего зубного ряда;

в) двустороннее сужение или расширение верхнего или нижнего зубного ряда.

3. На уровне отдельных зубов: вестибулярное положение боковых зубов на одной челюсти при оральном положении боковых зубов другой челюсти.

При перекрестном прикусе нарушаются функции жевания и речи. При внешнем осмотре пациента с перекрестным прикусом часто выявляют асимметрию лица.

**Дифференциальная диагностика форм перекрестного прикуса со смещением нижней челюсти и без смещения нижней челюсти**

<b>Симптомы</b>	<b>Перекрестный прикус без смещения нижней челюсти</b>	<b>Перекрестный прикус со смещением нижней челюсти</b>
<b>1. Асимметрия лица</b>	Отсутствует или не резко выражена	Резко выражена
<b>2. Вид смыкания зубных рядов:</b> <b>а) сагиттальная плоскость</b>	1) I, II, III кл. по Энгля одинаков с обеих сторон;  2) С одной стороны I кл. по Энгля с другой II или III кл.	С одной стороны II кл. по Энгля с другой III кл. по Энгля
<b>б) горизонтальная плоскость</b>	1) Буккальный прикус односторонний или двусторонний;  2) Лингвальный прикус односторонний или двусторонний	С одной стороны буккальный с другой лингвальный прикус
<b>3. Зубные ряды</b>	Сужение или расширение одного зубного ряда.	Нарушения формы зубных рядов не характерны.

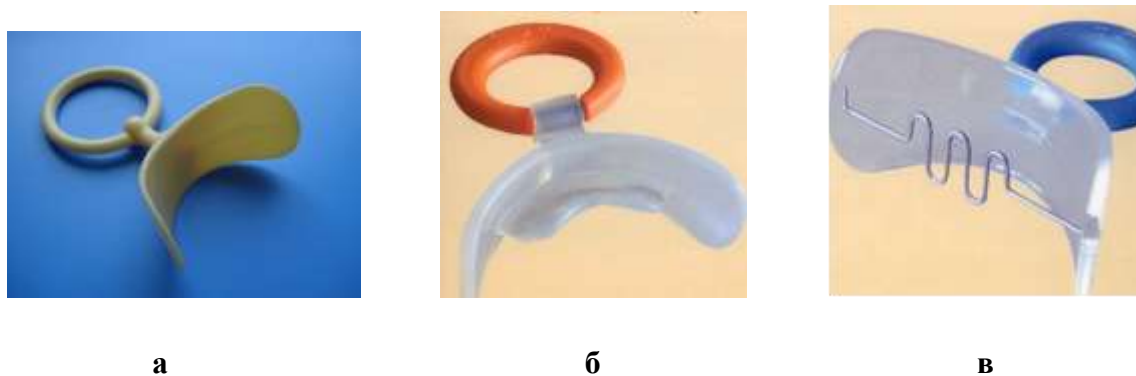
4. Средняя линия	Сохранена или может не совпадать.	Всегда не совпадает
------------------	-----------------------------------	---------------------

### Лечение перекрестного прикуса без смещения нижней челюсти

*Во временном прикусе* задачей врача-ортодонта является нормализация формы зубных рядов за счет создания оптимальных условий для роста и развития челюстей.

Основной метод лечения – миотерапия, дополнительный – аппаратный. Лечение включает: устранение причины возникновения аномалии, борьбу с вредными привычками, сошлифовывание нестершихся бугров молочных моляров и клыков, нормализацию смыкания губ, протезирование при ранней потере временных зубов.

Применяют стандартные или индивидуальные вестибулярные пластинки для устранения давления щек на недоразвитые участки челюстей (рис. 78).



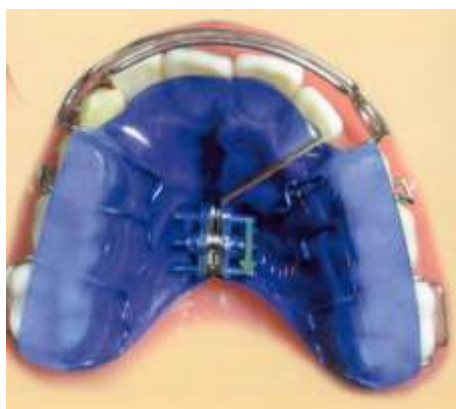**Рис. 78.** Стандартные вестибулярные пластинки: а – Шонхера; б – Мурру с накусочной площадкой, в – Мурру с проволочным упором для языка

*В смешанном прикусе* задача лечения – нормализация формы зубного ряда, явившегося причиной формирования перекрестного прикуса.

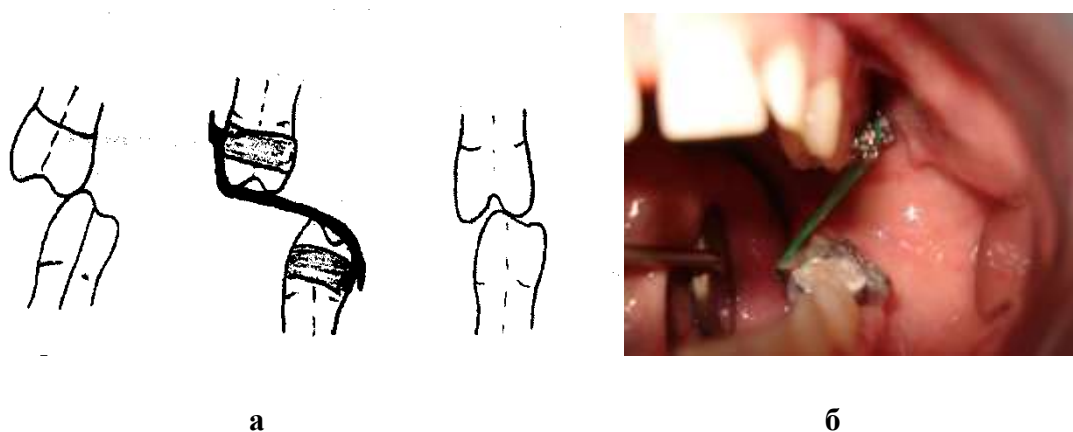
Основным методом лечения является аппаратный, дополнительным методом – миотерапия.

Кроме вышеописанных мероприятий широко применяют механически

действующие аппараты: пластинки на верхнюю челюсть с окклюзионными накладками и винтом, секторальным распилом (рис. 79); пластинка с окклюзионными накладками и винтом для неравномерного расширения верхнего или нижнего зубных рядов; кольца с крючками на первые постоянные моляры и кросстяга (рис. 80); сошлифовывание бугров временных зубов.



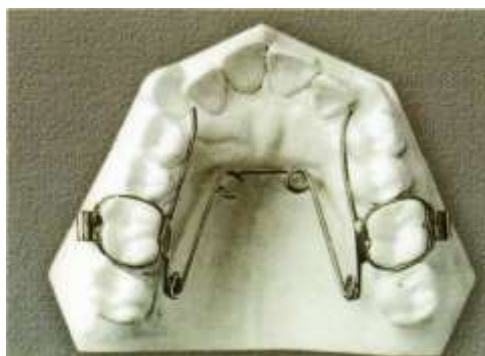**Рис. 79.** Пластика с окклюзионными накладками, винтом и секторальным распилом для одностороннего расширения верхнего зубного ряда



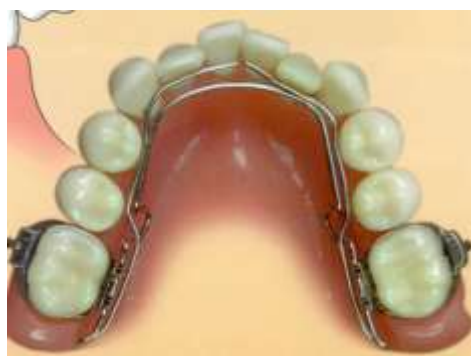**Рис. 80.** Кольца на моляры с крючками и кросстяга: а – схема; б – в полости рта

**В период постоянного прикуса** основными методами лечения являются комплексный и аппаратный. В этом периоде более широко применяют несъемные механически действующие аппараты (мультибондинг-

систему, аппарат Дерихсвайлера, аппараты Quad Helix и Bi Helix (рис. 81), небный экспандер). По показаниям проводится компактостеотомия в области перемещаемых зубов с последующим применением механически действующих ортодонтических аппаратов.



а



б

**Рис. 81.** Пружины для расширения зубных рядов: а – Quad Helix; б – Bi Helix

### **Лечение перекрестного прикуса со смещением нижней челюсти**

**Во временном прикусе** задачами ортодонтического лечения являются:

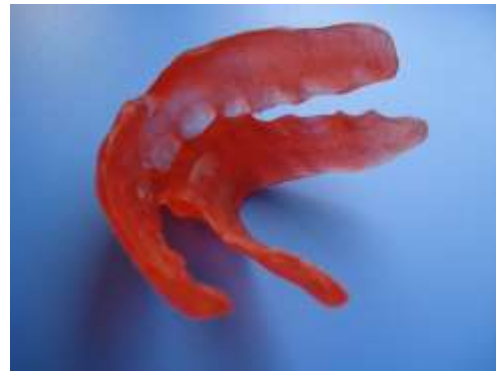1. Создание оптимальных условий для роста челюстей;
2. Сдерживание роста нижней челюсти при сочетании перекрестного прикуса с мезиальным.

Основной метод лечения – аппаратурный, дополнительный – миотерапия.

Решение этих задач достигается применением функционально-действующих (вестибулярные пластинки, активаторы и регуляторы функций) (рис. 82) и функционально-направляющих аппаратов (пластинки на верхнюю или нижнюю челюсти с наклонной плоскостью в боковых участках).



**а**




**б**



**в**



**г**



**д**

**Рис. 82.** Функционально-действующие аппараты: **а** – вестибуло-оральная пластинка Крауса; **б** – пропульсор Мюллемана; **в** – регулятор функций Френкеля; **г** – преортодонтический трейнер; **д** – бионатор Янсон

Лечение начинается с устранения причины возникновения аномалии. Для лечения широко используют шапочку с подбородочной пращой и



односторонней резиновой тягой; шлифовывание бугров и режущих краев временных зубов; миотерапию.

**В смешанном прикусе** задачей ортодонтического лечения является нормализация прикуса за счет смещения нижней челюсти в правильное положение. Основной метод лечения – аппаратурный, дополнительный – миотерапия.

Лечение начинают с нормализации формы зубных рядов. Это достигается применением одночелюстных пластинок с винтами и пружинами. После этого используют моноблоковые аппараты функционального действия (регуляторы функций Френкеля, бionатор Янсон, активатор Кламмта) (рис. 82).

В периоды активного роста челюстей кроме функционально-действующих используют и функционально-направляющие аппараты (пластинки с наклонной плоскостью и окклюзионными накладками).

**В период постоянного прикуса** основным методом лечения являются аппаратурный и комплексный. Кроме аппаратов, используемых в смешанном прикусе, применяют мультибондинг-систему с межчелюстной кривой резиновой тягой.

Производят удаление первых премоляров на верхней челюсти на стороне II класса Энгля, на нижней челюсти на стороне III класса Энгля.

**Прогноз лечения** перекрестного прикуса благоприятный в основном после раннего устранения зубоальвеолярных форм перекрестного прикуса, в том числе сочетающихся со смещением нижней челюсти. При лечении в постоянном прикусе такую аномалию устранить можно, но не исключается сохранение асимметрии лица. Прогноз ортодонтического лечения гнатической формы перекрестного прикуса более благоприятен при начале лечения во временном прикусе. В постоянном прикусе при резко выраженной патологии устранить аномалию можно только хирургическим путем.

При лечении перекрестного прикуса допускаются следующие ошибки:

1. Расширяют или сужают зубной ряд на стороне перекрестного прикуса без достаточного разобщения перемещаемых зубов;
2. Не устраняют смещение нижней челюсти при гнатической и суставной формах перекрестного прикуса.

**Для самостоятельного**

1. Проведите клиническую функциональную пробу по Ильиной-Маркосян.
2. Укажите ортодонтические аппараты применяемые при скелетной форме сужения верхнего зубного ряда.
3. Укажите ортодонтические аппараты применяемые при коррекции перекрестного лингвального прикуса.

**Схема ориентировочной основы действия  
по профилактике и лечению перекрестного прикуса**

<b>Периоды развития зубочелюстной системы</b>	<b>Методы профилактики и лечения</b>
Временный прикус	<ol style="list-style-type: none"><li>1. Ликвидация вредных привычек, нормализация функции дыхания и глотания.</li><li>2. Сошлифовывание режущих краев и бугров временных зубов.</li><li>3. Миогимнастика в зависимости от конкретного вида патологии.</li><li>4. Протезирование при раннем удалении временных зубов.</li><li>5. Позиционеры, съемные каппы.</li><li>6. Подбородочная праща с головной шапочкой и резиновой тягой.</li></ol>

Смешанный прикус	<ol style="list-style-type: none"> <li>1. Сочетание миогимнастики с аппаратурным методом лечения.</li> <li>2. Аппаратурный метод лечения (позиционеры, активаторы, каппы с наклонными плоскостями, регуляторы функций, в конце периода – несъемные дуговые аппараты и сочетание их со съемными аппаратами и др.)</li> <li>3. Сочетание аппаратурного метода с хирургическим.</li> </ol>
Постоянный прикус	<ol style="list-style-type: none"> <li>1. Аппаратурный метод (все вышеперечисленные аппараты; широкое применение несъемных дуговых аппаратов и сочетание их со съемными аппаратами).</li> <li>2. Сочетание аппаратурного метода с хирургическим.</li> <li>3. Ортопедический метод (протезирование).</li> </ol>

## САМОКОНТРОЛЬ УСВОЕНИЯ ТЕМЫ

### Тесты

**1. Основным методом лечения перекрестного прикуса без смещения нижней челюсти в период смены зубов являются:**

- а) миотерапия,
- б) аппаратурный,
- в) хирургический.

**2. Основным методом лечения перекрестного прикуса со смещением нижней челюсти в период смены зубов являются:**

- а) миотерапия,
- б) аппаратурный,
- в) хирургический.

Ответы: 1– б; 2 – б.