

МИНИСТЕРСТВО ЗДРАВООХРАНЕНИЯ РЕСПУБЛИКИ БЕЛАРУСЬ
БЕЛОРУССКИЙ ГОСУДАРСТВЕННЫЙ МЕДИЦИНСКИЙ УНИВЕРСИТЕТ
КАФЕДРА ОРТОДОНТИИ

НЕСЪЕМНАЯ ТЕХНИКА В ОРТОДОНТИИ

Учебно-методическое пособие
для курса по выбору студента



Минск БГМУ 2019

УДК 616.314-089.28(075.8)
ББК 56.6 я73
Н55

Рекомендовано Научно-методическим советом университета в качестве
учебно-методического пособия 19.06.2019 г., протокол № 10

А в т о р ы: И.В. Токаревич, И.В. Москалева, Д.В. Гарбацевич,
Д.В. Хандогий, Я.И. Тимчук, М.В. Чернявская, А.С. Корнеева, А.С. Хомич

Р е ц е н з е н т ы: канд. мед. наук, доц., зав. каф. общей **стоматологии**
Н.М. Полонейчик; д-р мед. наук, проф. каф. ортопедической стоматологии **С.В. Ивашенко**

Несъемная техника в ортодонтии : учеб.-метод. пособие для курса по выбору
Н55 студента / И. В. Токаревич [и др.]. – Минск : БГМУ, 2019. – 66 с.

ISBN 978-985-528-958-7.

Изложены основные принципы и технология лечения зубочелюстных аномалий несъемными ортодонтическими аппаратами.

Предназначено для студентов 5-го курса стоматологического факультета и медицинского факультета иностранных учащихся.

УДК 616.314-089.28(075.8)
ББК 56.6 я73

ISBN 978-985-528-958-7

© УО «Белорусский государственный
медицинский университет», 2019

ВВЕДЕНИЕ

Развитие науки и новых технологий способствует появлению новых современных и более эффективных аппаратов и методик ортодонтического лечения. Лечение зубочелюстных аномалий в период постоянного прикуса представляет определённую сложность и требует использования несъемных механически-действующих аппаратов, среди которых чаще используется мультибондинг-система, а также аппараты для расширения верхней челюсти (пружины Гожгориана, Quad-Helix, на костные нёбные экспандеры и др.).

При лечении зубочелюстных аномалий мультибондинг-системой у пациентов с удалением первых премоляров одним из важных этапов лечения является нормализация положения клыков, для чего необходимо правильно выбрать для конкретного клинического случая опору и силу.

Ортодонтическое лечение не считается законченным, если врач не уверен в стабильности достигнутых результатов, поэтому план ортодонтического лечения всегда предусматривает наличие ретенционного периода, во время которого поддерживается и закрепляется достигнутый за время лечения результат.

Для использования этих довольно сложных методик лечения необходимо углубленное теоретическое изучение и освоение практических навыков по работе с ортодонтическими аппаратами.

ВИДЫ БРЕКЕТ-СИСТЕМ. САМОЛИГИРУЮЩИЕ (БЕЗЛИГАТУРНЫЕ) БРЕКЕТЫ (практическое занятие № 1)

МОТИВАЦИОННАЯ ХАРАКТЕРИСТИКА ТЕМЫ

Общее время занятия: 6 часов.

Усилия врача-ортодонта направлены на максимально возможное улучшение внешнего вида пациента путем создания совершенной улыбки и достижения эстетических пропорций лица. При этом важно помнить о том, что эстетические позиции должны соответствовать параметрам функциональной окклюзии.

Ортодонтическое лечение сопровождается изменением положения зубов в сагиттальной, вертикальной и горизонтальной плоскостях. Эффективность лечения зависит не только от квалификации врача-ортодонта, но и от сотрудничества с пациентом.

В период постоянного прикуса наиболее эффективными являются несъемные механически действующие ортодонтические аппараты.

Цель занятия: научиться определять показания к применению самолигирующих брекетов при планировании ортодонтического лечения пациентов и рассмотреть особенности работы с данными аппаратами.

Задачи занятия: получить представление о видах брекет-систем и, в частности, самолигирующих брекетах, рассмотреть особенности применения последних и их сравнительную характеристику с традиционной брекет-системой.

Требования к исходному уровню знаний. Для полного усвоения темы необходимо повторить: ключи окклюзии по Эндрюсу; показания к применению брекет-систем, этапы коррекции прикуса с их помощью по методике Беннета и МакЛаулина; ретенционный период и ретенционные аппараты.

Контрольные вопросы из смежных дисциплин:

1. Анатомическое строение верхней челюсти.
2. Анатомическое строение нижней челюсти.
3. Анатомо-физиологическое строение тканей периодонта зубов.
4. Принципы перемещения отдельных зубов.
5. Функциональное состояние жевательных мышц.

Контрольные вопросы по теме занятия:

1. Виды брекет-систем.
2. Металлические брекет-системы, их достоинства и недостатки.
3. Пластиковые брекет-системы, их достоинства и недостатки.
4. Керамические брекет-системы, их достоинства и недостатки.
5. Виды лигирования, основы применения самолигирующих брекетов.

6. Этапы лечения с помощью самолигирующих брекет-систем.
7. Сравнительная характеристика применения традиционных и самолигирующих брекет-систем.

БРЕКЕТ-СИСТЕМЫ

Исправление преобладающего количества аномалий прикуса у взрослых пациентов осуществляется мультибондинг-системой (брекеты). Брекеты представляют собой специальные замочки, которые фиксируются на вестибулярной или оральной поверхности зуба с помощью специального материала. Металлическая дуга, которая располагается в пазах каждого брекета, создает усилие, необходимое для исправления неправильно расположенных зубов. Брекеты классифицируются по материалу и технологии изготовления. Около 70 лет назад Энгль впервые предложил эджуайз-технику. Доказательством гениальности данного изобретения является определенное сходство конструкции с современными ортодонтическими аппаратами. Впервые идею о безлигатурных брекетах высказал Р. Локк (Швейцария) в 1935 г. Затем самолигирующие брекеты были забыты, и новые их варианты появились только в 70-е гг. Среди них брекеты Edgelok, Speed, Aactiva и Time. Другие дизайны самолигирующих брекетов были представлены компаниями Ormco (Damon SL1, 1996; Damon SL2, 2000), GAC (In-Ovation-R, 2003), 3M Unitek (SmartClip™, 2004). В связи с ростом интереса к механике скольжения со стороны как врачей-клиницистов, так и научных деятелей, роль силы трения стала предметом многочисленных исследований по выявлению воздействия силы трения. Более 20 лет назад были изучены взаимодействие между дугой и брекетом и, как следствие, эффект трения. Не так давно ряд исследователей предложили свое представление о взаимодействии между дугами и брекетами при их использовании в различных комбинациях. Уменьшение сроков ортодонтического лечения происходит благодаря использованию брекетов с низким коэффициентом трения.

Сегодня в арсенале врача-ортодонта существует большое количество модификаций брекет-систем, различающихся по ряду параметров. В настоящее время для производства брекетов компании используют самые современные технологии, стараясь сделать систему менее заметной, а лечение более комфортным и эффективным. Так, в зависимости от применяемых для их производства материалов выделяют: металлические, пластиковые, керамические брекет-системы. По способу установки на поверхности зуба: лингвальные и вестибулярные.

МЕТАЛЛИЧЕСКИЕ БРЕКЕТ-СИСТЕМЫ

Металлические брекет-системы (рис. 1) — это самый старый и эффективный вариант мультибондинг-систем, который до сих пор очень активно используется. Один из самых важных их плюсов — относительно невысокая стоимость. Это сравнительно дешевый тип брекет-систем, т. е. все ортодонтическое лечение будет стоить меньше, чем, например, с применением керамических или пластмассовых систем.

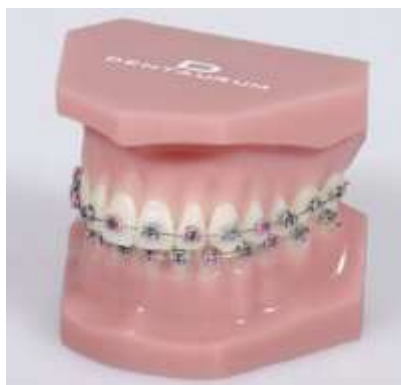

Рис. 1. Металлическая брекет-система (вид на типодонте)

Второй положительный момент заключается в разнообразном ассортименте различных вариантов металлических систем, что в основном имеет значение для врача.

Многие ортодонтические школы большое внимание уделяют вопросам трения между пазом брекета и дугой. Чем меньше трение, тем быстрее происходит перемещение зубов, что особенно важно при лечении с удалением зубов, и, как следствие, уменьшается общее время лечения. Неоспоримым достоинством металлических брекет-систем является минимальная сила трения между пазом и дугой относительно остальных видов брекетов.

Достоинства металлических брекет-систем следующие:

- наименьшая стоимость;
- бóльшая устойчивость к механическим нагрузкам;
- более тонкий профиль брекета;
- классический внешний вид;
- низкая сила трения между дугой и пазом брекета;
- короткие сроки лечения.

К **недостаткам** данной мультибондинг-системы относится наименьшая эстетичность.

К металлическим мультибондинг-системам относятся **золотые** брекет-системы. По своим свойствам они не отличаются от традиционных, но

выглядят более элитарно, что позволяет подчеркнуть индивидуальность и статус владельца. Некоторые компании, помимо золотых брекетов, производят также золотые щечные трубки и ортодонтические дуги, позволяя сделать брекет-систему полностью золотой.

Достоинствами такой мультибондинг-системы являются необычный внешний вид и некоторая элитарность.

ПЛАСТИКОВЫЕ БРЕКЕТ-СИСТЕМЫ

Развитие современной химической промышленности позволило создать новый вид брекет-систем, более эстетический, чем металлические (рис. 2).

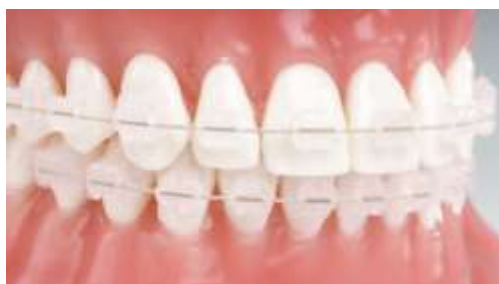

Рис. 2. Пластиковая брекет-система (вид на типодонте)

По стоимости пластиковые брекеты располагаются между металлическими и керамическими системами. К сожалению, пластик по своей прочности не совсем соответствует требованиям ортодонтического лечения, из-за этого часто в конструкцию пластиковых брекетов добавляется металлический паз. Кроме хорошей эстетичности и недостаточной прочности, эти брекеты получили и еще одно свойство пластмасс — способность впитывать красители. Это приводит к тому, что пациент с данной брекет-системой вынужден ограничивать употребление красящих напитков и продуктов (кофе, крепкий чай, некоторые варенья и т. д.). Но даже при такой диете за время лечения (в среднем 1,5–2 года) пластик частично окрашивается, и брекеты в конце выглядят не так эстетично, как после установки.

Достоинства пластиковой брекет-системы следующие:

- хорошая эстетичность и незаметность;
- более низкая стоимость, чем керамических брекетов;
- меньшая величина трения между пазом брекета и дугой, что обусловлено наличием металлического паза.

Недостатками являются:

- впитывание красителей, окрашивание;
- недостаточная прочность к механическим воздействиям.

КЕРАМИЧЕСКИЕ БРЕКЕТ-СИСТЕМЫ

Керамические брекет-системы (рис. 3) — один из самых дорогих и наиболее незаметных типов мультибондинг-систем (если не учитывать лингвальную технику).

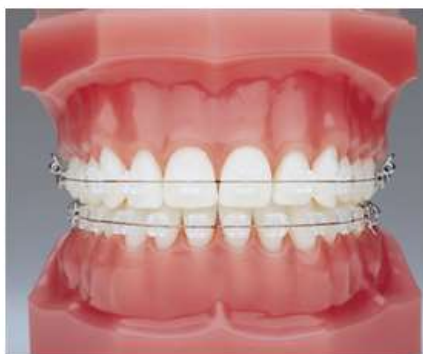

Рис. 3. Керамическая брекет-система Inspire «Ormco» (вид на типодонте)

Все керамические брекеты можно разделить на 2 категории: **поликристаллические** и **монокристаллические**.

Поликристаллические брекеты выпускают большинство производителей. Их отличают хорошие эстетические свойства, различная степень матовости и частичная непрозрачность поверхности.

Монокристаллические брекеты выпускает практически только одна компания Ormco (серия Inspire). Это наиболее дорогие и эстетические керамические брекеты, их еще называют сапфировыми. И используют данное название не только для рекламного хода, ведь по сути дела каждый брекет является искусственным кристаллом сапфира, который максимально незаметен на зубах в силу своей прозрачности и прекрасно выглядит со стороны.

Достоинством керамических брекет-систем является прекрасная эстетичность.

Недостатки следующие:

- дороговизна;
- высокое трение между пазом брекета и дугой (что может немного увеличить время лечения);
- проблематичное снятие системы с эмали зубов в конце лечения.

Вопрос с трением некоторые производители решают включением в конструкцию керамических брекетов металлического паза, как и на пластиковых брекетах, что снижает их эстетичность. Также существует технология остекления паза керамического брекета для снижения трения.

ЭСТЕТИЧЕСКИЕ ДУГИ

Какими бы незаметными ни были сами брекеты, дуга всегда будет видна. Чтобы решить этот вопрос, компании стали предлагать на рынке ортодонтические дуги с эстетическими покрытиями. Они идеально подходят для пластиковых и керамических брекетов. К сожалению, ассортимент эстетических дуг не такой большой, да и трение с пазом у них значительное, поэтому их можно использовать только на отдельных этапах.

САМОЛИГИРУЮЩИЕ (БЕЗЛИГАТУРНЫЕ) БРЕКЕТ-СИСТЕМЫ

Самолигирование давно применяется в ортодонтическом лечении, однако популярным стало последние 10 лет. Это связано с появлением высококачественных самолигирующих брекетов. Их конструкция предусматривает механизм удержания дуги в пазе, т. е. не требует применения лигатур.

Достоинства самолигирующих брекет-систем следующие:

- меньший размер брекетов на некоторых зубах (например, верхних резцах);
- минимальное трение между дугой и пазом брекета;
- короткие сроки лечения;
- возможность реже посещать ортодонта.

Недостатками являются:

- более высокая стоимость рассматриваемых брекет-систем по сравнению с традиционными металлическими;
- более сложная конструкция брекетов, а значит, и более толстый их профиль.

Различают *активное лигирование*, при котором дуга прижимается ко дну паза брекета, и *пассивное лигирование*, когда дуга располагается в пазе брекета свободно. При использовании системы применяются высокотехнологичные проволочные дуги малого сечения. Пассивное лигирование вызывает слабое трение и низкий уровень сил в системе, результатом чего является физиологическая перестройка костной ткани и периодонтальной связки. Аппарат функционирует в оптимальной силовой зоне.

ПАССИВНАЯ САМОЛИГИРУЮЩАЯ СИСТЕМА БРЕКЕТОВ DAMON ФИРМЫ ORMCO

Damon Q — это новая разработка пассивных самолигирующих брекетов в рамках серии Damon, характеризующихся маленькими размерами и особой формой замков. Благодаря своей миниатюрности они могут применяться для лечения как взрослых, так и детей (рис. 4).

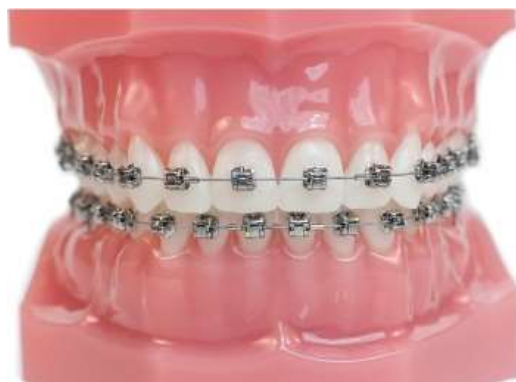

Рис. 4. Система Damon Q (вид на типодонте)

Уменьшенные размер и толщина этих брекетов в сочетании с гладкими закругленными краями обеспечивают пациентам больший комфорт и эстетический вид. Силовое воздействие, которое обуславливает передвижение зубов, не нарушает кровоснабжения тканей периодонта, стимулируя костную активность. Согласно данным фирмы-производителя, применение этой системы позволяет достигать превосходных результатов в соответствии с индивидуальными особенностями каждого пациента и в большинстве случаев без удаления отдельных зубов.

Конструктивной особенностью Damon Q является второй вспомогательный паз, который предоставляет больше возможностей в сложных клинических случаях, в том числе при анэрубции и аномалиях положения клыков, заблокированных боковыми резцами. Высокотехнологичная конструкция из нержавеющей стали обеспечивает исключительную прочность и надежность брекетов. Инновационный закрывающий механизм крышки SpinTek™ позволяет быстро и комфортно менять дуги без риска отклеивания брекета, что значительно сокращает время визита у врача. Благодаря специальному механизму, удерживающему дугу, трение при перемещении зубов во время ортодонтического лечения значительно уменьшено в сравнении с таковым при использовании традиционных брекет-систем. Это позволяет увеличивать интервалы между посещениями до 8–10 недель и достичь превосходных результатов за меньший срок, гораздо реже прибегая к удалению зубов и не используя дополнительные ортодонтические аппараты.

Отличия Damon Q от других брекетов Damon следующие:

- уменьшенные профиль и размеры брекетов;
- оптимизированная глубина паза брекетов для контроля торка и ангуляции;
- инновационный механизм закрывающей крышечки SpinTek™;

- скошенный внутренний край крышечки для легкого введения дуг;
- направляющие для точного позиционирования брекетов;
- второй вспомогательный паз для расширения клинических возможностей.

К недостаткам этой системы можно отнести то, что брекеты располагаются на передней поверхности зубов и поэтому видны при улыбке.

Damon Clear — керамические (сапфировые) брекеты нового поколения, повышающие комфортность лечения (рис. 5).

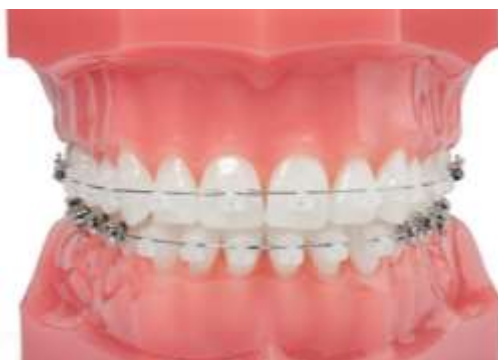

Рис. 5. Система Damon Clear (вид на типодонте)

Преимуществами брекет-системы Damon Clear являются следующие:

- пассивный самолигирующий брекет полностью прозрачен, ему присущи низкое трение и малые силы, что обуславливает более эффективное перемещение зубов. Прочный поликристаллический оксид алюминия (РСА) устойчив к изменению цвета и появлению пятен. Четыре прочные стенки обеспечивают надежный контроль ротаций для безупречного завершения (рис. 6, а);

- инновационный механизм открывания и закрывания крышки SpinTek™ обеспечивает быструю и комфортную смену дуг. Простой поворот инструмента для открывания SpinTek™ направляет силы в противоположные стороны (рис. 6, б). При этом сила, действующая на зуб, равна 0 — даже при выраженных зубных отложениях. При открывании других самолигирующих брекетов возникают побочные силы, действующие на зуб и достигающие 1,34 кг, что вызывает дискомфорт у пациента;

- основание брекета с запатентованным лазерным протравливанием обеспечивает оптимальную силу сцепления для надежной фиксации и комфортного снятия брекетов (рис. 6, в).

Брекеты имеют гладкие, закругленные контуры, что делает лечение более комфортным;

– съемные позиционеры, ромбовидная форма брекетов и вертикальная выгравированная линия на основании облегчают точное позиционирование брекетов для достижения красивой улыбки. Каждый позиционер имеет длину 5,1 мм от кончика до середины паза с отметками, соответствующими 3, 4 и 5 мм (рис. б, з).

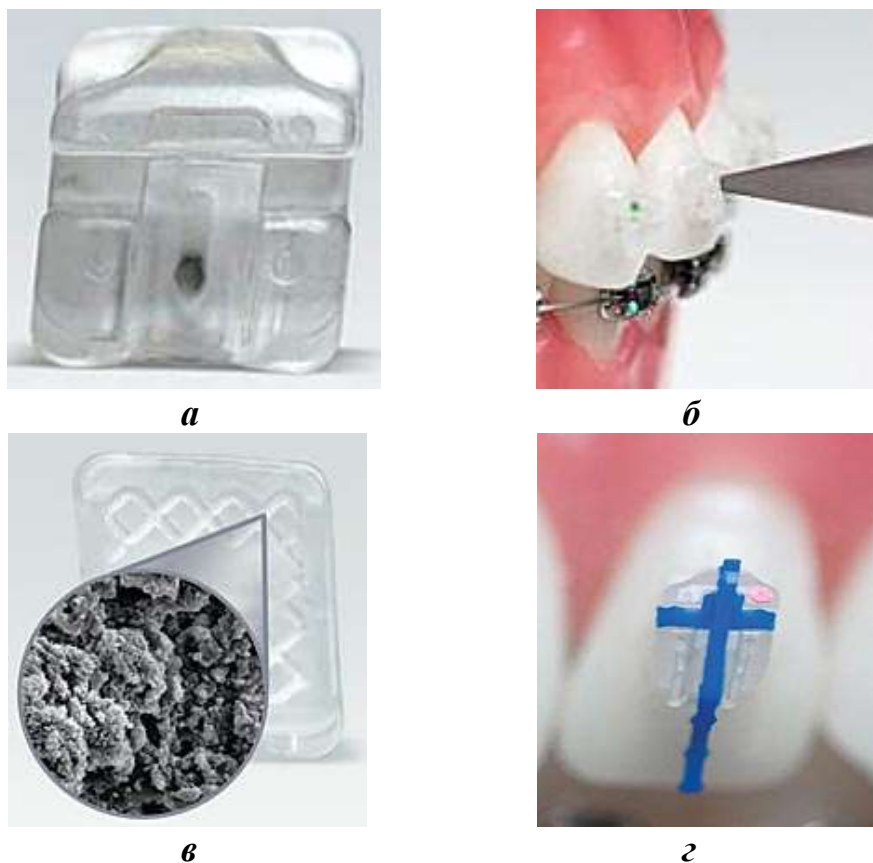


Рис. 6. Брекеты системы Damon Clear:
а — брекеты; *б* — механизм SpinTek™; *в* — основание брекета; *з* — съемные позиционеры

К **преимуществам** ортодонтического лечения при использовании брекет-системы Damon относятся:

– расширение выбора при планировании лечения. Новая система позволяет лечить без удаления зубов «безнадежные» с точки зрения традиционных методов случаи с большим дефицитом места как у растущих, так и у взрослых пациентов. Это значительно снижает показания к удалению зубов;

- сокращение сроков лечения как минимум на 25 % (средняя продолжительность лечения составляет 14–18 месяцев);
- значительное снижение числа рабочих посещений (в среднем требуется 7–10 посещений на все лечение). На первых этапах лечения интервалы между посещениями составляют 8–10 недель;
- уменьшение дискомфорта для пациента во время лечения в связи с применением слабых сил;
- снижение затрат рабочего времени, уходящего при использовании традиционных систем на установку и замену эластических и металлических лигатур;
- упрощение механики лечения, что подразумевает снижение требований к выбору опоры, облегчение закрытия пространств. При выравнивании значительной скученности и даже при введении легкой дуги в пазы брекетов высоко расположенных клыков практически отсутствует такой традиционный побочный эффект, как вестибулярное отклонение резцов. Применение системы резко снижает показания к быстрому небному расширению, т. к. в большинстве случаев достаточное расширение достигается только за счет проволочных дуг;
- повышение качества лечения.

САМОЛИГИРУЮЩАЯ СИСТЕМА БРЕКЕТОВ SMARTCLIP™ ФИРМЫ 3М UNITEK

Система **SmartClip™** от 3М Unitek (рис. 7) представляет собой брекеты нового дизайна. Благодаря технологии применения в точно разработанной форме уникальных особенностей никель-титанового сплава разработчики компании 3М Unitek создали защелкивающийся механизм. Цельная клипса позволяет врачу-ортодонту легко и просто устанавливать и менять дугу при том, что последняя будет удерживаться с запрограммированной силой, что исключает ее выпадение из паза брекета. Самолигирующий механизм брекетов **SmartClip™** точно удерживает дугу в пазе; но в то же время он разработан таким образом, что высвобождает дугу, если силы превышают допустимые нормы.

Это помогает врачу быть уверенным в том, что силы, рекомендованные для биосовместимого передвижения зубов, не превышаются и обеспечивается эффективное передвижение зубов с наименьшим дискомфортом для пациента. Дизайн брекетов не включает в себя выдвижных крышек или активных зажимных механизмов. Если при лечении будет необходимость в активной системе, дизайн двойных брекетов позволит использовать традиционные методы лигирования. Вследствие отсутствия крышек дуги очень легко устанавливаются специально разработанным ручным инструментом **SmartClip™**. Используя двойной инструмент **SmartClip™**, можно легко проводить их замену.

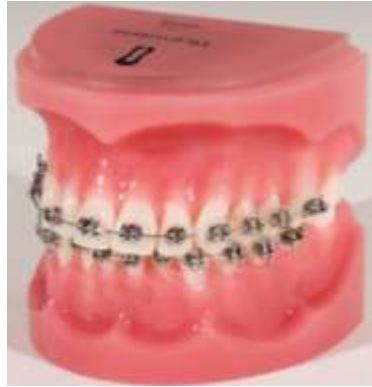

Рис. 7. Самолигирующая система брекетов SmartClip™ фирмы 3M Unitek

В самолигирующей брекет-системе **SmartClip™ SL3** от 3M Unitek значительно улучшена конструкция брекетов. Сложная инженерия, соединяющая уникальные свойства никель-титанового сплава с точностью конструкции, позволила новаторам из 3M Unitek создать механизм клипсы, который обеспечивает самолигирование. Встроенные никель-титановые клипсы обеспечивают простую установку и извлечение дуги, удерживают ее в пазах с заданной силой и предотвращают нежелательный выход дуги из паза. Также двойная конструкция брекетов с низким профилем позволяет при необходимости избирательно подвязывать брекеты к дуге. По сравнению с предыдущим поколением, в новых клипсах брекетов SmartClip™ SL3 значительно снижены силы, необходимые для установки и извлечения дуг больших сечений (рис. 8). Улучшенные замки для моляров SmartClip™ SL3 имеют низкопрофильные крылья, позволяющие при необходимости использовать эти замки для традиционного подвязывания эластическими или стальными лигатурами.



Рис. 8. Дизайн брекета SmartClip™ фирмы 3M Unitek

Система также имеет преимущества системы предварительного нанесения адгезива APC™ и обновленной системы MBT™ (рис. 9). Объединенные в брекет-системе SmartClip™ SL3 эти главные ортодонтические системы обеспечивают эффективность и предсказуемые результаты лечения.



Рис. 9. Брекеты SmartClip™ фирмы 3M Unitek с адгезивом APC™

Преимущества системы SmartClip™ следующие:

- дизайн пассивной системы, обеспечивающий эффективное передвижение зубов;
- возможность перехода к активной системе в случае необходимости;
- сниженное трение и легкие силы, обеспечивающие наибольший комфорт для пациента;
- легкая установка и замена дуг;
- привычный дизайн двойных брекетов, способствующий легкому переходу к самолигирующей системе;
- не ухудшающее фиксацию действие механизма;
- наличие системы APC™ PLUS (брекеты с уже нанесенным светоотверждаемым цветоизменяющимся адгезивом) для более эффективной фиксации.

Самолигирующие брекететы Clarity™. Сегодня фирма 3M Unitek представила новое поколение эстетических самолигирующих брекетов Clarity™ SL, особенностью которых является превосходная эстетичность, при этом они сохраняют все преимущества самолигирующих систем (рис. 10).

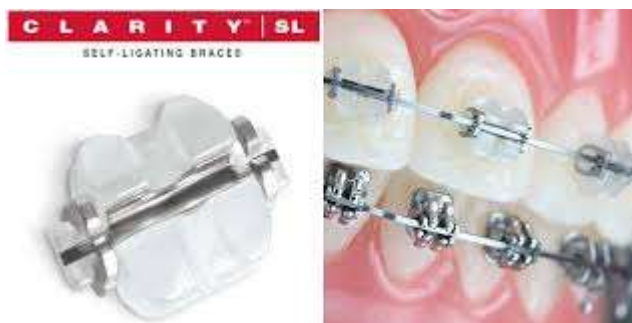

Рис. 10. Эстетические самолигирующие брекететы Clarity™ SL

Преимущества системы брекетов Clarity™ SL следующие:

- отсутствие окрашивающихся лигатур, что обеспечивает превосходную эстетичность;
- возможность увеличить интервалы между визитами, ускорить процесс ортодонтического лечения и сократить время визита благодаря самолигированию;
- точное позиционирование брекета;
- надежная сила фиксации;
- улучшенное выравнивание по горизонтали и вертикали;
- эффективное закрытие промежутков;
- точная детализация;
- легкое снятие брекетов;
- удобный для пациента дизайн брекета, закругленные углы;
- отсутствие эластических лигатур, которые могут спровоцировать появление зубного камня или налета;
- открытый паз брекета.

ЭТАПЫ ЛЕЧЕНИЯ С ПРИМЕНЕНИЕМ СИСТЕМЫ CLARITY™ SL

Фирма 3М на базе своих высококачественных технологий продолжает исследования, направленные на создание новых и более совершенных продуктов для стоматологии. Самолигирующая система брекетов Clarity™ SL стала очередным пунктом в списке профессиональных решений для стоматологии и ортодонтии и собрала в себя все самое хорошее от пассивного самолигирования, традиционного дизайна брекета и эстетичности брекетов Clarity, что гарантирует положительные результаты ортодонтического лечения пациентов.

Позиционирование брекетов — важный фактор эффективного ортодонтического лечения, который при использовании самолигирующей техники становится еще более значимым, т. к. речь идет о больших интервалах между визитами.

К факторам, влияющим на позиционирование брекетов, относятся:

- традиционный дизайн брекетов;
- открытый металлический паз в самолигирующих брекетах;
- мезиальные и дистальные клипсы, которые могут служить как осевые индикаторы;
- система APC™ PLUS, в основу которой входит цветоизменяющийся светоотверждаемый адгезив;
- анатомический контур базы.

Фиксация брекетов. Для лучшей фиксации на поверхности зуба используется микрокристаллическая поверхность основания брекета. Можно фиксировать брекет прямым и непрямым способом. Система APC™ сокращает количество этапов фиксации брекетов.

Каждый брекет имеет индивидуальную упаковку с полной информацией о нем (тип брекета, зуб, прескрипция, паз).

Цветоизменяющий адгезив розового цвета позволяет более аккуратно удалить излишки материала.

Этап нивелирования. Для исправления скученности и неправильного прикуса не достаточно лишь легких сил самолигирующей системы. Необходимо составить четкий план лечения и использовать систему брекетов, которая может гарантировать результаты, ожидаемые пациентами на этапе планирования лечения.

Абсолютно пассивная система брекетов обеспечивается запрограммированной самолигирующей клипсой, которая позволяет контролировать силы дуг.

Ширина брекета и опорной площадки способствует контролю ротации.

Контроль ангуляции обеспечивается точным размером паза брекета. Ширина брекета способствует дополнительному контролю ангуляции.

«Гибкий» подход обеспечивается выборочным лигированием дуги для оптимизации межбрекетного расстояния. Возможно лигирование лигатурами. При позиционировании брекетов можно использовать функциональный вертикальный паз.

Закрытие промежутков. Механика скольжения достигается за счет нескольких компонентов:

- пассивного перемещения даже на этапе использования больших дуг, выборочного лигирования дуги, наличия шарообразного крючка для лучшей функциональности;
- замены дуг в один этап благодаря уникальной нитиноловой самолигирующей клипсе.

Инструменты, которые необходимы для установки и замены дуг, представлены на рис. 11.



Рис. 11. Инструменты для установки и замены дуг

Снятие брекетов осуществляется достаточно просто с помощью специального инструмента. Важно отметить, что использование этого инструмента позволяет не доставать дугу из паза брекета.

РЕКОМЕНДАЦИИ ПАЦИЕНТУ ВО ВРЕМЯ ЛЕЧЕНИЯ

Отличие ортодонтии от большинства стоматологических специальностей состоит в том, что в первом случае для достижения хорошего результата должен работать не только стоматолог, но и пациент. Сотрудничество с пациентом во многом определяет успех ортодонтического лечения. Александер (1999) считает, что он является великолепным ортодонтом только в сотрудничестве с великолепным пациентом, с плохим же пациентом отличного результата не достичь. С этими словами согласятся все ортодонты — совместная работа врача и пациента очень важна. Именно поэтому необходимо запомнить и неукоснительно выполнять следующие рекомендации:

1. При лечении брекет-системой пациент должен особое внимание уделять гигиене полости рта. Необходимо после каждого приема пищи чистить зубы перед зеркалом не менее 10 минут, используя зубную щетку (несколько мануальных, электрическую, ультразвуковую) вместе с зубной нитью и межзубным ершиком.

2. На время лечения следует отказаться от употребления продуктов питания, которые необходимо грызть (орехи, семечки, поп-корн и т. д.), т. к. это может привести к повреждению аппаратуры.

3. Твердые овощи и фрукты, требующие откусывания (морковь, яблоки, груши и т. д.), необходимо резать на небольшие кусочки. Это же касается и жесткого мяса.

4. Следует отказаться от употребления вязких продуктов (халва, ириски и т. д.). Но самой большой проблемой для многих является отказ от жевательной резинки, которую потом чрезвычайно сложно снять с ортодонтической аппаратуры.

5. Необходимо отказаться от употребления очень горячих или холодных продуктов, особенно при их одновременном или быстром совмещении (например, кофе глясе). Это связано с законом физики об изменении объема различных тел при изменении температуры. Металлические брекеты при повышении температуры расширяются намного сильнее, чем эмаль зубов, что может привести к их отклеиванию. Также резкое изменение температуры в полости рта может изменить свойства ортодонтической дуги.

6. При лечении эстетическими брекетами (но не лингвальными), особенно пластиковыми, необходимо ограничить употребление красящих напитков и продуктов. Кофе, крепкий черный чай, черничное варенье и другое могут окрасить прозрачные брекеты и фиксирующий материал. Также

из напитков следует отказаться от «Кока-Колы», «Фанты», «Спрайта» и некоторых других, т. к. они увеличивают риск развития кариеса, особенно при лечении несъемными ортодонтическими аппаратами.

7. После фиксации брекет-системы в первые 1–2 недели возможны болевые ощущения и дискомфорт в области зубов. У некоторых пациентов, особенно с выраженной скученностью, болевые ощущения могут возникнуть еще на этапе установки сепараторов, перед фиксацией ортодонтических колец. Все эти симптомы являются нормальными явлениями и проходят довольно быстро.

Также возможно травмирование слизистой оболочки элементами брекет-системы. Во избежание этого необходимо в первое время использовать специальный пластичный воск, выданный врачом. Если травмы сильно беспокоят или долго не заживают, следует воспользоваться противовоспалительными, дубящими или заживляющими препаратами (например, Солкосерил).

8. В случаях отклеивания брекета, щечной трубки, расцементировки ортодонтического кольца следует сохранить их, немедленно связаться с лечащим врачом и договориться с ним о приеме. Необходимость сохранения отклеившихся элементов связана с вероятностью отсутствия у врача нужного элемента, что приведет к задержке повторной фиксации на время, пока недостающая часть будет заказана.

9. Самая важная рекомендация — во время ортодонтического лечения необходимо посещать ортодонта в назначенное время с установленной регулярностью.

НЕСЪЕМНЫЕ МЕХАНИЧЕСКИ ДЕЙСТВУЮЩИЕ ЛИНГВАЛЬНЫЕ БРЕКЕТЫ (практическое занятие № 2)

МОТИВАЦИОННАЯ ХАРАКТЕРИСТИКА ТЕМЫ

Общее время занятия: 6 часов.

Лингвальные брекеты успешно применяются у пациентов, которые не могут или не хотят лечиться вестибулярными аппаратами.

Цель занятия: ознакомиться с принципами лечения пациентов лингвальными брекетами.

Задачи занятия: изучить методики наклеивания лингвальных брекетов; последовательность и сроки замены дуг, применяемых при лечении.

Требования к исходному уровню знаний. Для полного усвоения темы необходимо повторить принципы лечения мультибондинг-системой.

Контрольные вопросы из смежных дисциплин:

1. Основные различия вестибулярных и лингвальных брекетов: место расположения, способ наклеивания, материалы, дизайн брекетов.
2. Этапы лечения мультибондинг-системой.
3. Показания к применению вестибулярных брекет-систем.

Контрольные вопросы по теме занятия:

1. Особенности лечения лингвальной брекет-системой.
2. Позиционирование лингвальных брекетов в полости рта.
3. Характеристика дуг для лингвальной брекет-системы.
4. Система установки лингвальных брекетов CLASS.
5. Система установки лингвальных брекетов DALI с использованием аппарата TARG.

ЛИНГВАЛЬНЫЕ БРЕКЕТЫ

Ортодонты длительное время задумывались над разработкой невидимых брекетов. Задолго до появления эстетических брекетов были созданы лингвальные, но их дизайн был не совсем удачным, а лечение трудоемким, поэтому с появлением эстетических брекетов спрос на лингвальные упал. Но даже самый эстетический брекет заметен на зубах. Дуги, лигатуры, зубной налет ухудшают внешний вид аппарата. Кроме того, есть ряд профессий, не совместимых с лечением вестибулярной брекет-системой.

Лингвальные брекет-системы выпускаются с пазом 0,018'' и 0,022''. Однако большинство ортодонт используют паз 0,018'', т. к. межбрекетное пространство больше и дуги действуют жестче. При работе с этой брекет-системой используют различные дуги: флекс (0,0155; 0,0175; 0,016 × 0,022''), ТМА (0,016; 0,0175 × 0,0175; 0,017 × 0,025''), стальные (0,014; 0,016; 0,018; 0,016 × 0,022; 0,017 × 0,025''), нитиноловые (0,016; 0,018; 0,017 × 0,017; 0,017 × 0,025'') на верхнюю и нижнюю челюсти.

Противопоказания к использованию лингвальной брекет-системы следующие:

- выраженные повороты передних зубов, не позволяющие наклеить брекет;
- периодонтальные проблемы;
- множественная потеря зубов с концевыми дефектами;
- наличие протяженных металлических мостовидных протезов;
- низкие клинические коронки зубов.

Прямое наклеивание брекетов в лингвальной технике практически не используется, так как может быть неудачным по следующим причинам:

- 1) непостоянная форма лингвальной поверхности зубов;

2) трудность определения линии размещения брекетов на лингвальной поверхности зубов;

3) сложность в исправлении неправильного позиционирования брекетов изгибами на дуге.

Непрямое наклеивание позволяет получить лучшие результаты с меньшими усилиями.

Успех лечения обеспечивают следующие факторы:

- правильное позиционирование брекета;
- индивидуальный шаблон дуги;
- эффективный бондинг и ребондинг;
- параллельность паза брекета вестибулярной поверхности зуба;
- насколько возможно скользящая механика;
- съемная дуга для максимального анкорража;
- металлическое лигирование, применяемое только в случае необходимости;
- отсутствие необходимости дистализировать моляры;
- вестибулярное отклонение резцов и проведение сепарации;
- применение дуги Ortico;
- хорошие навыки врача.

СИСТЕМА УСТАНОВКИ ЛИНГВАЛЬНЫХ БРЕКЕТОВ CLASS

CLASS-техника предусматривает установку лингвальных брекетов с учетом анатомического несоответствия язычных поверхностей зубов. Данный метод заключается в конструировании идеальных диагностических моделей на базе дубликатов моделей зубных рядов пациента до лечения. Эти идеальные модели используются в качестве шаблона для установки лингвальных брекетов в идеальное положение. Брекеты позиционируются на диагностических моделях с помощью адгезива для композиционного материала, который играет роль прослойки между металлическим основанием брекета и поверхностью зуба. После установки брекетов на идеальных диагностических моделях первые переносятся на модели с неправильным положением зубов. На этом этапе изготавливаются переносные подносы для установки брекетов в полости рта методом не прямой фиксации.

Точные оттиски зубных рядов пациента получают с помощью альгинатной оттискной массы. Затем из супергипса отливаются модели зубных рядов. После этого врач заполняет лист-предписание, который представляет собой специфическую инструкцию для лабораторной работы. Информация, содержащаяся в этом листе, является детальным объяснением того, как должна быть перестроена окклюзия и что представляют собой главные цели лечения.

В зуботехнической лаборатории изготавливаются дубликаты начальных моделей. Этот процесс осуществляется при использовании гидроколлоидного материала, который обеспечивает наиболее точное дублирование. Модели отливаются из гипса (рис. 12, а) и высушиваются в печи (рис. 12, б).



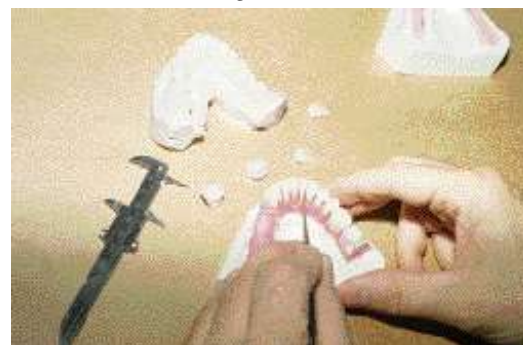а



б



в



г

Рис. 12. Изготовление идеальной диагностической модели:

а — дублирование модели зубного ряда пациента; б — высушивание дубликата в печи; в — распиливание дубликата модели на отдельные фрагменты для изготовления разборной модели; г — установка индивидуальных фрагментов на подготовленный базис

Дубликаты моделей делятся на фрагменты по одному зубу и разрезаются для изготовления диагностических моделей (рис. 12, в).

Каждый зуб по отдельности устанавливается на заранее подготовленный цоколь (рис. 12, г). После этого зубной техник устанавливает зубы в зависимости от предписаний врача.

Далее проводится заключительное восстановление десны воском. Лингвальные поверхности зубов должны быть полностью очищены с применением специального раствора (рис. 13).

Модели покрываются разделительным лаком и высушиваются. Нанесение разделительного лака обеспечивает легкое отделение брекетов от модели.

Следующим шагом является позиционирование лингвальных брекетов на идеальной модели. Модель помещается на станину и устанавливается по

окклюзионной плоскости параллельно фиксированному горизонтальному шаблону (рис. 14). Цель состоит в том, чтобы установить идеальную вертикальную плоскость, в соответствии с которой будут фиксироваться и координироваться все брекет-системы. После этого лингвальные брекет-системы примеряются на каждом конкретном зубе переднего и боковых сегментов справа и слева для проверки правильно подобранной высоты расположения брекет-систем. Возможно, понадобится осуществить некоторые корректировки общего выравнивания модели для гарантии выравнивания и координированности установки всех брекет-систем.

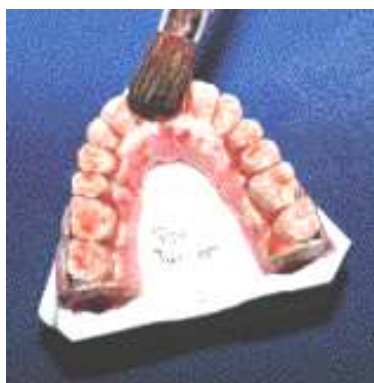

Рис. 13. Очистка от воска язычных поверхностей зубов

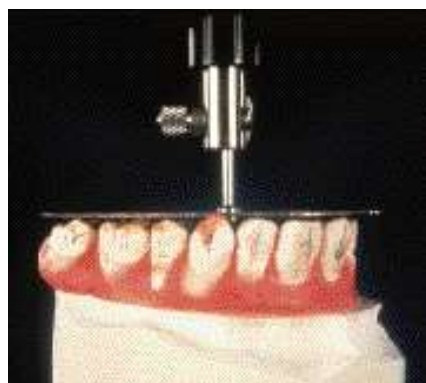

Рис. 14. Установка модели на станине по фиксированному горизонтальному шаблону окклюзионной плоскости

Брекет-системы фиксируются на модели с применением композитного материала типа паста – паста, например **Phase II** фирмы **Reliance Orthodontic Products** или **Concise** фирмы **3M**. Эти материалы обеспечивают идеальную прослойку между брекет-системой и моделью, предоставляют достаточно времени для установки брекет-систем небольшими группами (по 2–3) и корректировки их положения. Позиционирование брекет-систем на модели осуществляется при использовании специального шаблона в виде пластины из нержавеющей стали толщиной 0,018'' или 0,022'' (рис. 15).

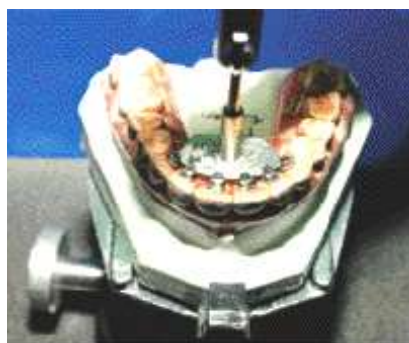
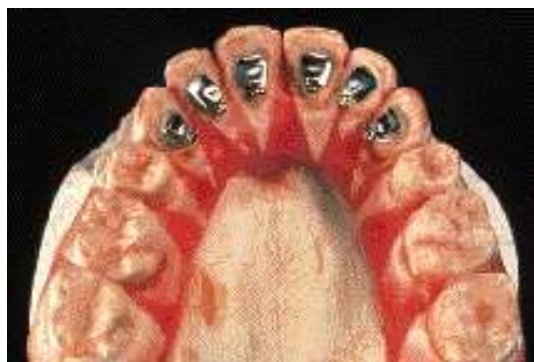
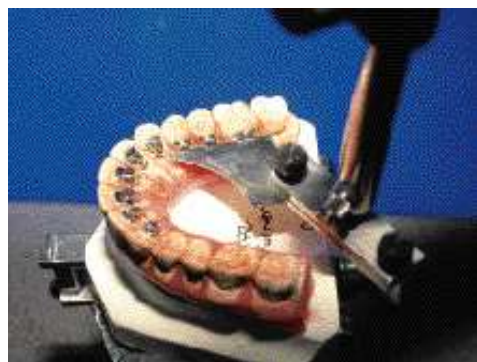
Рис. 15. Шаблонный клинок для установки брекет-систем

Сначала брекеты устанавливаются на передних зубах (рис. 16, *а*), затем на боковых (рис. 16, *б*). Прямые шаблонные пластины применяются для позиционирования брекетов на премолярах и молярах, что обеспечивает процесс выравнивания в этих отделах и поддерживает целостность дуги по вертикали.



а



б

Рис. 16. Установка лингвальных брекетов:
а — на передних зубах; *б* — на боковых зубах

Как только установка брекетов завершается, избытки адгезива удаляются с краев основания брекетов при помощи экскаватора (рис. 17).

С помощью фотоаппарата или копировальной машины делаются точные снимки (рис. 18). Они будут служить шаблоном при изготовлении индивидуальной ортодонтической дуги.

Далее брекеты переносят с идеальной модели на модель зубного ряда пациента. Существует несколько методов достижения этой цели. Авторы используют окклюзионные накладки на каждый зуб.

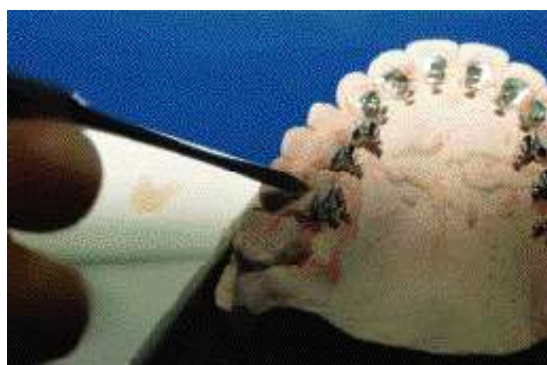

Рис. 17. Удаление избытка адгезива с краев брекетов

Маленькая полоска светоотверждаемой пластмассы укладывается поверх каждого брекета в направлении режущего края и жевательной поверхности каждого зуба (рис. 19).

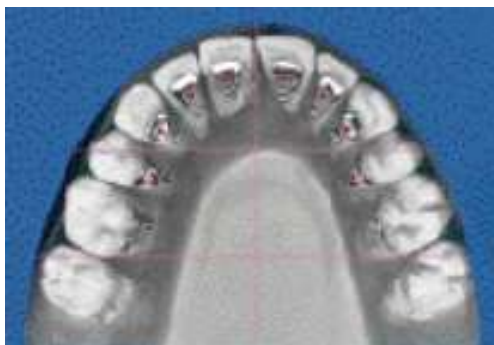

Рис. 18. Фотокопия, сделанная с помощью фотоаппарата или копировальной машины

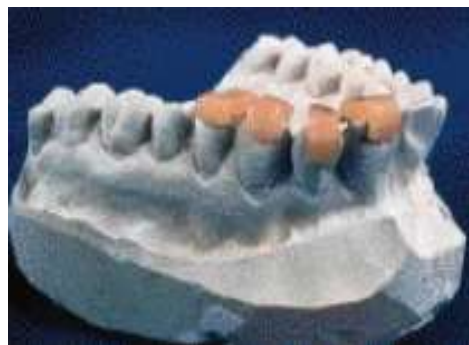

Рис. 19. Создание окклюзионных накладок из светоотверждаемого композита

Эти накладки засвечиваются с помощью фотополимеризационной лампы. После этого каждый брекет легко удаляется с зуба идеальной модели и устанавливается на том же зубе модели зубного ряда пациента (рис. 20).

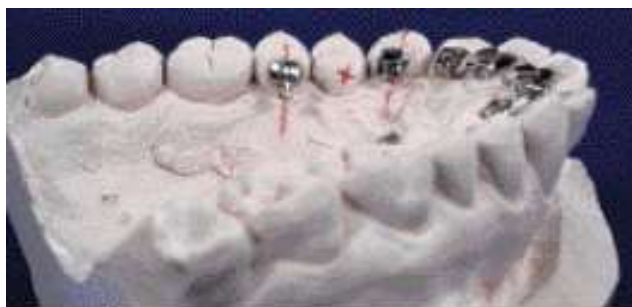

Рис. 20. Установка брекетов на индивидуальной начальной модели с помощью водорастворимого адгезива

Основание из композита, сформированное на этапе установки брекетов, помогает фиксировать брекеты на модели зубного ряда пациента, которые устанавливаются с помощью водорастворимого адгезива.

Затем модели помещаются в теплый сушильный шкаф на 1 час для отверждения адгезива. На данном этапе акриловые накладки могут быть легко удалены с помощью шпателя.

После этого модели истинного состояния зубного ряда пациента с установленными брекетами помещаются в копировальную машину для повторной регистрации окклюзии (рис. 21). Копия будет служить в качестве начального шаблона для изготовления лингвальных дуг.

Для переноса брекетов на модели истинного состояния зубного ряда пациента необходимо изготовить каппы. Все поднутрения на моделях с брекетами изолируют с помощью силиконового материала. В настоящее время каппы изготавливают на аппарате Biostar, применяя технику двойного подноса. Поднос разрезается на 2 или 3 сегмента, что дает врачу

возможность полностью контролировать фиксацию брекетов в полости рта пациента (рис. 22).

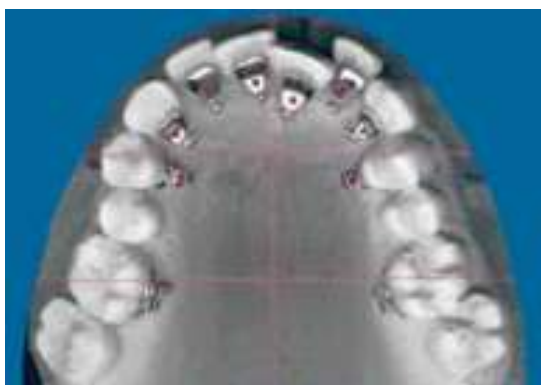

Рис. 21. Повторная регистрация окклюзии с помощью копировальной машины



Рис. 22. Каппа для переноса брекетов, изготовленная на аппарате Biostar (рассечена на 3 части)

Необязательным лабораторным шагом (в зависимости от предпочтения клинициста) является изготовление лингвальных дуг. Эта процедура требует применения шаблона, сделанного по фотоснимкам идеальной модели и модели истинного состояния зубного ряда пациента (рис. 23).

Калька помещается поверх этих шаблонов, и шаблон идеальной дуги просчитывается по положению брекетов на идеальной диагностической модели. Затем этот шаблон сравнивается с положением брекетов на модели истинного состояния зубного ряда пациента, которая покажет точное местоположение необходимых ступенек на лингвальной дуге, дистально по отношению к клыкам.




Рис. 23. Шаблон для изготовления лингвальных дуг

Техник оценивает длину лингвальной дуги в переднем отделе, причем как начальной, так и заключительных, более жестких дуг. Заключительная дуга должна приблизиться по форме к идеальному шаблону зубной дуги, сделанному по диагностическому шаблону, поскольку он отражает необходимое положение брекетов на заключительной фазе лечения.

Таким образом, методика CLASS требует предельной точности при изготовлении начальных моделей и соблюдения рекомендаций, данных врачом-ортодонтом. Кроме того, лабораторный техник должен понимать методы работы с моделями, осознавать цели лечения и иметь представление об анатомии зубов и правильном позиционировании брекетов. Огромное внимание должно уделяться деталям на всех этапах работы, чтобы избежать погрешностей в размещении брекетов и получить идеальные клинические результаты.

СИСТЕМА УСТАНОВКИ ЛИНГВАЛЬНЫХ БРЕКЕТОВ DALI

С учетом сложности доступа, непостоянства и вариабельности морфологии язычной поверхности зуба, лингвальная ортодонтия могла развиваться только при непрямом методе фиксации брекетов, который позволяет контролировать их размещение в лаборатории. Однако при данном методе требуется точный перенос брекетов, чтобы они фиксировались на зубах пациента точно в той позиции, в которой были установлены в лаборатории.

Система DALI была разработана с принятием во внимание преимуществ и недостатков аппарата TARG (Torque Angulation Reference Guide), произведенного компаниейOrmco в 1984 г. для фиксации лингвальных брекетов (рис. 24).



Рис. 24. Аппарат TARG, разработанный компаниейOrmco

Аппарат TARG, несмотря на анатомические вариации язычных поверхностей зуба, дает возможность фиксировать в лаборатории брекеты на точном расстоянии от жевательной поверхности и режущих краев зубов относительно окклюзионной плоскости. Позиция каждого зуба выверяется под контролем ключа торка. Модель вращается на станине до совпадения

продольной оси вестибулярной стороны зуба с особой кривизной рабочей части ключа в пределах средней трети зуба (рис. 25).

Эта ориентация позволяет перепрограммировать торк и ангуляцию до начала лечения. После введения горизонтального клинка в паз брекета он перемещается к покрытой лаком гипсовой модели на том уровне фиксации брекета, который был определен с учетом функции зуба и анатомии периодонта (рис. 26).



Рис. 25. Совпадение продольной оси вестибулярной поверхности с кривизной рабочей части позиционера

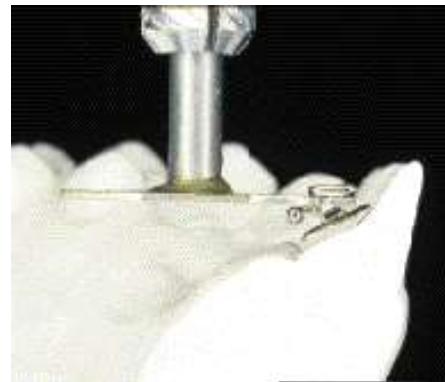


Рис. 26. Перемещение брекета в направлении гипсовой модели

Брекет фиксируется на лакированной поверхности посредством композиционного материала, который полностью заполняет пространство между лингвальной поверхностью зуба и металлическим основанием брекета. Новое основание брекета на основе композита, точно соответствующее анатомии язычной поверхности зуба, изготавливается для каждого брекета. Как только все брекеты фиксированы на модели, изготавливается каппа для переноса брекетов. При использовании всего одной уникальной модели пациента аппарат TARG позволяет достичь правильного позиционирования брекетов без расщепления модели на сегменты и дальнейшей установки их на воске. Это точно просчитанная система, работающая в двух измерениях. Параметры торка, ангуляции и высоты положения регистрируются. Тем не менее необходимо производить большое количество изгибов дуги первого порядка, т. к. аппарат TARG не учитывает вестибулооральную толщину зуба.

Непрямой метод фиксации Филльона. Система, разработанная в 1987 г., состоит из системы измерения толщины с помощью аппарата TARG и системы (программы) DALI (рис. 27).



Рис. 27. Аппарат TARG с системой измерения толщины

Системы измерения толщины. Поскольку аппарат TARG не может компенсировать неравные расстояния между пазами брекетов и вестибулярной поверхностью зуба, необходимо добавить кронциркуль MITUTOYO к центральной оси аппарата и реконструировать его так, чтобы он имел два горизонтальных клинка. Один из них вводится в паз брекета, а другой прилегает к вестибулярной поверхности зуба (рис. 28).

Для выбранного уровня высоты фиксации система измерения толщины измеряет толщину (ширина зуба с брекетом) шести передних зубов. Наибольшая толщина выбирается в качестве стандартной. Макронаполненный композиционный материал наносится на основание брекета; затем брекет, фиксированный на клинке, подводится к гипсу до того момента, когда выбранное значение толщины не высветится на экране (рис. 29).

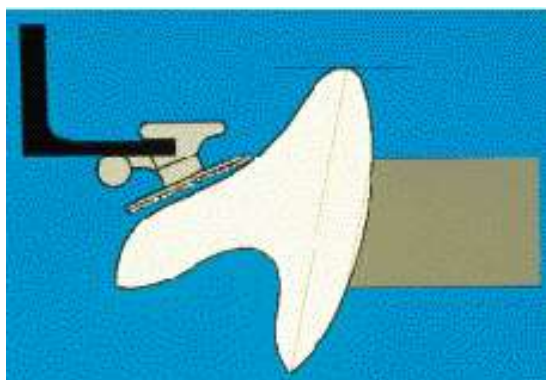


Рис. 28. Клинки измерения толщины



Рис. 29. Значение толщины, высвеченное на экране

Избыток композита, даже на десневом крае, удаляется до полимеризации.

Эта концепция довольно простая, поскольку она избавляет от необходимости изготавливать дополнительные модели, а фиксация

осуществляется непосредственно на модели истинного состояния прикуса пациента. Данная техника точна, т. к. отсутствует изготовление дубликатов и перенос брекетов с модели на модель. Из-за стандартизации толщины система позволяет отказаться от изгибов первого порядка, за исключением тех, которые производятся между клыками и премолярами, премолярами и молярами. Это значительно уменьшает время, проведенное пациентом в кресле при осуществлении изгибов. Так как брекеты устанавливаются на модели пациента, возможно изготовление копии зубной дуги с брекетами для помощи врачу в осуществлении изгибов ортодонтической дуги первого порядка. Все параметры замеряются и регистрируются: высота, ангуляция, торк и толщина. Эта концепция позволяет оценить полученную информацию и достичь точного положения брекетов в трех измерениях.

Система переноса. Каппа позволяет переносить брекеты, фиксированные на модели пациента, в полость рта. Изготовить каппу можно из разнообразных материалов, но лучше использовать силиконовый материал низкой степени вязкости, который не оказывает никакого давления на брекеты и может гарантировать их полную стабильность во время этой процедуры (рис. 30).

Силиконовый материал низкой степени вязкости в дальнейшем покрывается силиконовым материалом высокой степени вязкости. За счет своей прочности этот материал позволяет установить брекеты на всю зубную дугу сразу без рассечения каппы на секции. Это сохраняет много времени при фиксации (рис. 31).

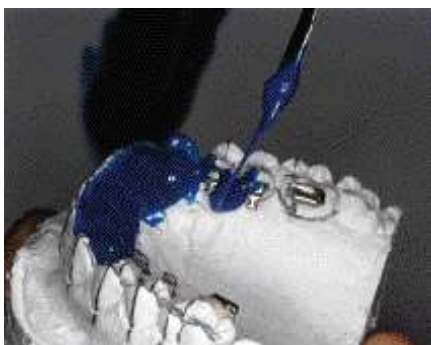

Рис. 30. Покрытие брекетов силиконом низкой степени вязкости

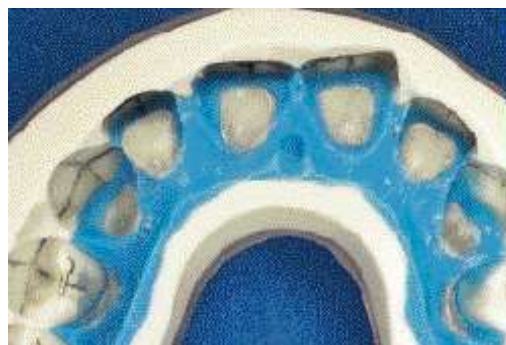

Рис. 31. Переносная каппа

Процедура фиксации. Фиксация брекетов осуществляется быстро по причине точности и надежности лабораторной работы и только с помощью ненаполненных композиционных материалов (рис. 32).

Важно знать, что при использовании лингвальной техники высота фиксации брекетов ниже на 13 % по сравнению с другими методами и брекеты помещаются близко к десневому краю. Излишки ненаполненного композиционного материала могут быть легко удалены с помощью зубной

нити, что невозможно сделать в случаях применения наполненных композитов при скученности зубов. В полости рта фиксированные брекететы выглядят так же, как и на лабораторной модели. Основания брекета на основе композита, хорошо оформленные в лаборатории, не имеют излишков материала и не будут оказывать вредного воздействия на десну (рис. 33).

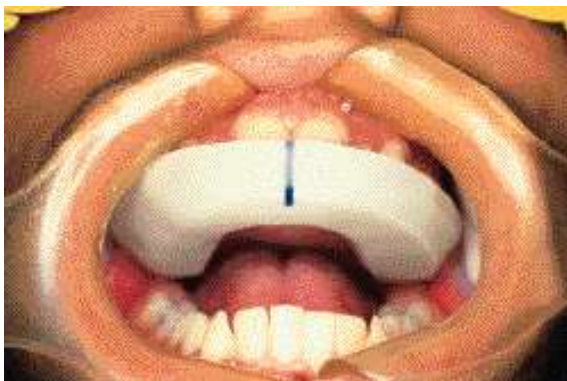

Рис. 32. Фиксация всех брекетов с помощью переносной каппы

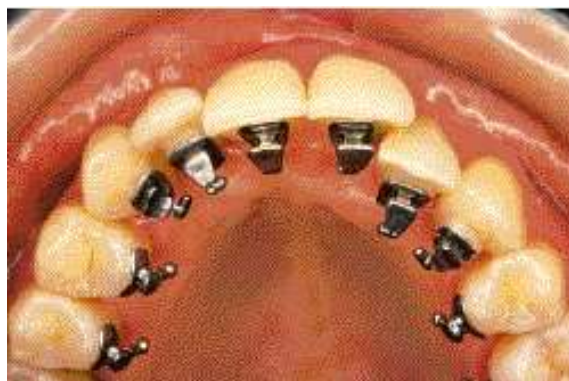

Рис. 33. Зафиксированные на зубах брекететы

Повторная фиксация может осуществляться двумя способами:

1) применением изначальной переносной каппы. Врач может вновь поместить брекеты в каппу для переноса после рассечения сектора;

2) изготовлением новой индивидуальной каппы для переноса брекетов в лаборатории таким же образом и с теми же параметрами высоты положения, ангуляции, торка и толщины, что и в начале лечения. При этом используются одиночные переносные участки каппы.

Множество положительных качеств этой системы позволяет врачу работать непосредственно с моделью пациента при участии опытного техника, дает возможность выбирать и использовать наиболее приемлемые процедуры, приводящие к быстрой и эффективной коррекции прикуса.

Программа DALI (компьютерное моделирование лингвальной ортодонтической дуги). На основании системы измерения толщины (работа техника в лаборатории), измерения ширины зубов и использования компьютера можно получить детальный рисунок идеальной лингвальной ортодонтической дуги. Врач может выбирать форму дуги на основании ее назначения, как для начальных, так и для финишных дуг, применяющихся на заключительных этапах лечения. За счет формы ортодонтической дуги зубы и их брекететы принимают свое индивидуальное положение относительно центра треугольника, представляющего из себя ширину брекета, ширину зуба и расстояние между вестибулярной поверхностью зуба и пазом брекета.

Как только все зубы будут представлены для анализа, программа вычислит наилучшее положение дуги по отношению к треугольникам,

создавая идеальную дугу, которая приведет к идеальному выравниванию положения зубов (рис. 34).

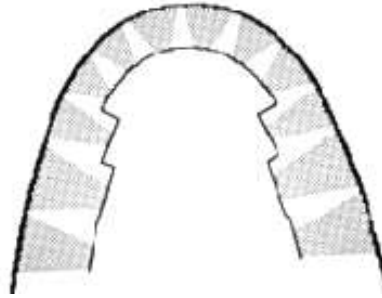

Рис. 34. Форма идеальной (заключительной) дуги, вычисленная с помощью программы DALI

Преимущества программы DALI следующие:

- позволяет предельно точно просчитать форму завершающей дуги в соотношении 1 : 1;
- точно определяет ширину изгибов первого порядка, создаваемых между клыками и премолярами, премолярами и молярами;
- позволяет на протяжении всего лечения предельно точно просчитывать идеальную форму дуги, необходимую для достижения хорошей окклюзии, особенно в случаях асимметрии;
- дает возможность изгибать все дуги с большой точностью, за исключением первых дуг, которые изгибаются на основе копии брекетов, фиксированных на начальной модели;
- устраняет необходимость корректировать дуги во время лечения, т. к. рисунки нижних и верхних дуг создаются по копии вестибулярных изгибов дуги.

Программа DALI не может работать отдельно от системы измерения толщины, поскольку важно знать расстояние между пазом брекета и вестибулярной поверхностью зуба.

Система TARG, система измерения толщины и программа DALI образуют связанную и взаимозависимую систему, имеющую следующие преимущества:

- является простой и точной (использование одной единственной модели без необходимости переноса брекетов, деления модели на секции и дублирования; фиксация ненаполненным композиционным материалом; отсутствие ятрогенного воздействия на десну; точная повторная фиксация с помощью уже имеющегося подноса);
- уменьшает время, проведенное пациентом в кресле, повышает клиническую эффективность;
- снижает количество изгибов первого порядка, за исключением изгибов между клыками и премолярами, премолярами и молярами; позволяет

осуществить точный замер изгибов первого порядка; дает возможность просчитать идеальную форму финальных дуг и обеспечивает копией модели с фиксированными брекетами для изгибания первых дуг.

МЕТОД РАСШИРЕНИЯ ВЕРХНЕЙ ЧЕЛЮСТИ В ОРТОДОНТИИ (практическое занятие № 3)

МОТИВАЦИОННАЯ ХАРАКТЕРИСТИКА ТЕМЫ

Общее время занятия: 6 часов.

Недоразвитие верхней челюсти в горизонтальной плоскости может наблюдаться при нормальных остальных челюстных пропорциях, но чаще всего сопровождается длинным типом лица и скелетной аномалией окклюзии II класса или является частью недоразвития верхней челюсти во всех трех плоскостях у пациентов со скелетной аномалией III класса. Важно помнить, что сужение верхнего зубного ряда может быть не только скелетным, но и зубоальвеолярным.

Цель занятия: научиться применять современные несъемные ортодонтические аппараты для ускоренного расширения верхнего зубного ряда с разрывом срединного небного шва для устранения зубочелюстно-лицевых аномалий.

Задачи занятия: получить представление о конструкции аппаратов для быстрого небного расширения, особенностях применения таких аппаратов в практической деятельности врача-ортодонта, узнать показания и противопоказания к их использованию.

Требования к исходному уровню знаний. Для полного усвоения темы необходимо повторить строение небного шва и гистологические процессы, происходящие в нем при воздействии внешних механических сил.

Контрольные вопросы из смежных дисциплин:

1. Анатомическое строение костных швов.
2. Гистологические особенности костных швов.
3. Анатомо-гистологическое строение тканей периодонта зубов.
4. Принципы перемещения отдельных зубов.

Контрольные вопросы по теме занятия:

1. Виды аппаратов, применяемых для быстрого расширения верхнего зубного ряда.

2. Показания и противопоказания к ускоренному расширению верхнего зубного ряда с разрывом срединного небного шва.

3. Технические этапы изготовления аппарата для быстрого небного расширения с винтом Нугах. Клинические этапы применения.

4. Аппараты Spring Jet для быстрого расширения верхнего зубного ряда.

ПОКАЗАНИЯ И ПРОТИВОПОКАЗАНИЯ К ПРИМЕНЕНИЮ МЕТОДА НЕБНОГО РАСШИРЕНИЯ

Метод быстрого небного расширения был разработан как способ применения значительной силы к верхней челюсти в горизонтальной плоскости с целью разрыва срединного небного шва. Для достижения данной цели на протяжении многих лет разрабатывались различные конструкции аппаратов. Принцип этого метода впервые был описан Годадом. Метод расширения, каким мы знаем его сегодня, описан Гасом в 1961 г. и получил дальнейшее развитие в его статьях в 1965 и 1970 гг.

Показания к применению метода небного расширения следующие:

1) недоразвитие верхней челюсти, в частности, у подростков и молодых взрослых. Самый поздний возраст применения аппарата для быстрого небного расширения не может быть указан однозначно. Общеизвестно, что чем старше пациент, тем больше сопротивление в шве при его разрыве. При лечении взрослых пациентов может быть рекомендована хирургическая подготовка перед быстрым небным расширением;

2) хирургическая и нехирургическая патология III класса;

3) дыхательные проблемы, обусловленные недостаточным объемом полости носа;

4) врожденные дефекты челюстно-лицевой области у взрослых пациентов;

5) недостаток места в верхней зубной дуге в случае лечения без удаления зубов.

Противопоказаниями к применению являются:

1) асимметричный перекрестный прикус, когда целью является одностороннее расширение. Аппарат используется с односторонней хирургической кортикотомией;

2) наличие у пациента с передним открытым прикусом выпуклого профиля;


3) периодонтальные проблемы.

ТИПЫ И КОНСТРУКЦИИ АППАРАТОВ

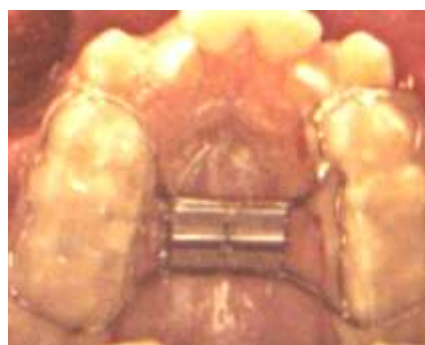На протяжении многих лет были разработаны основные типы аппаратов для расширения верхней челюсти. По способу фиксации аппараты могут быть съёмные и несъёмные. Несъёмные могут фиксироваться к зубам с помощью композитного материала или ортодонтических колец (аппараты Наас, Дерихсвайлера, аппарат с пружиной Quad-Helix), либо фиксироваться непосредственно к костной ткани (накостные экспандеры).

Первоначальная конструкция, описанная Гасом, состояла из пластинки, покрывающей небо, с кольцами на первых премолярах и первых молярах.

Этот тип аппарата оказывает давление на мягкие ткани и приводит к формированию пролежней, чего особенно необходимо избегать в области тканей с богатым кровоснабжением, а именно небных сосочков и десен. Считалось, что пластинка, покрывающая небо, лучше контролирует боковую группу зубов, чем аппараты, разработанные позже. В литературе отсутствуют исследования, подтверждающие это. Аппарат с винтом Нугах (рис. 35, *а*) решает проблему с образованием пролежней мягких тканей и с гигиеной полости рта. Существуют аппараты, также с прочным винтом Нугах, имеющие фиксирующие окклюзионные накладочки на боковых зубах (рис. 35, *б*).



а



б

Рис. 35. Аппараты с винтом Нугах для быстрого небного расширения, фиксируемые различными способами:

а — с помощью колец; *б* — с помощью окклюзионных накладок

ТЕМПЫ РАСШИРЕНИЯ ВЕРХНЕЙ ЧЕЛЮСТИ

Темп расширения зависит от уровня применяемых сил и режима активации аппарата. Выделяют 4 темпа расширения верхней челюсти медленный, небольшой, полубыстрый и быстрый.

Медленное расширение верхней челюсти. Медленное расширение можно выполнить с применением как функциональных аппаратов (аппарат

Френкеля или бионатор), так и съемных аппаратов с скелетированным винтом с двумя направляющими.

Во время применения аппарата Френкеля или бионатора образуется неполное равновесие между давлением мягких тканей щек и языка. Большое давление языка на зубоальвеолярный сегмент дает более физиологическое расширение, которое сопровождается наслоением кости со щечной стороны альвеолярного отростка. Хотя полученное расширение более стойкое, применение функциональных аппаратов для расширения верхней челюсти длится относительно дольше (75–80 %), чем активное время лечения.

В случае применения съемных пластинок с расширяющими винтами темп экспансии составляет обычно от 0,8 до 1,5 мм в месяц при закручивании винта на один оборот каждые 5–7 дней. Более частая активация аппарата может привести к нежелательным результатам. Если так случится, то будет достигнут порог эластичной адаптации альвеолярного отростка, и пластинка помешает приспособлению твердых и мягких тканей. Пластинка в таком случае не подойдет, а расширение не будет продолжаться. Рецидив может наступить между очередными контрольными визитами. Тогда необходимо будет провести скручивание винта, припасовку пластинки и снова начать расширение, особенно у пациентов с неглубоким куполом неба.

Умеренное расширение верхней челюсти. Этот тип расширения можно получить, применяя аппараты, основанные на действии пружин, таких как Quad-Helix, или аппарат Minne. Аппараты для умеренного расширения верхней челюсти фиксируются на зубах с помощью колец или акриловых шин. Принцип действия этих аппаратов состоит в создании постоянного давления на половины верхней челюсти, что вызывает ее расширение. Темп расширения составляет 2,0–2,5 мм в месяц.

Hicks (1978) наблюдал скелетный эффект расширения верхней челюсти аппаратом Minne, используя имплантаты у 5 пациентов в возрасте 10–15 лет. Он установил, что полученное расширение составляет 16–30 % от общего расширения. В подобных исследованиях Mossaz-Joelson и Mosaz (1989), применяя у 10 пациентов имплантаты и расширитель Minne с темпом активации 0,64 мм в неделю, получили 50 % расширения. Но их пациенты были в возрасте от 8 до 12 лет. Используя силу в 2 фунта, они доказали, что две половины верхней челюсти наклоняются в щечном направлении на 5–6° вокруг центра вращения верхней челюсти, локализованного вблизи лобно-верхнечелюстного шва.

Абсолютно новый взгляд был представлен вместе с гипотезой, что умеренная методика расширения верхней челюсти стимулирует возникновение адаптационных процессов в носовых верхнечелюстном комплексе, что приводит к меньшему количеству рецидивов в ретенционном периоде у подростков старшего возраста и у взрослых. Жесткий акриловый расширитель верхней челюсти был применен у пациентов со средним

возрастом 14,5 года. Механизм полубыстрой экспансии верхней челюсти выглядел так: фаза быстрого расширения длилась 5–7 дней, затем проводилось медленное расширение. Среднее время расширения составляло 4 месяца, а средний период наблюдения после окончания ретенции — 2,68 года. Результаты этих исследований позволяют утверждать, что зубоальвеолярные и скелетные изменения, полученные при помощи полубыстрого расширения, сохранились у подростков старшего возраста и у взрослых.

Быстрое расширение верхней челюсти. Быстрое расширение верхней челюсти можно получить, применяя аппараты с винтом Нугах и аппарат Наас. Эти аппараты фиксируются на зубах при помощи колец и акриловых шин. У 90% пациентов скелетный результат оценивается приблизительно на 50% величины полного расширения со скоростью от 0,2 до 0,5 мм в день. Но 30% скелетного расширения подвергаются рецидиву после среднего периода ретенции, составляющего 18 месяцев.

АППАРАТЫ С ВИНТОМ НУГАХ

Обычно в аппарат Нугах включают первые премоляры и первые моляры, получая, таким образом, 4-точечный расширитель. Недавно была описана модификация 2-точечного расширителя, фиксируемого только на верхних молярах. Результаты показывают, что нет разницы относительно величины расширения зубного ряда между этими аппаратами, хотя аппарат, фиксируемый на 4 зубах, демонстрирует в 2,5 раза большую экспансию срединного шва и 6-кратный рост величины параметров зубного ряда. Аппарат для быстрого небного расширения, фиксированный на 2 молярах, рекомендуется пациентам в период смешанного прикуса с большой поперечной недостаточностью роста в боковом участке.

В последнее время широкую популярность получил несъемный аппарат Хаас в модификации Марко Росса (Marco Rosso). Применение аппарата Marco Rosso возможно как во временном, так и смешанном прикусе. Оптимальный возраст для применения аппарата – 6-8 лет.

Аппарат Marco Rosso дает возможность расширить верхний зубной ряд на 10-13 мм, создав дополнительное место для резцов. Показаниями к применению аппарата Марко Росса являются перекрестно-буккальный прикус, сужение верхнего зубного ряда, дефицит места для верхних резцов, затрудненное носовое дыхание и узкие носовые ходы, а также логопедические проблемы, связанные с недоразвитием верхней челюсти.

Аппарат Наас в модификации Марко Росса представляет собой конструкцию, состоящую из пластмассового основания, которое располагается на небе, с расширяющим винтом и креплениями – кольцами и опорными лапками. Кольца фиксируются на временные моляры, а лапки – на

временные клыки с помощью пломбировочного материала. Активацию винта проводят родители дома, в одно и то же время каждый день на четверть оборота (90 градусов), по схеме, разработанной ортодонтом. Расширение верхнего зубного ряда продолжается около 3-4 недель. Затем аппарат остается на зубах ребенка еще 7-8 месяцев для стабилизации достигнутого результата (рис. 36).

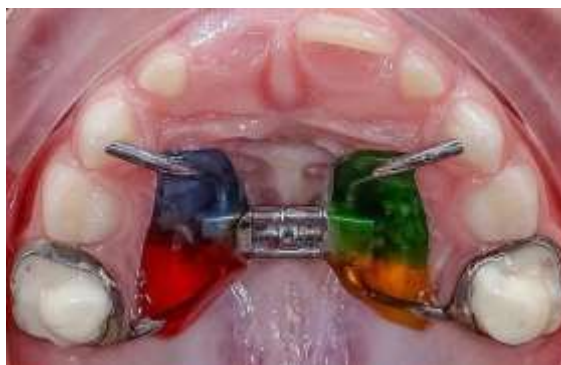

Рис. 36 Аппарат Marco Rosso в полости рта

Предметом исследования многих авторов были изменения в костной и зубочелюстной системе, а также продолжительность результатов лечения, полученных методами быстрого, полубыстрого и медленного расширения с применением функциональных аппаратов и в комбинации с разными хирургическими техниками. Среднее время экспансии с использованием аппаратов для расширения верхней челюсти составляло 1–1,5, 4–8, 10–12 месяцев в зависимости от величины расширения. Тем не менее, результаты исследований относительно зубного и скелетного расширения значительно отличаются.

Лабораторные этапы изготовления аппарата с винтом Нугах. На первые моляры и премоляры припасовывают кольца. Снимают их вместе с оттиском. Рекомендуются использовать кольца на $\frac{1}{2}$ размера больше размера зуба для облегчения установки аппарата (рис. 37). Раскручивание винта Нугах производят с помощью специального ключа (рис. 38).

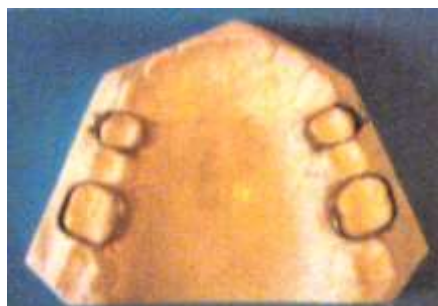

Рис. 37. Рабочая модель с кольцами на зубах 1.4, 2.4, 1.6, 2.6




Рис. 38. Винт Нугах с ключом

С помощью небольшого количества фотоотверждаемого материала на гипсовой модели фиксируют винт в необходимом положении, что позволяет воссоздать позицию винта при изгибании. Проводится первоначальная адаптация и установка винта в triad-материал, который впоследствии фотоотверждается (рис. 39).

Винту придается окончательное положение, при этом он каждый раз устанавливается в точный отпечаток в triad-материале. Винт припаивают к кольцам, и полируют аппарат (рис. 40).

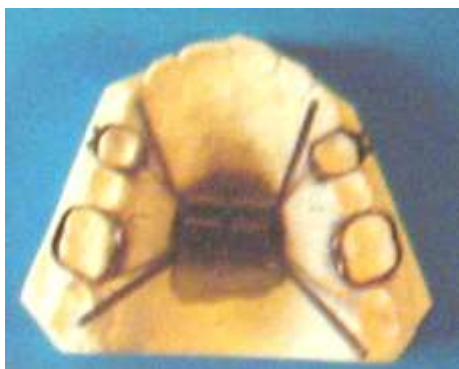

Рис. 39. Адаптация и установка винта Нугах в triad-материал на рабочей модели

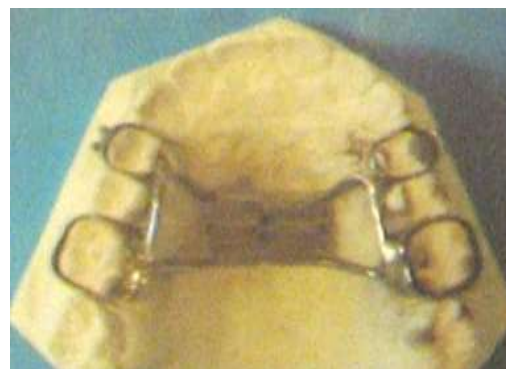

Рис. 40. Окончательная установка винта Нугах на рабочей модели

Практические рекомендации. Поскольку сила винта оказывает значительное давление на кольца, необходима идеальная позиция колец и надлежащая сепарация зубов сепарационными лигатурами, чтобы избежать деформации колец.

Клинические этапы работы с аппаратом с винтом Нугах. Перед фиксацией аппарата следует объяснить пациенту механизм его работы. Необходимо показать отверстия в винте, в которые пациент самостоятельно должен вводить ключ для активации аппарата.

Аппарат фиксируют на зубах с помощью светоотверждаемого стекло-иономерного цемента (рис. 41).

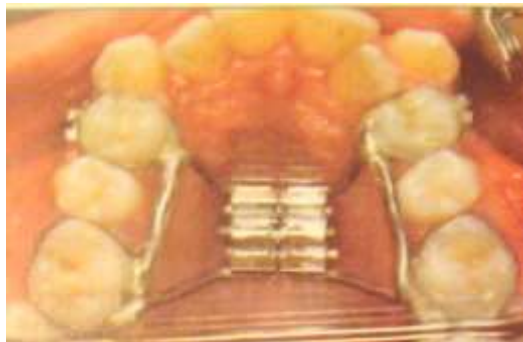


Рис. 41. Аппарат с винтом Нугах, установленный в полости рта

Затем двукратно активируют аппарат ($2 \times \frac{1}{4}$ оборота винта). Пациент должен проводить активацию 1–2 раза в день на $\frac{1}{4}$ оборота винта (0,5 мм). Следует предупредить пациента о вероятности внезапного возникновения диастемы. После достижения необходимого расширения винт блокируется. После 6 недель стабилизации, в течение которых формируются костные структуры неба, аппарат с винтом Нурах заменяют на небную дугу, предпочтительнее с длинными отростками для предотвращения рецидива в зоне премоляров. В это время обычно проводят повторный анализ плана лечения, в частности, относительно необходимости удаления.

В процессе лечения наблюдается выраженное расширение верхней челюсти и формирование значительного количества места в передней части зубной дуги.

При быстром небном расширении происходит раскрытие срединно-небного шва и образование диастемы.

Альтернативой быстрому небному расширению с активацией винта 1–2 раза в день является медленное расширение с активацией винта 1 раз в 2 дня.

В гистологическом исследовании швов после быстрого небного расширения подтверждено, что происходит выраженная активность как аппозиции, так и резорбции. Следует знать, что при любом виде ортодонтического лечения в горизонтальной плоскости возможна определенная степень рецидива.

АППАРАТЫ SPRING JET

Аппараты для расширения зубного ряда Spring Jet 1 и Spring Jet 2 (рис. 42) просты в использовании, они позволяют получить надежные результаты лечения, не зависящие от сотрудничества с пациентом.

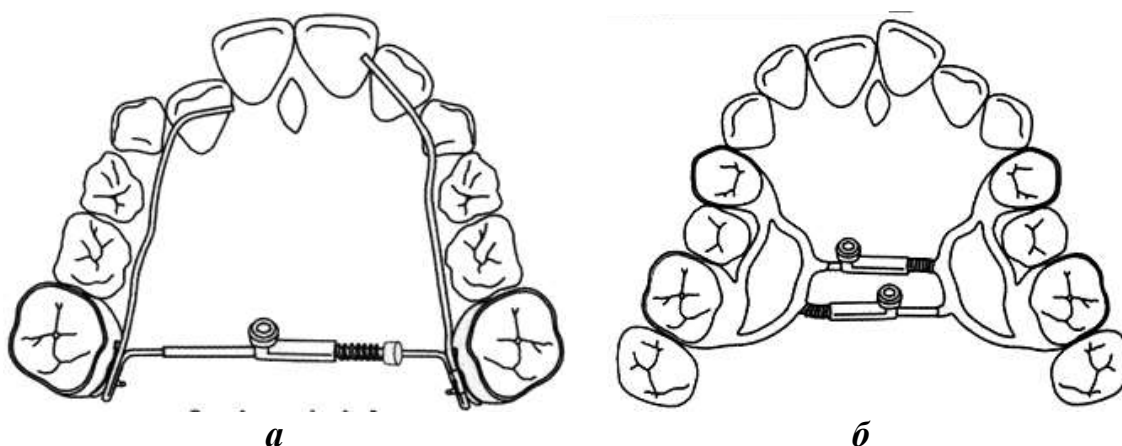


Рис. 42. Аппараты для расширения зубного ряда:
а — Spring Jet 1; б — Spring Jet 2

Сконструированные по принципу поршня и цилиндра, аппараты Spring Jet предоставляют возможность устанавливать силовые нагрузки, управлять ими и осуществлять необходимое расширение зубного ряда.

Успешная работа аппарата Spring Jet, как и других аппаратов, изготавливаемых в лаборатории, зависит от основополагающего принципа их создания — изготовления качественной и детально проработанной модели, имеющей точные размеры.

Лабораторные этапы изготовления аппарата Spring Jet 1:

1. Формируется направляющая половина:

- изгибается сегмент дуги вертикально по отношению ко входу в лингвальную трубку;

- отрезается трубка нужной длины, оставляя 1 мм для входа байонетной дуги; удаляются опилки из трубки;

- формируется двойной изгиб, дуга вводится в лингвальную трубку, проверяется плавность хода и параллельность;

- завершается формирование переднего сегмента с установкой касательных с максимальным их приближением к десневому краю;

- дуга вводится в лингвальную трубку, проводится необходимая коррекция.

2. Формируются байонеты (рис. 43):

- вводится свободный конец дуги в направляющую трубку, отмечается и делается вертикальный изгиб у входа в лингвальную трубку;

- формируется двойной изгиб; свободный конец дуги вводится в направляющую трубку и двойной изгиб — в лингвальный замок; отрезается трубка необходимой длины;

- проверяется плавность хода;

завершается формирование переднего сегмента.

3. Проверяется скольжение аппарата в полной комплектации (трения быть не должно), он чистится и полируется.

4. Завершается сборка — устанавливаются стопоры (пружина длиной 7 мм), замок, как показано на рис. 43.

Spring Jet — изделие индивидуального использования. После окончания лечения его следует утилизировать. Повторное применение не предусмотрено.

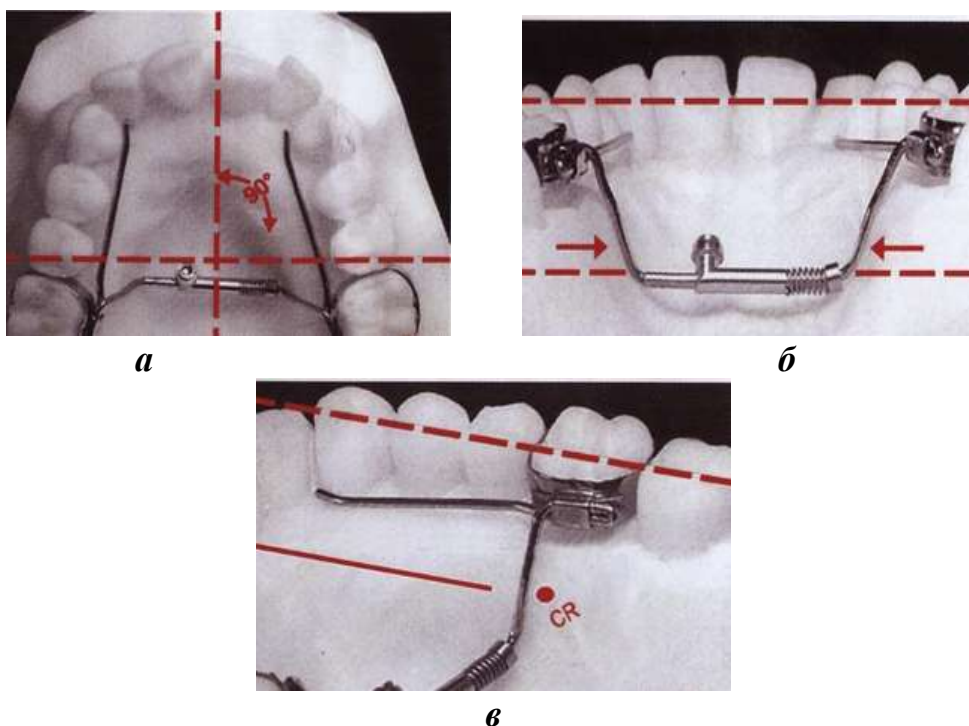


Рис. 43. Аппарат Spring Jet 1:

а — основные элементы аппарата; *б* — направляющая половина аппарата; *в* — байонеты

Лабораторные этапы изготовления аппарата Spring Jet 2:

1. Направляющей трубке придается U-образная форма с сохранением параллельности отростков друг другу (рис. 44). Расстояние между отростками должно быть 5 мм.

2. Отрезается направляющая трубка необходимой длины, сглаживаются ее концы. Трубка очищается от опилок.

3. Изгибается еще одна направляющая в зеркальном отображении первой. Они соединяются вместе, проверяется плавность хода (рис. 45).

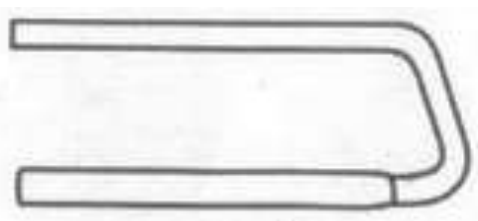


Рис. 44. Направляющая трубка

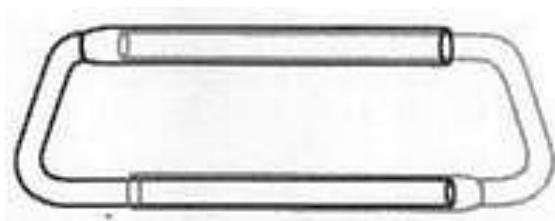


Рис. 45. Соединенные направляющие трубки

4. Отрезается на необходимую длину вторая направляющая. Еще раз проверяется плавность хода.

5. Полученная конструкция устанавливается на модели так, как показано на рис. 46.

6. Формируются соединительные рамки сечением 045" для каждой стороны.

7. Проводится пайка и окончательная обработка аппарата.

8. Отрезаются 2 сегмента пружины по 7 мм и устанавливаются вместе с замками на U-образный участок (рис. 46, 47).

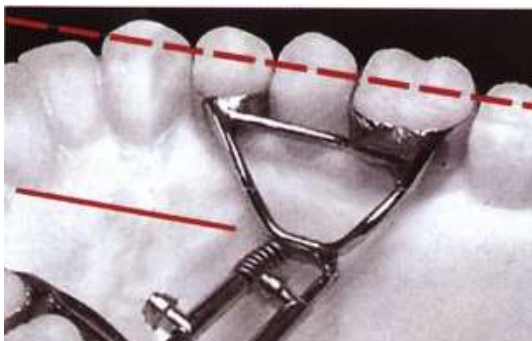


Рис. 46. Направление элементов Spring Jet 2 по отношению к окклюзионной плоскости

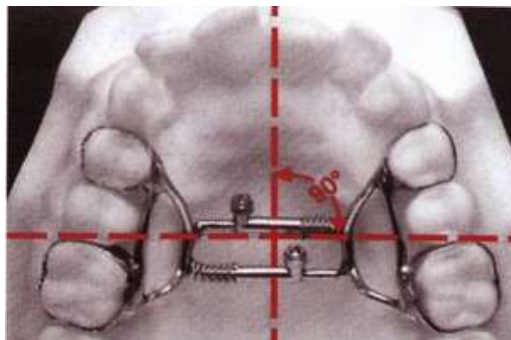


Рис. 47. Установленный аппарат Spring Jet 2

Первый раз аппарат активируется после цементирования, а затем каждые 4 недели сжатием пружины посредством ключа. После достижения желаемого результата (достаточного расширения) ослабляется напряжение пружины, подтягивается замок и оставляется аппарат в полости рта в качестве ретенционного.

НЕБНЫЙ ЭКСПАНДЕР С НАКОСТНОЙ ОПОРОЙ

Проанализировав недостатки аппаратов с опорой на зубы на кафедре ортодонтии БГМУ был разработан небный экспандер для быстрого расширения верхней челюсти с на костной опорой. В основе конструкции лежит винт Бидермана, на опорные штифты которого, с обеих сторон, одеваются несущие блоки с шарнирно фиксированными опорными на костными пластинами. Каждая опорная пластина имеет несколько шипов на контактной поверхности для лучшей фиксации к кости. Наличие шарниров в конструкции позволяет легко адаптировать аппарат к индивидуальным особенностям строения неба. Площадь контактных поверхностей опорных пластин достаточна для предупреждения их внедрения в костную ткань небных скатов при активации аппарата, но одновременно не чрезмерна, что позволяет минимизировать хирургическую травму при установке экспандера.

Элементы аппарата изготавливаются в технической лаборатории зубным техником на основе цифровой компьютерной модели элементов экспандера.

Первоначально все элементы аппарата были отмоделированы из воска. Затем каждая деталь была отсканирована и переведена в цифровой формат. Дальнейшая доработка и коррекция уже цифровых моделей позволила получить окончательный вариант экспандера, который используется для лечения пациентов со скелетным сужением верхней челюсти. Цифровые модели элементов экспандера отпечатываются на 3D-принтере из беззольной пластмассы и передаются в техническую лабораторию (рис. 48).



Рис. 48 Модели элементов экспандера, отпечатанные на 3D-принтере

В зуботехнической лаборатории техник отливает детали из кобальто-хромового биосовместимого сплава, обладающего хорошими прочностными характеристиками, полирует и соединяет элементы экспандера в одно целое (рис. 49, 50).



Рис. 49 Элементы экспандера



Рис. 50 Изготовленный экспандер в сборе.

Установка экспандера проводится в амбулаторных условиях. Под двусторонней инфльтрационной анестезией (используются анестетики артикаинового ряда с вазоконстрикторами, так как область установки имеет хорошее кровоснабжение) по скатам неба, симметрично с двух сторон, в проекции корней 4,5 и 6-ого зубов параллельно окклюзионной поверхности производятся по два параллельных линейных разреза, с расстоянием 2 мм

между ними, сходящиеся по концам (рис.51). Образовавшиеся полнослойные лоскуты удаляются. На их место к кости устанавливаются опорные пластины небного экспандера. Аппарат активируется раскручиванием винта до полной неподвижности. Опорные пластины снабжены шипами, которые внедряются в кость при активации аппарата и обеспечивают хорошую его фиксацию (рис.52).

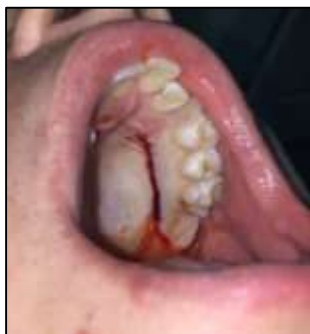

Рис. 51 Линейные разрезы на небе для установки на костных пластин экспандера

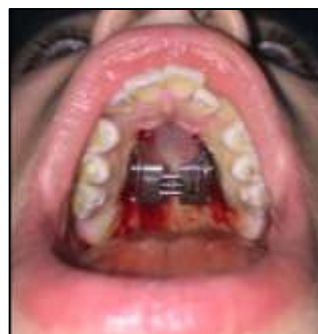

Рис. 52 Установленный экспандер в полости рта пациента

Дальнейшая активация экспандера осуществляется по полубыстрой методике: по 1 четверть обороту винта 2 раза в день до разрыва срединного небного шва и по 1 четверть обороту в день после. Пациенту назначаются противовоспалительные препараты в день установки, полоскания полости рта антисептическими растворами. Через 3-6 дней происходит разрыв срединного небного шва и разделение верхней челюсти на две половины, что проявляется появлением диастемы. Активация аппарата продолжается до устранения перекрестного прикуса.

В день установки аппарата пациенты жалуются на незначительную болезненность в зоне установки, которая купируется нестероидными противовоспалительными средствами. Локализация экспандера в области свода неба приводит к кратковременному изменению речи и сложности приема пищи твердой консистенции.

Адаптация к аппарату наступает через несколько дней. У пациентов со значительной толщиной подслизистого слоя неба может наблюдаться кровотечение из ран в первые сутки после установки. Таким пациентам назначается перорально препарат этамзилат по 500 мг.

Главное преимущество метода быстрого расширения верхней челюсти небным экспандером с на костной опорой заключается в том, что используемый экспандер, фиксируясь непосредственно к кости сводов неба, позволяет получить скелетное расширение верхней челюсти, не оказывая влияния на боковые зубы, что позволяет избежать изменения инклинации

боковых зубов, резорбции их корней и альвеолярной кости, а также рецессии десны впоследствии.

Полученное в результате лечения расширение верхней челюсти можно считать стабильным, так как, фиксируясь к кости, небный экспандер предупреждает схождение двух половин верхней челюсти под воздействием напряжения окружающих костей лицевого черепа на этапе ретенции. Пространство между двумя половинами челюсти заполняется кровью и в дальнейшем замещается костной тканью.

Данный метод позволяет проводить быстрое расширение верхней челюсти у пациентов позднего подросткового возраста и у взрослых, даже после частичной облитерации срединного небного шва. Установка экспандера является простой в исполнении для врача и малотравматичной для пациента.

Данный метод может применяться у пациентов при отсутствии одного или нескольких зубов, а также позволяет использовать брекет-систему сразу же после раскрытия срединного небного шва, не выжидая окончания периода ретенции, что значительно сокращает сроки лечения.

ДИСТАЛИЗАЦИЯ КЛЫКОВ С ПРИМЕНЕНИЕМ МУЛЬТИБОНДИНГ-СИСТЕМЫ ПРИ ЛЕЧЕНИИ ПАЦИЕНТОВ С УДАЛЕНИЕМ ЗУБОВ (практическое занятие № 4)

МОТИВАЦИОННАЯ ХАРАКТЕРИСТИКА ТЕМЫ

Общее время занятия: 6 часов.

Одним из наиболее распространенных методов лечения зубочелюстных аномалий в период постоянного прикуса является комплексный метод, применение которого часто предусматривает удаление первых премоляров и последующее дистальное перемещение постоянных клыков. Однако такое перемещение сопряжено с рядом нежелательных последствий: наклоном и мезиальным смещением опорных зубов, задержкой перемещения клыков, углублением прикуса в переднем отделе и формированием открытого прикуса в боковых отделах. Поэтому врач-ортодонт должен знать особенности и способы применения современных систем для дистализации клыков.

Цель занятия: научиться определять показания к применению различных способов дистализации клыков с учетом вида опоры.

Задачи занятия: ознакомиться с видами опор и приспособлениями для обеспечения контроля положения опорных зубов; рассмотреть особенности

применения и активации приспособлений для контроля опоры; изучить способы дистализации клыков.

Требования к исходному уровню знаний. Для полного усвоения темы необходимо знать основные принципы лечения мультибондинг-системой.

Контрольные вопросы из смежных дисциплин:

1. Морфологические изменения, происходящие в тканях зубоальвеолярного комплекса при перемещении зубов.
2. Значение величины силы для перемещения зубов. Осложнения.
3. Основные свойства материалов для изготовления ортодонтических дуг и пружин.

Контрольные вопросы по теме занятия:

1. Определение понятия «опора» в ортодонтии. Виды опор.
2. Правила установки ортодонтических колец на опорные зубы.
3. Приспособления, применяемые для создания различных видов опор.
4. Преимущества и недостатки техники сегментарных дуг.
5. Способы дистализации клыков на дуге.
6. Способы дистализации резцов и клыков единым блоком.

КОНТРОЛЬ ОПОРЫ ПРИ ДИСТАЛИЗАЦИИ КЛЫКОВ

При коррекции прикуса мультибондинг-системой у пациентов с удалением первых премоляров одной из первоочередных задач является нормализация положения клыков по нейтральному прикусу с установкой их в правильное осевое положение. Для перемещения клыков и опорных зубов в запланированное положение необходимо выбрать вид опоры (минимальная, консервативная или стационарная), который зависит от следующих факторов: запланированной позиции резцов, клыков и моляров с учетом эстетики лица, наличия сагиттальной щели и ее величины, ротации моляров, применяемых аппаратов, величины и продолжительности оказываемого силового воздействия.

Под опорой в ортодонтии следует понимать устойчивое положение при перемещении зубов в процессе активного лечения. Именно от правильно выбранной для каждого конкретного случая опоры зависит успех ортодонтического лечения. Врачу необходимо помнить о том, что всегда существует опасность потери выбранной опоры. Потеря опоры может быть связана с ее неправильной конструкцией или отсутствием желания у пациента сотрудничать с врачом.

ПРАВИЛА УСТАНОВКИ ОРТОДОНТИЧЕСКИХ КОЛЕЦ НА ОПОРНЫЕ ЗУБЫ

Для обеспечения контроля положения опорных зубов важно обращать внимание на правильную установку ортодонтических колец. Они должны прочно удерживаться на зубах. Ошибки при фиксации колец необходимо устранять, и как можно быстрее, а не пытаться исправлять их посредством компенсаторных изгибов на дуге.

Существуют основные правила фиксации ортодонтических колец на опорных зубах:

1. Необходимо соблюдать определенный интервал между серединой паза замка и окклюзионным краем зуба. Для верхнего первого моляра эта величина равна 4 мм (рис. 53).

2. Кольцо должно быть центрировано в мезиодистальном направлении. Это важно для контроля осевого положения опорного зуба и особенно при использовании способа дистализации клыков закрывающими нитиноловыми пружинами. Тяга таких пружин устанавливается от крючка на замке ортодонтического кольца моляра. При правильной фиксации кольца такой крючок должен располагаться у щечно-мезиального бугра первого моляра (рис. 54). При смещении его дистально приложение тяги вызовет поворот по оси опорного зуба.

3. Нижний край кольца должен быть параллелен жевательной поверхности моляра (рис. 55).

4. Не должно быть помех при смыкании зубов.

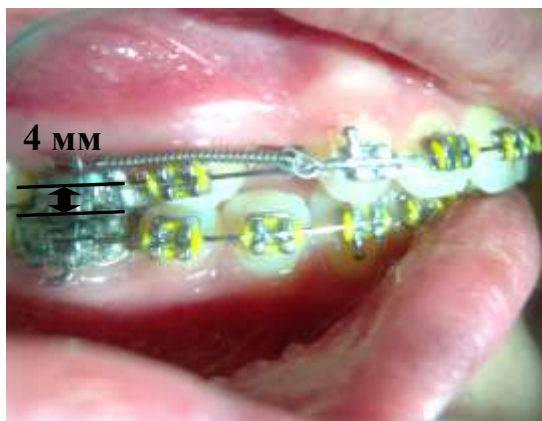

Рис. 53. Расстояние между серединой паза ортодонтического кольца и окклюзионной поверхностью зуба 1.6

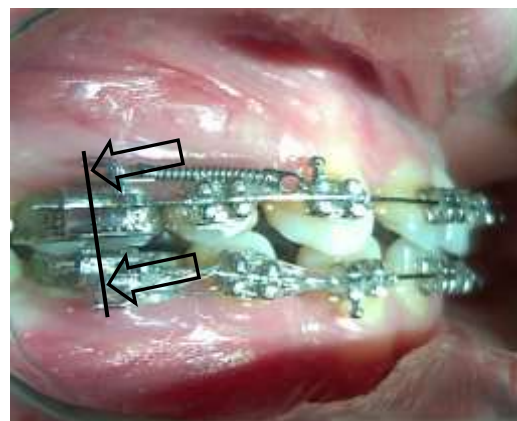


Рис. 54. Центрирование ортодонтического кольца первого верхнего моляра в мезиодистальном направлении

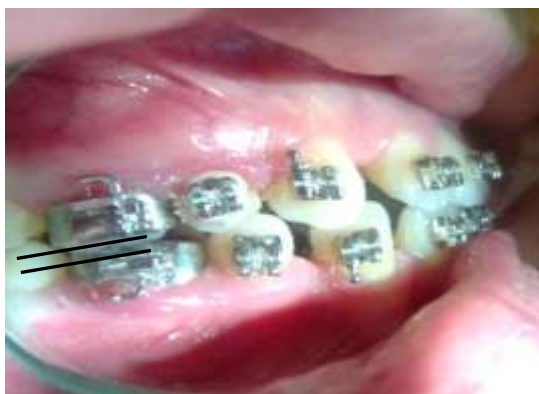

Рис. 55. Параллельность нижнего края ортодонтического кольца жевательной поверхности первого верхнего моляра

ПРИСПОСОБЛЕНИЯ ДЛЯ ОБЕСПЕЧЕНИЯ РАЗЛИЧНЫХ ВИДОВ ОПОРЫ

Использование в качестве *минимальной* опоры зубов 1.6 и 2.6 вызывает их значительное мезиальное перемещение на 0,7 мм на 1 мм дистализации верхних клыков, а угол мезиального наклона первых верхних моляров равен $4,5^\circ$.

Одним из наиболее часто используемых аппаратов для создания *консервативной* опоры является дуга Гожгориана (рис. 56). Данный аппарат позволяет осуществлять контроль и нормализацию положения опорных зубов в трех взаимно перпендикулярных плоскостях, а также способствует коррекции осевого положения верхних моляров. Стабилизирующее действие дуги Гожгориана заключается в соединении правых и левых боковых зубов. Поскольку небная дуга преимущественно активизируется на небольшое расширение, то корни боковых зубов перемещаются в направлении вестибулярной кортикальной пластинки, что усиливает стабилизацию. Небные трубки должны быть точно припаяны к небной поверхности ортодонтических колец моляров.

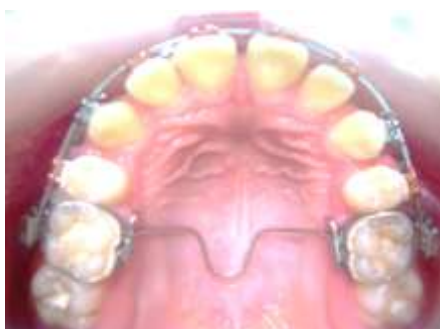

Рис. 56. Дуга Гожгориана

Для создания стабилизирующего воздействия небную дугу необходимо активировать на небольшое расширение (рис. 57). С этой целью крампонными щипцами расширяется U-образная петля. Сначала отгибаются в противоположных направлениях плечи петли, а затем уменьшаются изгибы с правой и левой сторон петли так, чтобы дуга заняла прежнюю позицию.

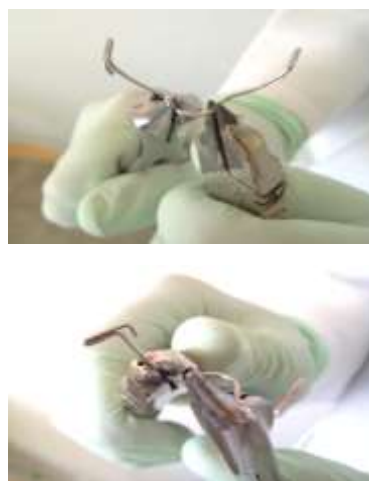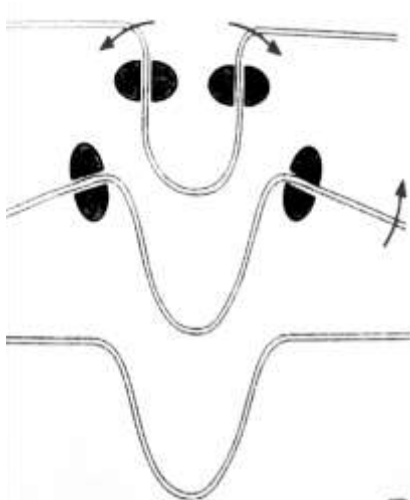


Рис. 57. Активация дуги Гожгориана на расширение

Для деротации моляров дугу Гожгориана необходимо активировать на $5-10^\circ$ вовнутрь (рис. 58).

Для увеличения кортикальной стабилизации необходимо установить щечный корневой торк (рис. 59).

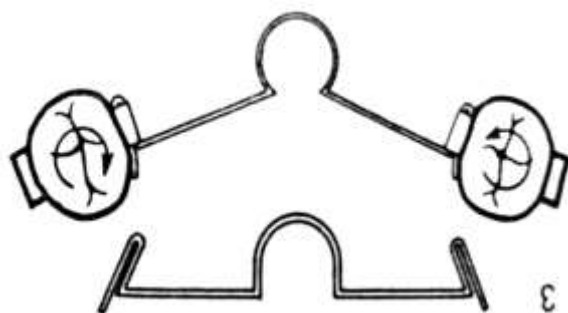


Рис. 58. Активация дуги Гожгориана для деротации верхних моляров

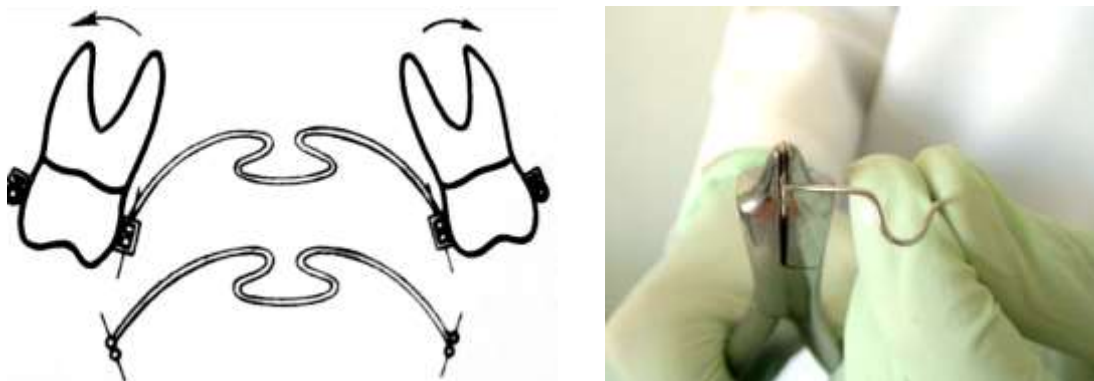


Рис. 59. Активация дуги Гожгориана для вестибулярного отклонения корней верхних моляров

У пациентов с контролем опоры при помощи дуги Гожгориана опорные первые верхние моляры наиболее стабильны в отношении поворота при дистализации верхних постоянных клыков. При этом мезиальное смещение опорных зубов составляет 0,33 мм на 1 мм дистализации верхних клыков.

Для обеспечения максимальной стабилизации опорных зубов в случае выпуклого профиля, наличия выраженной сагиттальной щели, при необходимости значительной дистализации верхних клыков и при правильном осевом положении опорных зубов требуется установка упора Nance в качестве *стационарной* опоры (рис. 60). При лечении пациентов с глубоким прикусом с помощью мультибондинг-системы наиболее удачно можно использовать упор Nance с накусочной площадкой. Такая модификация аппарата позволяет устанавливать мультибондинг-систему одновременно на обе челюсти, предотвращая отклеивание брекетов на нижних передних зубах, и способствует нормализации прикуса в вертикальной плоскости. Упор Nance прост в изготовлении, он не требует активации, а пациенты достаточно быстро адаптируются к ношению этого аппарата. Однако его следует удалить после окончательной дистализации клыков в случае необходимости ретрузии верхних резцов.

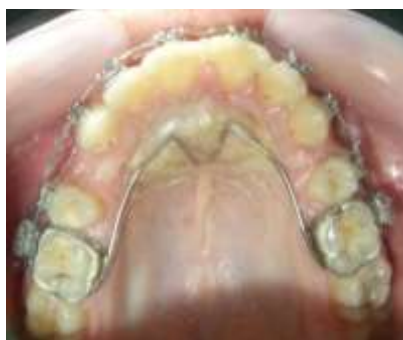

Рис. 60. Упор Nance

Мезиальное смещение первых верхних постоянных моляров на 1 мм дистализации верхних клыков с контролем опоры упором Nance составляет 0,17 мм, что свидетельствует о достаточно высокой стабильности положения опорных зубов в отношении мезиального смещения.

СПОСОБЫ ДИСТАЛИЗАЦИИ КЛЫКОВ

На этапе выравнивания зубов по уровню и в ряд в случаях удаления первых премоляров контроль опоры осуществляется за счет восьмиобразного металлического лигатурного связывания от опорных зубов до клыков (laceback). Такой способ особенно необходим при мезиальном наклоне корня клыка, чтобы предотвратить мезиальное смещение его коронки при выравнивании зубов на прямой дуге, т. к. такое перемещение коронки клыка может вызвать вестибулярное отклонение резцов, увеличение сагиттальной щели и постэкстракционного промежутка. Laceback также может применяться как один из способов дистализации клыков (рис. 61).

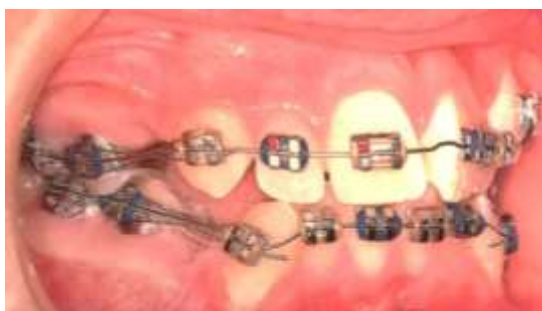

Рис. 61. Восьмиобразное связывание металлической лигатурой от опорных зубов до клыков (laceback)

Альтернативой применению laceback при мезиальном наклоне корня клыка, особенно в случаях глубокого прикуса, может быть использование сегментарных дуг с ретракционными петлями (пружин-ретракторов). В этом случае брекеты на резцы не следует наклеивать до выравнивания корней клыков. Наиболее популярны пружины Ricketts (рис. 62), Burstone. Такие пружины обеспечивают непрерывное корпусное перемещение клыков без трения брекетов о дугу, что значительно снижает нагрузку на опорные зубы. Техника сегментарных дуг позволяет дистализировать клыки без предварительного выравнивания передних зубов. Непосредственно при установке пружины Ricketts вырабатывается сила 150 сН (сантиньютон). В процессе перемещения зубов происходит ослабление силового воздействия пружины. Остаточная сила после 3-недельного периода составляет 20–50 сН. Пружина активируется вытягиванием дистальной ее части за щечной трубкой ортодонтического кольца моляра с последующим изгибом bendback.

Скорость дистализации клыков такой пружиной составляет 1,2 мм в месяц. Сегментарные дуги могут производить значительное буккальное перемещение клыков, если дуга случайно активирована в горизонтальной плоскости. Вероятность травмы слизистой оболочки щеки и альвеолярного отростка достаточно высока. Ношение сегментарных дуг более эстетично для пациентов по сравнению с полными дугами. Резцы, которые не включены в аппарат, возможно, передвигаются и выравниваются самостоятельно благодаря силе мышц челюстно-лицевой области.

Наиболее популярным способом дистализации верхних постоянных клыков является использование эластического цепочного модуля, состоящего из восьмиобразного лигатурного связывания ортодонтического кольца первого моляра и брекета второго премоляра, а также эластической цепочки, которая фиксируется от брекета второго премоляра до дистальных крыльев брекета клыка (рис. 63).

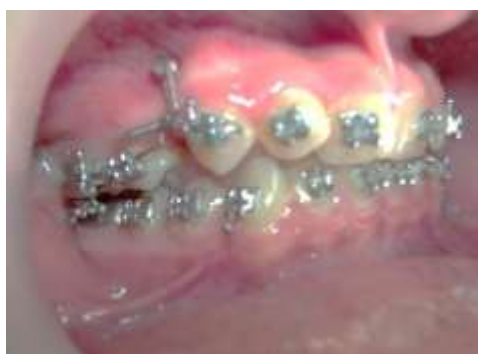

Рис. 62. Применение пружины Ricketts для дистализации клыков

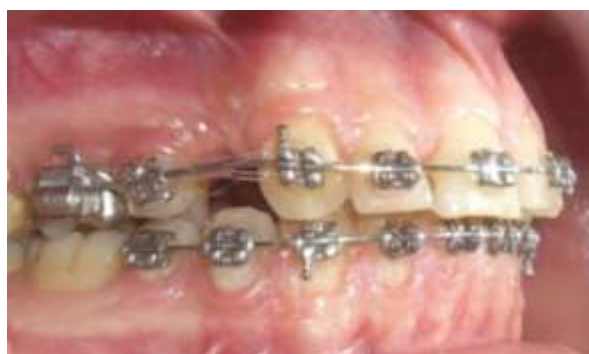

Рис. 63. Эластический цепочный модуль с силовым воздействием 400 сН

Дистализацию клыков таким способом предпочтительнее проводить на стальной дуге диаметром $0,017 \times 0,022$ " после коррекции положения зубов в зубной дуге. Эластический модуль гигиеничен, легко заменяется при активации и не вызывает дискомфорта у пациентов. Непосредственно при установке вырабатывается сила 400 сН. Под влиянием среды полости рта происходит ослабление силового воздействия эластического модуля. Остаточная сила после 3-недельного периода составляет 150–200 сН. Эластический модуль вызывает постоянно действующую силу с убыванием уровня силового воздействия. В начальный период после активации эластический модуль вызывает поворот по оси и язычный наклон клыков. Как только его сила уменьшается, преобладающей становится сила стальной дуги, в результате чего уменьшается наклон и ротация клыка. Замену эластического модуля следует осуществлять 1 раз в 3 недели для обеспечения достаточного времени для выравнивания стальной дуги.

Скорость дистализации верхних клыков эластическим цепочным модулем составляет 0,9 мм в месяц, что обусловлено резким убыванием начального уровня силового воздействия в 400 сН под влиянием среды полости рта.

Считается, что постоянно действующая сила с одинаковым уровнем силового воздействия наиболее оптимальна для перемещения зубов. В таком случае зубы перемещаются без фазы покоя в течение длительного периода. Такие силы возникают при использовании закрывающих спиральных нитиноловых пружин (рис. 64).

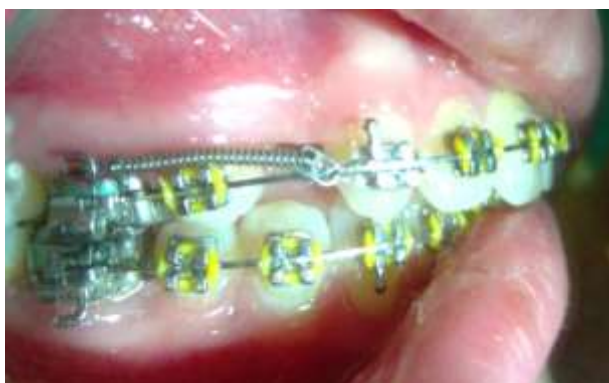

Рис. 64. Закрывающая нитиноловая пружина для дистализации зуба 1.3 с силовым воздействием 250 сН

Для дистализации верхних постоянных клыков закрывающая нитиноловая пружина устанавливается от крючка на ортодонтическом кольце первого моляра до брекета клыка. Такие пружины выпускаются с различными длинами: 7, 9, 12 и 15 мм. Выбор размера пружины зависит от величины постэкстракционного промежутка. Каждая пружина имеет два ушка. Одно из них устанавливается на крючке ортодонтического кольца моляра, а через другое продевается длинная металлическая лигатура, которая подвязывается к брекету клыка. Сила закрывающей нитиноловой пружины легкая и продолжительная. Пружину активируют 1 раз в 3 недели с установкой силового воздействия 250 сН, руководствуясь инструкцией производителя и показаниями динамометра. В результате перемещения зубов происходит ослабление силового воздействия нитиноловой пружины. Остаточная сила после 3-недельного периода составляла 200–220 сН.

При установке закрывающей нитиноловой пружины следует информировать пациентов об особо тщательной гигиене полости рта и аккуратном ношении аппарата. Нитиноловая пружина может способствовать накоплению налета и остатков пищи, травмировать слизистую оболочку альвеолярного отростка и щеки при деформации.

Нитиноловая пружина обеспечивает более надежное закрытие постэкстракционного промежутка по сравнению с эластическим модулем. Пружину не следует растягивать сильнее, чем предусмотрено производителем.

Скорость дистализации верхних клыков при установке закрывающей нитиноловой пружины составляет 1,6 мм в месяц.

Для дистализации верхних клыков и одновременного устранения диастемы с созданием места для верхних боковых резцов возможно применение раскрывающей пружины между брекетами центрального резца и клыка (рис. 65). Используется действие реципрокной силы пружины. Пациенты отмечают минимальный дискомфорт при расположении короткого отрезка раскрывающей пружины на дуге. Сила пружины действует непрерывно и легко дозируется.

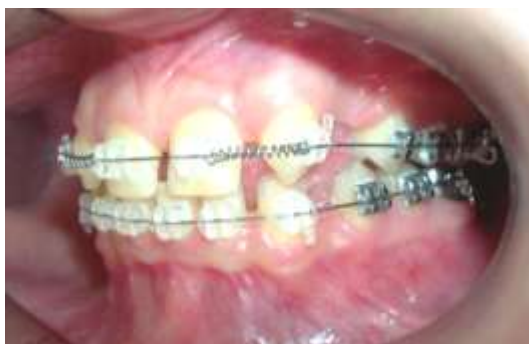

Рис. 65. Раскрывающая пружина, установленная между брекетами центрального резца и клыка

Такой способ дистализации клыков рекомендуется при укорочении верхнего зубного ряда в переднем отделе, ретрузии верхних резцов. При применении этого способа в других клинических ситуациях возможна протрузия верхних резцов, появление или увеличение сагиттальной щели. Для предупреждения таких осложнений необходимо использовать bendback.

Дистализацию верхних клыков можно произвести скользящим крючком с отрезком раскрывающей пружины и межчелюстной тягой (рис. 66). Из прямоугольной проволоки диаметром 0,017 × 0,022" изготавливается скользящий крючок, который устанавливается на дуге одновременно с коротким отрезком раскрывающей пружины. Пружина длиной около 4 мм находится в контакте с мезиальной поверхностью брекета клыка, а скользящий крючок прилежит к другой стороне пружины. При приложении тяги к крючку пружина сжимается, перемещая клык дистально. Применяется стальная ортодонтическая дуга диаметром 0,017 × 0,022". Тонкие нитиноловые дуги не подходят для такого способа дистализации.

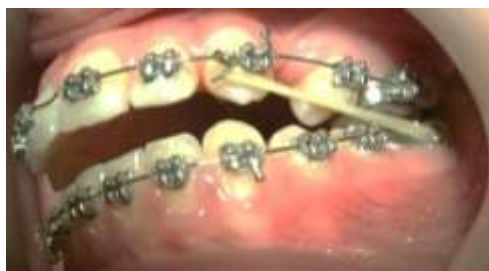

Рис. 66. Скользящий крючок и тяга для дистализации верхних клыков

Преимуществом этого способа является приложение силы вдоль дуги, что способствует корпусному перемещению клыка. Однако требуется навык для изготовления скользящего крючка и время для его установки. Крючок должен быть небольшим, и требуется, чтобы он свободно двигался вдоль дуги. При его неправильном изготовлении возможно травмирование слизистой оболочки щеки, скопление налета и остатков пищи.

СПОСОБЫ ДИСТАЛИЗАЦИИ КЛЫКОВ И РЕЗЦОВ ЕДИНЫМ БЛОКОМ

Можно производить одновременную ретракцию клыков и резцов единым блоком с помощью механизма скольжения при применении брекетов с пазом 0,022" и дуги из бета-титанового сплава диаметром 0,019 × 0,025". Использование стальных дуг или дуг большего сечения усиливает трение и снижает скольжение зубов. Ретракция резцов и клыков осуществляется единым блоком с помощью дуг с крючками между боковыми резцами и клыками. Усилие передается от эластического кольца, укрепленного на замке первого моляра, к крючку на дуге за счет длинной проволочной лигатуры (эластический модуль tieback) (рис. 67). Эластический модуль растягивается на 2–3 мм, обеспечивая контролируемое перемещение зубов в среднем на 1–1,5 мм в месяц.

Возможен вариант закрытия постэкстракционных промежутков с помощью бесколебательного перемещения зубов (рис. 68). Такое перемещение зубов производится обычно при работе с брекетами с пазом 0,018", но могут использоваться брекеты с пазом 0,022". Обычно изгибаются петли в виде слезной капли, которые раскрываются на 1 мм в месяц вытягиванием дуги позади трубки первого моляра и закрепляются изгибанием bendback. Ретракция резцов и клыков единым блоком на 1 мм в месяц приводит к контролируемому перемещению этих зубов без потери торка. Применяются стальные дуги диаметром 0,016 × 0,022", а если паз брекета равен 0,022", то используются дуги диаметром 0,019 × 0,025".

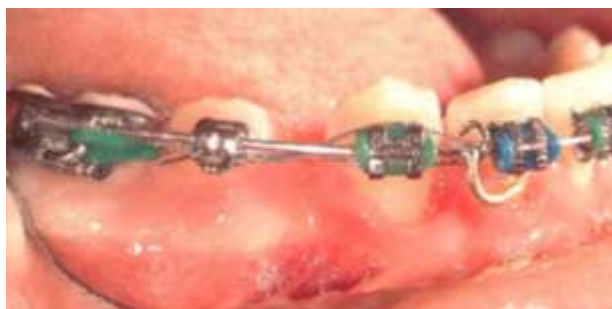

Рис. 67. Закрытие промежутков слабыми силами с помощью эластичного модуля tieback

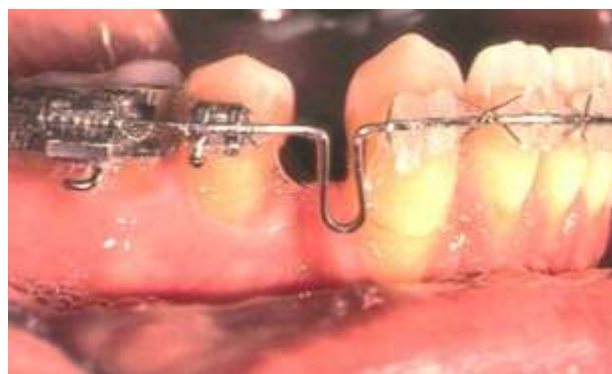

Рис. 68. Бесколебательное движение зубов с помощью петли на дуге

РЕТЕНЦИОННЫЙ ПЕРИОД В ОРТОДОНТИИ. РЕТЕНЦИОННЫЕ АППАРАТЫ (практическое занятие № 5)

МОТИВАЦИОННАЯ ХАРАКТЕРИСТИКА ТЕМЫ

Общее время занятия: 6 часов.

Ортодонтическое лечение не считается законченным, если врач не уверен в хороших устойчивых результатах, поэтому в план лечения должен быть включен ретенционный период. Длительность ретенционного периода зависит от морфологических нарушений, степени сложности ортодонтического лечения и индивидуальных особенностей пациента. Выбор ретенционных аппаратов обусловлен уровнем сотрудничества пациента с врачом, особенностями зубочелюстной системы пациента.

Цель занятия: научиться клинически определять завершенность активного периода лечения; рассмотреть аппараты для закрепления полученного в процессе ортодонтического лечения результата.

Задачи занятия: узнать, какие должны соблюдаться критерии того, что ортодонтически вылеченный пациент готов к ретенционному лечению; научиться выбирать ретенционный аппарат в зависимости от патологии.

Требования к исходному уровню знаний. Для полного усвоения темы необходимо повторить основные периоды формирования, роста и развития челюстей; условия, необходимые для перемещения зубов.

Контрольные вопросы из смежных дисциплин:

1. Морфологические изменения, происходящие в тканях зубоальвеолярного комплекса при перемещении зубов.
2. Осложнения при перемещении зубов.
3. Особенности ретенции при лечении мультибондинг-системой.

Контрольные вопросы по теме занятия:

1. Основные критерии завершения активного ортодонтического лечения.
2. Причины рецидивов при различных зубочелюстных аномалиях.
3. Аппараты для закрепления полученного в процессе ортодонтического лечения результата.
4. Выбор ретенционного аппарата в зависимости от патологии.

РЕТЕНЦИОННЫЙ ПЕРИОД

Целью ортодонтического ретенционного периода является поддержание результатов лечения после снятия активного ортодонтического аппарата.

Для получения стабильного результата должны быть соблюдены следующие условия:

- 1) соотношение первых моляров и клыков I класса по Энгло;
- 2) ширина зубной дуги в области клыков неизменная;
- 3) межрезцовый угол близок к норме, показатели торка резцов верхней и нижней челюсти нормальные;
- 4) перекрытие нормальное, сагиттальная щель отсутствует;
- 5) все промежутки закрыты, все ротации устранены;
- 6) корни зубов параллельны;
- 7) фиссурно-бугорковые контакты стойкие.

При несоблюдении этих условий зачастую наступает рецидив. Чтобы этого не случилось, переход от активного лечения к ретенционному периоду должен быть плавным и последовательным. Данный период приблизительно равен двум месяцам. Контакты между боковыми зубами верхней и нижней челюсти достигаются рассечением прямоугольных дуг, чаще всего

рассекается верхнечелюстная дуга за клыками с обеих сторон. Может быть рассечена только верхнечелюстная дуга, только нижнечелюстная или обе.

После рассечения дуг их дистальные участки извлекаются. Передний участок проволоки остается на зубной дуге для контроля торка и ротаций.

Если у пациента лечили дистальный глубокий прикус, рассекается только нижняя дуга и на каждый боковой сегмент надевается эластик, начиная с латерального резца верхней челюсти (в случае с удалением премоляров) или с клыка (если лечили без удаления). Эти эластики создают плотный фиссурно-бугорковый контакт за счет экструзии нижних боковых зубов.

Если пациент носил внеротовую тягу, то он продолжает ее носить во время этой фазы.

При открытом прикусе или тенденции к III классу дуга рассекается на верхней челюсти, а эластические кольца начинают надевать с нижних клыков к верхним клыкам и далее к премолярам. Эта зигзагообразная тяга называется «аккордеон». Ее желательно носить 24 часа в сутки в течение 6–8 недель.

В случае лечения нейтрального прикуса рассекаются обе дуги, и после осмотра боковых сегментов ортодонт решает, каким зубам нужна экструзия для создания плотных фиссурно-бугорковых контактов.

В следующей фазе ретенции проводится снятие мультибондинг-системы и наложение ретенционного аппарата. Но прежде, чем мы начнем определяться с выбором конструкции ретенционного аппарата, уместно несколько слов сказать о рецидиве.

В последнее время часто говорят о пожизненной ретенции, следовательно, существует возможность рецидива. Его вероятность по Vaden составляла 10–20 %, по Little — 60 % и только в 20 % случаев отсутствовала.

В этиологии рецидивов играют важную роль следующие факторы:

- 1) функция мышц челюстно-лицевой области, сохранение вредных привычек (прокладывание языка, закусывание губ);
- 2) индивидуальные особенности костной ткани;
- 3) морфологические изменения периодонтальных связок;
- 4) продолжающийся рост челюстей;
- 5) наличие суперконтактов;
- 6) несоответствие размеров передней группы зубов на верхней и нижней челюсти.

Многочисленные исследования показали, что восстановление костной ткани происходит через 6 месяцев, а образование новых периодонтальных волокон занимает около 7 месяцев, поэтому для уменьшения риска возникновения рецидива может быть рекомендована фибротомия.

Verents показал, что рост не прекращается на протяжении длительного периода времени. Поэтому если рост является основным этиологическим

фактором рецидива, то необходимо увеличивать продолжительность ретенционного периода.

В случае несоответствия размеров передней группы зубов верхней и нижней челюсти с целью профилактики рецидива необходим стрипинг аппроксимальных поверхностей резцов. При наличии суперконтактов проводят избирательное шлифование.

РЕТЕНЦИОННЫЕ АППАРАТЫ

Арсенал ретенционных аппаратов в современной ортодонтии велик, поэтому врачу часто сложно выбрать тот или иной вид аппарата.

Все ретенционные аппараты делятся на съемные и несъемные (рис. 69, 70), и у них есть свои плюсы и минусы. Из съемных ретейнеров чаще всего применяются обычные базисные пластинки с вестибулярными удлиненными дугами, заканчивающимися за молярами. В такие съемные ретенционные аппараты могут быть введены дополнительные элементы, такие как упор для языка, накусочные площадки.

В качестве съемных ретейнеров также используют функциональные аппараты: активаторы, бионаторы, штампованные каппы, трейнеры, OSAMU-ретейнеры (рис. 71г). Но применение съемных ретейнеров требует от пациента соблюдения правил ношения аппаратов.

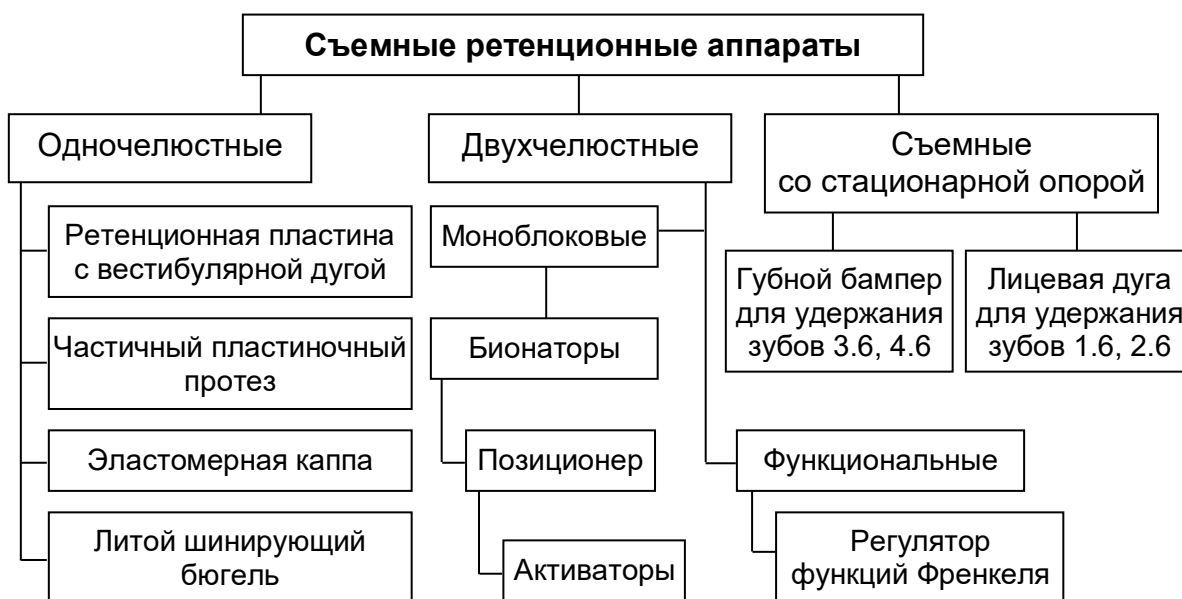

Рис. 69. Классификация съемных ретенционных аппаратов

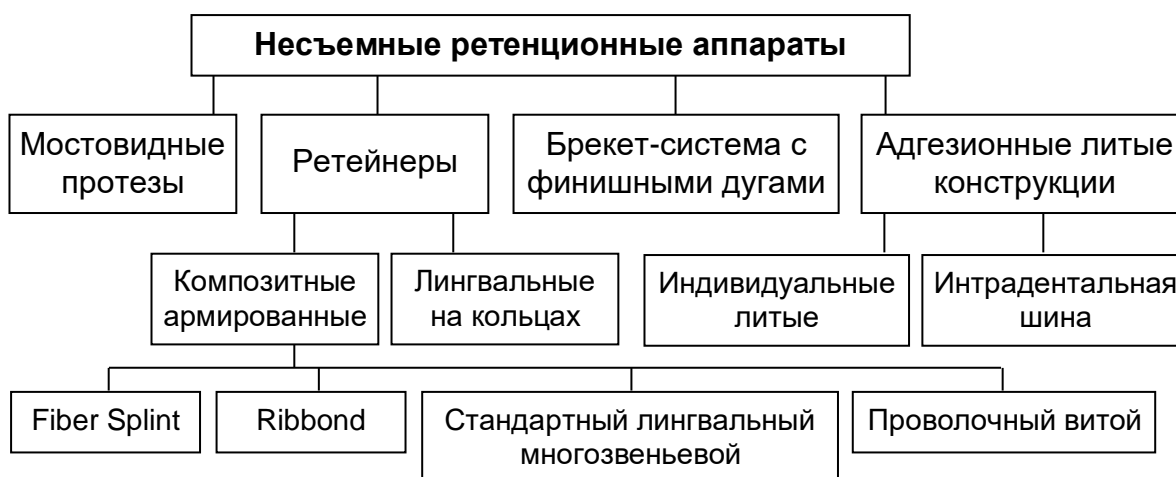

Рис. 70. Классификация несъемных ретенционных аппаратов

Из съемных эстетических ретейнеров хочется отметить OSAMU-ретейнер, который выполняет ту же функцию, что и позиционер, но расположен на одном зубном ряду. Состоит он из двух слоев. Мягкий эластичный внутренний слой надежно фиксирует и стабилизирует отдельные зубы, не препятствуя при этом свободному наложению и снятию аппарата (рис. 72).

Из несъемных ретейнеров предпочтение отдают проволочным, фиксируемым на композиционный материал на небной и язычной поверхности (рис. 73). Для ретенционного шинирования может быть использовано стекловолокно Fiber Splint или Ribbond.



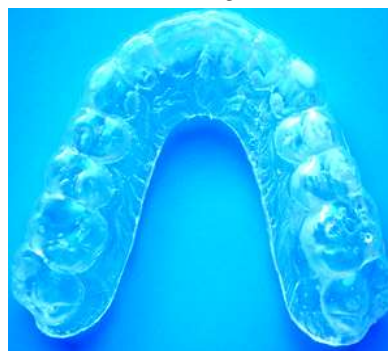а



б



в



г

Рис. 71. Виды съемных ретенционных аппаратов:
а — LM-активатор; *б* — трейнер; *в* — стандартный позиционер; *г* — OSAMU-ретенер

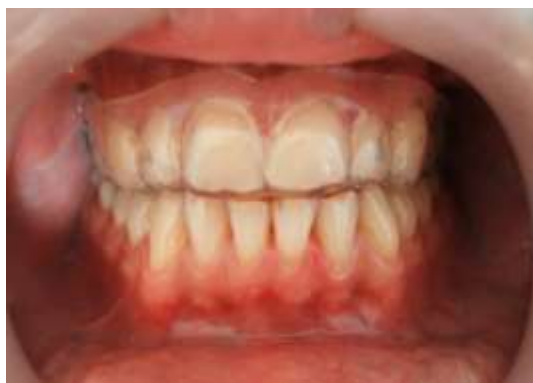

Рис. 72. OSAMU-ретенер в полости рта

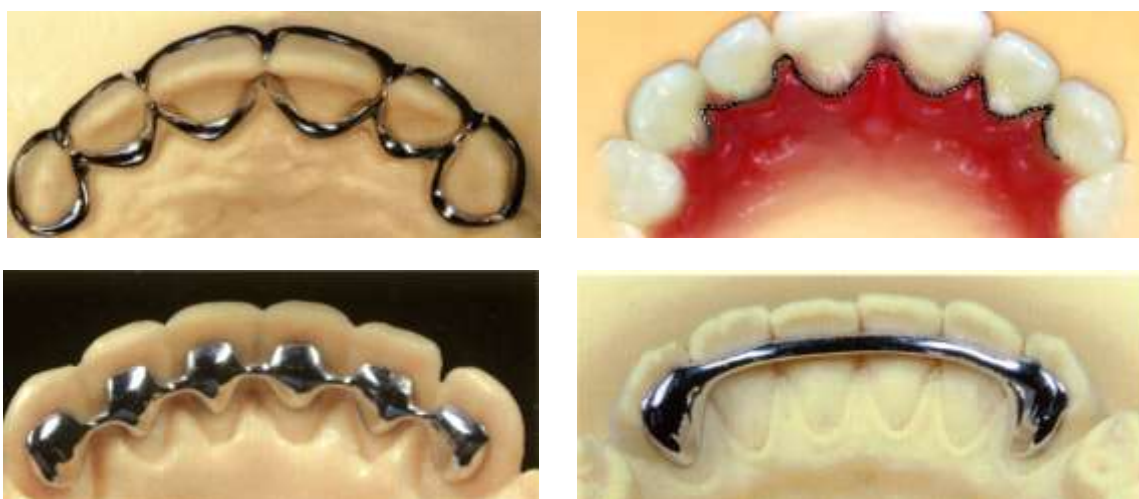

Рис. 73. Виды несъемных ретенционных аппаратов

Несъемные ретенеры эстетичны, они обеспечивают высокую надежность ретенции. Эти аппараты являются несъемными, но при их применении усложняется гигиена полости рта из-за невозможности использования флоссов, а также велика вероятность возникновения осложнения со стороны тканей периодонта.

Важным шагом в направлении контроля зубного перемещения, приводящего к рецидиву аномалий дистального прикуса, является лечение с гиперкоррекцией. Даже при хорошей ретенции после лечения обычно изменяется положение зубов в сагиттальной плоскости. Это происходит довольно быстро после завершения активного лечения. Если в ходе лечения произошло перемещение резцов вперед более чем на 2 мм, будет необходима постоянная ретенция в виде, чаще всего, использования несъемного

ретенера и продолжения ношения лицевой дуги. Можно также применять в качестве ретенера и функциональные аппараты, т. е. активаторы или бионаторы для удержания как положения зубов, так и прикуса.

При коррекции открытого прикуса, обусловленного парафункцией языка, в качестве ретенеров используют позиционеры и трейнеры или лицевую дугу высокого вытяжения на верхних молярах в сочетании со стандартными съемными ретенерами в виде базисной пластинки и вестибулярной дуги для сохранения положения зубов. Более удобным является альтернативный аппарат с окклюзионными блоками между боковыми зубами, т. е. активатор или бионатор для открытого прикуса. При более тяжелых проблемах открытого прикуса рекомендуется в начале ретенционного периода в дневное время носить обычные ретенеры на верхнюю и нижнюю челюсть, а в ночное время использовать бионатор для открытого прикуса.

Для предотвращения рецидива после коррекции прикуса применяется съемный ретенер с накусочной площадкой, которая необходима будет в том случае, если начнется рецидив углубления прикуса. Такой ретенер не разобщает боковые зубы.

Ретенционный период после лечения скученности зубов требует особого внимания. Основной причиной рецидива скученности зубов является поздний нижнечелюстной рост, поэтому имеет смысл фиксировать ретенер на нижние резцы с включением клыков до окончания роста нижней челюсти, до 16 лет у девочек и 20 лет у мальчиков.

Таким образом, хочется отметить, что ретенционный период необходим для всех пациентов, носивших ортодонтические аппараты. Он является неотъемлемым и завершающим этапом лечения.

ЛИТЕРАТУРА

1. *Беннетт, Д. К.* Принципы выбора ортодонтических брекетов / Д. К. Беннетт. Львов : ГалДент, 2012. 115 с.
2. *Персин, Л. С.* Ортодонтия. Лечение зубочелюстных аномалий : учеб. для вузов / Л. С. Персин. Москва : Ортодент-Инфо, 2004. 190 с.
3. *Проффит, У. Р.* Современная ортодонтия : пер. с англ. / У. Ф. Проффит ; под ред. Л. С. Персина. Москва : МЕДпресс-информ, 2015. 560 с.
4. *Романовская, А. П.* Несъемная дуговая аппаратура. Брекет-система : практ. пособие / А. П. Романовская. Симферополь : Доля, 2011. 80 с.
5. *Токаревич, И. В.* Основные принципы использования микроимплантатов при лечении зубочелюстных аномалий / И. В. Токаревич, И. В. Москалева, С. С. Денисов // Стоматологический журнал. 2008. № 3. С. 250–258.

6. *Хорошилкина, Ф. Я.* Ортодонтия. Дефекты зубов, зубных рядов, аномалии прикуса, морфофункциональные нарушения в челюстно-лицевой области и их комплексное лечение / Ф. Я. Хорошилкина. Москва : Мед. информ. агентство, 2010. 592 с.

ОГЛАВЛЕНИЕ

Введение.....	3
Виды брекет-систем. Самолигирующие (безлигатурные) брекет-системы (практическое занятие № 1)	4
Мотивационная характеристика темы	4
Брекет-системы	5
Самолигирующие (безлигатурные) брекет-системы.....	9
Этапы лечения с применением системы Clarity™ SL	16
Рекомендации пациенту во время лечения	18
Несъемные механически действующие лингвальные брекет-системы (практическое занятие № 2)	19
Мотивационная характеристика темы	19
Лингвальные брекет-системы	20
Система установки лингвальных брекетов CLASS	21
Система установки лингвальных брекетов DALI.....	27
Метод расширения верхней челюсти в ортодонтии (практическое занятие № 3)	33
Мотивационная характеристика темы	33
Показания и противопоказания к применению метода небного расширения	34
Типы и конструкции аппаратов.....	35
Темпы расширения верхней челюсти.....	35
Аппараты с винтом Нугах	37
Аппараты Spring Jet.....	40
Небный экспандер с наклонной опорой.....	43
Дистализация клыков при лечении пациентов комплексным методом с применением мультибондинг-системы с учетом контроля опоры (практическое занятие № 4)	46
Мотивационная характеристика темы	46
Контроль опоры при дистализации клыков	47
Правила установки ортодонтических колец на опорные зубы	48
Приспособления для создания различных видов опор.....	49
Способы дистализации клыков	52
Способы дистализации клыков и резцов единым блоком.....	56
Ретенционный период в ортодонтии. Ретенционные аппараты (практическое занятие № 5)	57
Мотивационная характеристика темы	57
Ретенционный период.....	58
Ретенционные аппараты	60

Токаревич Игорь Владиславович
Москалева Инна Вячеславовна
Гарбацевич Дмитрий Владимирович и др.

НЕСЪЕМНАЯ ТЕХНИКА В ОРТОДОНТИИ

Учебно-методическое пособие
для курса по выбору студента

Ответственный за выпуск И. В. Токаревич
Редактор О. В. Лавникович
Компьютерная верстка Н. М. Федорцовой

Подписано в печать 20.06.19. Формат 60×84/16. Бумага писчая «Снегурочка».
Ризография. Гарнитура «Times».
Усл. печ. л. 3,72. Уч.-изд. л. 3,12. Тираж 80 экз. Заказ 96.

Издатель и полиграфическое исполнение: учреждение образования
«Белорусский государственный медицинский университет».
Свидетельство о государственной регистрации издателя, изготовителя,
распространителя печатных изданий № 1/187 от 18.02.2014.

Ул. Ленинградская, 6, 220006, Минск.