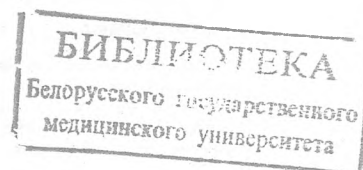


МИНИСТЕРСТВО ЗДРАВООХРАНЕНИЯ РЕСПУБЛИКИ БЕЛАРУСЬ  
БЕЛОРУССКИЙ ГОСУДАРСТВЕННЫЙ МЕДИЦИНСКИЙ УНИВЕРСИТЕТ  
КАФЕДРА ОНКОЛОГИИ

Т. А. КОРЕНЬ, Т. И. МИНАЙЛО, М. Н. ШЕПЕТЬКО

ДОБРОКАЧЕСТВЕННЫЕ ЗАБОЛЕВАНИЯ  
МОЛОЧНЫХ ЖЕЛЕЗ

Учебно-методическое пособие



Минск БГМУ 2014

УЧ. К. 2531

УДК 618.19-006.5 (075.8)  
ББК 55.6 я73  
К66

Рекомендовано Научно-методическим советом университета в качестве  
учебно-методического пособия 19.03.2014 г., протокол № 7

Р е ц е н з и я: канд. мед. наук, доц. каф. акушерства и гинекологии С. Н. Царева;  
канд. мед. наук, доц. каф. онкологии З. Э. Гедревич

**Корень, Т. А.**

К66 Доброкачественные заболевания молочных желез : учеб.-метод. пособие /  
Т. А. Корень, Т. И. Минайло, М. Н. Шепетько. – Минск : БГМУ, 2014. – 36 с.

ISBN 978-985-567-100-9.

Изложены основные вопросы этиологии, патогенеза, клиники, диагностики и лечения доброкачественных заболеваний молочных желез у женщин.

Предназначено для студентов 5–6-го курсов лечебного, военно-медицинского факультетов, медицинского факультета иностранных учащихся, 5-го курса педиатрического факультета, интернов и клинических ординаторов по дисциплине «Онкология».

УДК 618.19-006.5 (075.8)  
ББК 55.6 я73

ISBN 978-985-567-100-9

© Корень Т. А., Минайло Т. И., Шепетько М. Н., 2014  
© УО «Белорусский государственный медицинский университет», 2014

## МОТИВАЦИОННАЯ ХАРАКТЕРИСТИКА ТЕМЫ

**Общее время занятий:** 5 часов.

Рак молочной железы занимает ведущее место в структуре злокачественных новообразований у женщин и является основной причиной смерти среди них от опухолевой патологии. В 2012 году в Республике Беларусь грубый интенсивный показатель заболеваемости раком молочной железы составил 76,6 на 100 000 женщин, показатель смертности — 23,7. В то же время доброкачественные заболевания являются одними из самых распространенных заболеваний молочных желез, частота их у женщин детородного возраста, по данным различных авторов, составляет от 30 до 70 %. Своевременное выявление и этиопатогенетическое лечение доброкачественных гиперпластических заболеваний молочных желез являются одной из мер профилактики рака.

**Цель занятия:** изучить этиологию, патогенез, классификацию, клинику, диагностику, принципы лечения доброкачественных гиперпластических заболеваний молочной железы.

**Задачи:**

- закрепить знания об анатомии и физиологии молочных желез;
- ознакомиться с этиологией и механизмами возникновения доброкачественных гиперпластических заболеваний молочных желез;
- усвоить классификацию доброкачественных заболеваний молочных желез;
- узнать способы и методы диагностики опухолей и предопухолевых заболеваний молочных желез;
- научиться грамотно составлять план обследования с целью уточнения диагноза и выявления этиологических факторов, способствующих возникновению патологии молочных желез;
- приобрести навыки ранней диагностики предопухолевой и доброкачественной опухолевой патологии молочных желез;
- научиться назначать лечение, основанное на знании этиопатогенеза, при различных формах доброкачественных гиперпластических заболеваний молочных желез.

**Требования к исходному уровню знаний.** Для полного усвоения темы студенту необходимо повторить:

- из нормальной анатомии: эмбриогенез, анатомическое строение молочных желез, кровоснабжение, иннервацию и особенности лимфатической системы;
- нормальной физиологии: гормонорегуляцию, влияние на молочные железы нейроэндокринной, генитальной, гепатобилиарной систем;
- эндокринологии: нарушения нейроэндокринных взаимосвязей и их влияние на репродуктивную систему женщины;
- лучевой диагностики и лучевой терапии: методы ультразвуковой и рентгенологической диагностики патологии молочных желез, показания и противопоказания;

– акушерства и гинекологии: влияние генитальной патологии на возникновение гиперпластических процессов в молочных железах.

**Контрольные вопросы из смежных дисциплин:**

1. Эмбриогенез молочных желез.
2. Анатомическое строение молочных желез. Кровоснабжение, иннервация, лимфоотток. Группы лимфатических узлов.
3. Гормонорегуляция молочных желез.
4. Методы лучевой диагностики опухолей и предопухолевых заболеваний молочных желез.
5. Особенности и заболевания генитальной сферы, ведущие к возникновению патологических процессов в молочных железах.

**Контрольные вопросы по теме занятия:**

1. Анатомия и физиология молочных желез в различных возрастных периодах.
2. Гормонорегуляция молочных желез в норме и при патологии.
3. Этиопатогенез доброкачественных гиперпластических заболеваний молочных желез.
4. Классификация доброкачественных заболеваний молочных желез.
5. Клиника диффузной и узловой мастопатии.
6. Клиника фиброаденомы, листовидной опухоли, протоковой папилломы.
7. Методы диагностики доброкачественных заболеваний молочных желез, их последовательность. Показания и противопоказания.
8. Ультразвуковая и маммографическая картина фиброаденомы, листовидной опухоли, протоковой папилломы, мастопатии.
9. Методы лечения доброкачественных заболеваний молочных желез. Показания к хирургическому лечению.
10. Медикаментозное лечение мастопатии.

**Задания для самостоятельной работы.** Для полного усвоения темы необходимо изучить материал, изложенный в данном издании. Для того чтобы изучение было полным, рекомендуется записывать вопросы и замечания, которые в последующем можно выяснить на консультации у преподавателя, при изучении дополнительной литературы и на практическом занятии.

Завершающим этапом в работе над темой служат ответы на вопросы для самоконтроля, которые помогут успешно подготовиться к текущему контролю по дисциплине «Онкология».

## **ВВЕДЕНИЕ**

Доброкачественные заболевания молочных желез относятся к наиболее распространенным заболеваниям репродуктивной сферы у женщин и включают большой спектр различных по этиологии, патогенезу, морфологии и клиническим проявлениям процессов. Отличительной особенностью структуры молочной железы является нечеткое различие между физиологическими и патологическими изменениями. Это связано с тем, что строение

молочных желез отличается широкой вариабельностью в зависимости от ряда факторов: возраста, состояния репродуктивной системы, гормонального гомеостаза, периода менструального цикла и многих других.

Наиболее распространенным заболеванием молочных желез является мастопатия, которая встречается у 30–80 % женщин, чаще в возрасте 30–50 лет. У девушек и женщин до 30 лет нередко возникают фиброаденомы.

Существуют различные взгляды на взаимосвязь между доброкачественными пролиферативными заболеваниями молочной железы и раком. Одни из авторов доброкачественные заболевания считают этапами канцерогенеза, другие относят их к фоновой патологии, которая свидетельствует о наличии в организме женщины факторов, приводящих к пролиферативным изменениям в тканях молочной железы. Риск малигнизации при непролиферативных формах мастопатии составляет менее 1 %, при умеренной пролиферации — 2–4 %, при выраженной пролиферации с атипией клеток — 8–30 %. Существенно риск увеличивается у женщин в период перименопаузы и при отягощенном семейном онкоанамнезе. Вероятность малигнизации при фиброаденоме составляет не более 1 %. Редкие опухоли — протоковая папиллома, листовидная опухоль — малигнизируются чаще, но их удельный вес в общей структуре патологии молочных желез незначительный.

Знание врачами, в первую очередь гинекологами, этиопатогенеза, клинических проявлений, методов диагностики и принципов лечения доброкачественных заболеваний молочных желез является залогом своевременного выявления и профилактики рака молочной железы.

## ЭМБРИОГЕНЕЗ И ФОРМИРОВАНИЕ МОЛОЧНЫХ ЖЕЛЕЗ

Молочные железы закладываются у эмбриона на 6-й неделе внутриутробного развития из элементов эктодермы в виде «молочных складок», которые тянутся от подмышечной до паховой области по переднебоковым поверхностям тела. Путем утолщения эктодермы до 4–5 слоев из млечных точек этих линий формируются молочные железы в виде двух бугорков. Иногда по молочным линиям сохраняются рудименты, и тогда у пациентов можно видеть дополнительные молочные железы, чаще всего представленные небольшими (5–7 мм) ареолами с сосками, обычно расположенными в области субмаммарной складки, реже — почти нормальных размеров сосково-ареолярными комплексами с недоразвитой железистой тканью, которая после родов может продуцировать молоко.

В молочной железе новорожденного, независимо от пола, различают несколько отделов. В толще соска расположены выводные протоки, продолжающиеся в зачатки молочных синусов. В глубине молочных желез лежат многократно ветвящиеся трубочки — молочные ходы. Все эти образования на данном этапе представлены плотными эпителиальными тяжами, в которых со временем появляются просветы. В течение первых двух недель жизни

в молочных железах происходит активная секреторная деятельность, сопровождающаяся нередко выделением секрета, схожего по составу с молозивом.

Выраженные различия в строении молочных желез в зависимости от пола наблюдаются в пубертатном периоде. У мальчиков прекращается формирование новых ветвлений молочных ходов, у девочек еще до появления менструаций под воздействием эстрогенов ареолы и соски становятся более пигментированными, молочные железы растут за счет разрастания соединительнотканых структур, жировой клетчатки и увеличения числа, удлинения и ветвления эпителиальных ходов. Рост ацинусов происходит под влиянием прогестерона. К 16–18 годам молочные железы достигают нормальных размеров и строения, которые сугубо индивидуальны. Наиболее полного развития молочные железы достигают во время беременности и лактации.

## АНАТОМИЯ МОЛОЧНЫХ ЖЕЛЕЗ

Молочные железы располагаются на передней грудной стенке между вторым и шестым ребрами от края грудины до передней подмышечной линии. Иногда ткань молочной железы распространяется за пределы указанной зоны в виде тяжа к подмышечной впадине (подмышечный вырост Спенса) либо в виде редуцированных участков молочной железы по молочным линиям. Молочные железы покрыты легко смещаемой кожей, наиболее тонкой и нежной в области ареолы, где она лишена волос и богата мышечной тканью.

Под кожей молочной железы лежит жировая клетчатка, толщина которой весьма переменна (от нее во многом зависит объем железы). Этот слой клетчатки окружает паренхиму и строму железы и внедряется в них, располагаясь наподобие виноградных гроздей. Под жировой капсулой находится тело молочной железы, которое состоит из жировой и соединительной ткани, кровеносных и лимфатических сосудов, нервов и высокодифференцированной железистой ткани, состоящей из множества трубчатых протоков, разветвляющихся на большое количество альвеол. При этом до 90 % всего объема ткани молочной железы представлено интерстициальным компонентом. Доли молочной железы (от 15 до 24) расположены радиально к соску. Каждая из них состоит из 20–40 долек, которые в свою очередь содержат 10–100 ацинусов. Доли заканчиваются 6–15 выводными протоками (рис. 1).

От долек железы отходят отростки, состоящие из железистой ткани, покрытой соединительной тканью, и распространяющиеся через жировую капсулу кпереди до сосочкового слоя кожи, а кзади до фасции большой грудной мышцы (связки Купера). Большая подвижность молочной железы возможна благодаря тому, что она отделена от фасции большой грудной мышцы слоем рыхлой и эластичной соединительной ткани.

Кровоснабжение молочной железы осуществляется за счет III–VI межреберных артерий, III–V ветвей внутренней грудной артерии, ветвей наружной грудной артерии. Все группы артерий образуют много анастомозов, разветвляясь на более мелкие сосуды вплоть до обильной капиллярной сети,

охватывающей дольки молочной железы. Венозный отток происходит по сосудам, которые идут параллельно артериям и сливаются в подмышечную, подключичную и внутреннюю грудную вены.

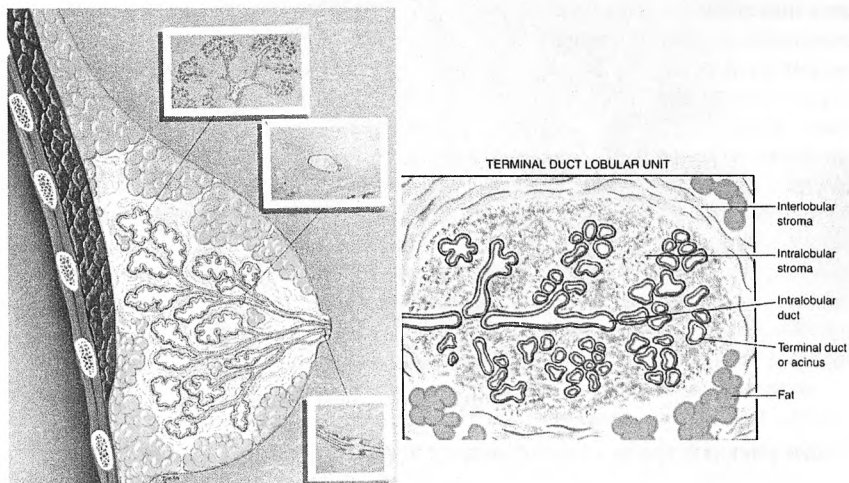


Рис. 1. Анатомия молочной железы

Лимфатические сосуды образуют густую сеть в коже, покрывающей молочную железу. Лимфоотток происходит по поверхностной и глубокой лимфатическим системам. Поверхностная лимфатическая сеть связана с кожной лимфатической сетью и сливается вместе с ней в субареолярное сплетение Саппея. Глубокая лимфатическая сеть начинается с внутри- и междольковых капилляров и анастомозирует с поверхностной сетью. Основная часть лимфы по крупным лимфатическим сосудам оттекает в подмышечную область и попадает в лимфатические узлы этой зоны (*подмышечный путь*). Часть лимфы, преимущественно из медиальных отделов молочной железы, оттекает через межреберья в лимфатические узлы, расположенные парастернально в межреберьях (*стернальный путь*). Кроме двух основных путей лимфооттока, есть дополнительные: *интерпекторальный* (между большой и малой грудными мышцами в подключичные лимфатические узлы), *транспекторальный* (через грудные мышцы в подключичные лимфатические узлы), *перекрестный* (в контрлатеральные подмышечные лимфатические узлы), *эпигастральный* (в печень) (рис. 2).

Иннервация молочной железы осуществляется ветвями II–V межреберных и надключичных нервов. В иннервации молочной железы принимает участие также симпатическая нервная система, влияющая на кровоснабжение желез и сосудистый ответ при стрессах.

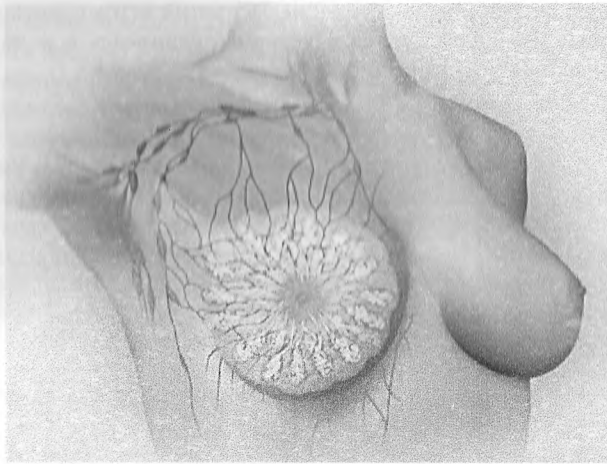


Рис. 2. Лимфоотток от молочной железы

## ФИЗИОЛОГИЯ И ГОРМОНРЕГУЛЯЦИЯ МОЛОЧНЫХ ЖЕЛЕЗ

Молочные железы являются частью репродуктивной системы и органом-мишенью, обладающим высокой чувствительностью к функциональным изменениям гипоталамо-гипофизарной, гонадной и эндокринной систем, а также центральной нервной системы и ряда других органов.

Развитие и функция молочных желез регулируются гипофизом и яичниками, но участвует в этих процессах почти вся гормональная система и наиболее активно 16–18 гормонов. Циклическая функция основных яичниковых гормонов (эстриол, эстрадиол, эстрон, прогестерон) находится под влиянием фолликулостимулирующего и лютеинизирующего гормонов гипофиза (ФСГ и ЛГ), а также пролактина, влияющего на образование и функционирование желтого тела. Работа самого гипофиза контролируется гипоталамусом, являющимся регулятором периферических эндокринных желез. Для проявления эффекта эстрогенов, стимулирующих деление клеток эпителия молочной железы, требуется участие стероидного гормона, выделяемого надпочечниками под влиянием тех же эстрогенов. При их избытке тормозится выработка ФСГ и усиливается выделение ЛГ и пролактина.

Основным фактором роста и функционирования молочных желез служат *эстрогены*, которые являются производными холестерина, вырабатываются яичниками, частично надпочечниками, инактивируются в печени и выводятся с мочой. В пременопаузе и менопаузе они вырабатываются в жировой клетчатке, мышцах, печени, молочных железах путем ароматизации. Эстрогены вызывают пролиферацию эпителия терминальных отделов протоков молочной железы за счет взаимодействия эстрадиола с эстрогенными рецепторами, стимулируют рост и развитие протоков и стромы, инду-



цируют синтез факторов роста, действующих на эпителий молочной железы. Под воздействием эстрогенов увеличивается накопление ионов натрия в клетках, что ведет к отеку тканей и болезненным ощущениям.

*Прогестерон* вырабатывается яичниками, частично надпочечниками, особенно много его продуцируется плацентой. Основная роль прогестерона состоит в стимуляции развития альвеол: увеличении их числа и размеров, подготовке ткани железы к секреторному процессу. Прогестерон регулирует активность фермента 17-гидроксистероид-дегидрогеназы-2, который инактивирует эстрогены, переводя их активную фракцию (эстрадиол) в менее активную (эстрон), что ведет к уменьшению концентрации активных эстрогенов в ткани молочной железы. Прогестерон снижает число и уменьшает экспрессию эстрогеновых рецепторов, снижает продукцию протоонкогена *c-fox* и *c-myc*. Таким образом, он перекрывает активное действие эстрогенов, не допуская преобладания пролиферативных процессов над секреторными. Кроме того, прогестерон увеличивает секрецию натрия и воды, способствуя диурезу, уменьшает проницаемость капилляров, обусловленную эстрогенами, и снимает циклический отек соединительной ткани молочной железы.

*Пролактин* синтезируется клетками аденогипофиза, активирует образование молока, секреторные процессы в тканях молочной железы, поддерживает функцию желтого тела, обладает метаболическим эффектом. Он способствует росту эпителия молочной железы, работая в синергизме с прогестероном. Стимуляторами выработки пролактина являются эстрогены. Пролактин увеличивает число рецепторов к эстрогенам в железах, повышает чувствительность к наиболее активной фракции эстрогенов — эстрадиолу, тем самым стимулируя пролиферативные процессы.

*Андрогены* (тестостерон и андростендиол), вырабатываемые тестикулами, яичниками, корой надпочечников, участвуют в формировании анаболического фона у женщин, тормозят гонадотропную функцию гипофиза, под воздействием ароматазы трансформируются в тканях молочной железы в эстрогены.

*Кортикостероиды*, по строению схожие с половыми гормонами, поддерживают водно-солевой и углеводный баланс в тканях, подавляют выработку пролактина.

Кроме эстрогенов, пролиферацию и дифференцировку эпителиальных клеток молочной железы стимулируют эпидермальный фактор роста, инсулиноподобные факторы роста I и II типов, альфа-трансформирующий фактор роста, протоонкогены *c-fox*, *c-myc*, *c-jun*.

Во время беременности существенное влияние на структуру молочных желез оказывает, помимо других гормонов, *хорионический гонадотропин*, который воздействует на эпителий молочной железы путем угнетения клеточной пролиферации и стимулирует синтез тканью молочной железы ингибина, активизирующего ген, который контролирует клеточный цикл и апоптоз.

Щитовидная железа, гипофиз и гипоталамус тоже оказывают чрезвычайно важное воздействие на формирование и функционирование репродуктивной системы. Тиреотропин-релизинг-гормон гипоталамуса является стимулятором выработки ТТГ и пролактина гипофиза. Тиреоидные гормоны влияют на функцию надпочечников и яичников, усиливают влияние СТГ на рост и размножение клеток молочной железы, меняют активность факторов роста, что может стать причиной позднего или преждевременного полового созревания, аменореи, галактореи, бесплодия.

*Простагландины*, являющиеся производными полиненасыщенных жирных кислот, участвуют в процессе овуляции, регулируют электролитный и водный баланс в тканях молочной железы. При избытке простагландинов нарушается проницаемость сосудов, изменяется их тонус и просвет, что нарушает гемодинамику и водно-электролитный баланс в тканях молочной железы.

Особую роль в функционировании молочных желез играет *нервная регуляция*. Эмоциональные стрессы влияют на эстрогенную цепочку, эффект которой реализуется через гипоталамо-гипофизарную систему. Под влиянием стресса в крови увеличивается концентрация пролактина, гормона роста, гонадотропинов, эстрогенов, кортикостероидов. При недостаточных адаптационных возможностях организма стрессы могут приводить к гормональной и метаболической диссоциации, метаболической иммунодепрессии, что находит свое отражение в пролиферативных процессах в молочных железах.

Во время менструальных циклов в молочных железах происходят обратимые изменения, обусловленные динамикой уровней эстрогенов, прогестерона, пролактина, тестостерона, гонадотропина, т. е. тех гормонов, к которым имеются рецепторы в цитоплазме и на мембране эпителия молочных желез.

Перед менструацией молочные железы набухают, увеличиваются в объеме за счет отека стромы между дольками железы, что обусловлено перфузией натрия в клетки под влиянием эстрогенов. В последующем под влиянием прогестерона, обладающего натрийдиуретическим эффектом, болезненность и отек молочных желез уменьшаются. Также в предменструальном периоде циклически изменяется пролиферативная активность эпителиальных структур молочных желез, подготавливающих ткань молочной железы к беременности. При ее отсутствии в период менструации происходит обратное развитие пролиферативных процессов. Таким образом, каждый менструальный цикл осуществляет пролиферативную «репетицию» ткани молочной железы. Чем больше таких циклов, тем больше пролиферативных «ударов» по ткани молочных желез, тем выше вероятность поломки обратного механизма развития и возникновения предраковых заболеваний и рака молочной железы. Этим объясняется более высокая частота возникновения рака молочной железы у женщин, не имевших беременностей, а также у женщин, имевших раннее менархе в сочетании с поздней менопаузой.

Во время беременности молочные железы существенно увеличиваются за счет железистых элементов и превращения трубчатых долек в альвеоляр-

ные. В апикальных частях секреторных клеток появляются капельки секрета, которые поступают в молочные синусы, переходят в выводные протоки и выделяются наружу в виде молока. При лактации содержание соединительной ткани значительно уменьшается и молочная железа напоминает по внешнему виду легочные ацинусы. После завершения лактации уменьшается размер альвеол, сокращается их просвет, постепенно исчезает секрет, происходит уплотнение соединительной ткани.

В период старческой инволюции уменьшаются размеры молочных желез за счет исчезновения ацинусов и сморщивания долек, остаются лишь спавшиеся протоки с разветвлениями, гиалинизируется соединительная ткань, разрастается жировая клетчатка.

## ЭТИОПАТОГЕНЕЗ ДОБРОКАЧЕСТВЕННЫХ ГИПЕРПЛАСТИЧЕСКИХ ЗАБОЛЕВАНИЙ МОЛОЧНЫХ ЖЕЛЕЗ

Молочные железы входят в сложную систему организма, где патологические изменения в одном из звеньев могут приводить к нарушениям в других органах. В связи с этим определение гормонального статуса является важнейшим звеном в диагностике патологических пролиферативных процессов в молочных железах и обеспечивает системный патогенетический подход к лечению заболеваний.

Функционирование молочных желез зависит от адекватного соотношения концентраций эстрадиола и прогестерона в тканях молочной железы, которые зачастую превышают концентрации этих гормонов в сыворотке крови в 2–20 раз, что обусловлено в большей степени стероидогенезом, протекающим непосредственно в тканях молочных желез. Нарушение этого соотношения имеет место у  $\frac{2}{3}$  больных и приводит к функциональным, а в последующем и к морфологическим перестройкам, причем решающую роль в возникновении патологических процессов играет не абсолютная, а относительная гиперэстрогения, а также гиперпролактинемия. Под воздействием избыточной концентрации эстрогенов происходит пролиферация эпителия протоков, увеличение их длины и числа, возникает отек и гиперплазия внутридольковой соединительной ткани, что ведет к обструкции протоков и расширению альвеол с их трансформацией в кистозные полости.

К *гиперэстрогении* приводят:

- нарушение репродуктивной функции;
- психологические факторы;
- факторы сексуального характера;
- гинекологические заболевания;
- эндокринно-метаболические нарушения (дисфункция щитовидной железы, сахарный диабет I и II типа, ожирение и др.);
- патология печени и желчевыводящих путей;
- определенный образ жизни (курение, алкоголь, избыток кофеинсодержащих напитков);

- наследственная предрасположенность;
- факторы, обусловленные высоким социально-экономическим статусом (диета, прерывание беременности, позднее рождение ребенка, стрессовые ситуации и др.).

Избыток пролактина оказывает прямой стимулирующий эффект на пролиферативные процессы в органах-мишенях, реализуемый путем усиления продукции эстрогенов яичниками и повышения содержания рецепторов эстрадиола и их активности в тканях молочной железы.

Причинами *патологической гиперпролактинемии* являются:

- нарушение функции гипоталамуса вследствие травмы, инфекции и др.;
- аденомы гипофиза (пролактиномы);
- эктопическая секреция пролактина;
- первичный гипотиреоз;
- синдром поликистоза яичников;
- хроническая почечная недостаточность;
- печеночная недостаточность;
- внутриматочная контрацепция;
- интоксикации;
- стрессы;
- нарушения в иммунной и лимфоцитарной системах (хронические инфекции, герпетическая инфекция).

### НАРУШЕНИЕ РЕПРОДУКТИВНОЙ ФУНКЦИИ

На возникновение гиперпластических процессов в молочных железах влияют ановуляторные циклы, олигоменорея, дисфункциональные метроррагии, отсутствие беременности и лактации, длительная (свыше года) лактация, поздняя первая беременность, ранний и поздний климакс. Крайне неблагоприятно воздействует на организм женщины прерывание беременности, особенно третьей и последующих. Желтое тело при беременности активно функционирует, и после ее прерывания эта функция длительно сохраняется, что приводит к повышению концентрации прогестерона, подавлению выработки ЛГ гипофизом и стимуляции продукции ФСГ. В результате возникает гормональный дисбаланс, проявляющийся преобладанием пролиферативных процессов над секреторными.

Нередко у пациенток выявляются воспалительные процессы придатков и тела матки, фибромиомы, эндометриоз, гиперплазия и полипы эндометрия, синдром поликистоза яичников, доброкачественные опухоли и кисты яичников.

### ПСИХОЭМОЦИОНАЛЬНЫЕ ФАКТОРЫ

В функционировании психоэмоциональной сферы принимают участие кора головного мозга, лимбическая система, гипоталамус, гипофиз. При стрессе включается целый комплекс ответных защитных реакций, носящий название «адаптационный синдром». При достаточных адаптационных воз-

возможностях организм обеспечивает восстановление и сохранение равновесия в нейроэндокринной системе. При истощении адаптационной системы происходят нарушения, которые могут привести к изменениям молочных желез. При этом процессы возбуждения превалируют над процессами торможения, в коре головного мозга возникает очаг возбуждения, нарушается ритmicность выработки гипоталамусом рилизинг-факторов, изменяется функция гипофиза, надпочечников, щитовидной железы, яичников и других эндокринных органов, страдает их взаимодействие, что проявляется гормональным дисбалансом. К таким расстройствам приводят семейно-бытовые и рабочие конфликты, сексуальная неудовлетворенность, стрессы.

Сексуальная неудовлетворенность не только является психотравмирующим фактором, но и вызывает застойные явления в малом тазу, что усугубляет гормональный дисбаланс. Сексуальной дисгормонии способствует нерегулярная половая жизнь и ее отсутствие, систематическое применение механических и химических средств контрацепции.

### **НАРУШЕНИЕ ФУНКЦИИ ЭНДОКРИННЫХ ОРГАНОВ**

Гипофункция щитовидной железы приводит к гиперплазии тканей молочной железы, т. к. недостаток гормонов щитовидной железы нарушает процесс перехода эстрадиола в эстрон, снижает чувствительность яичников к гонадотропным гормонам гипофиза, стимулирует выработку пролактина путем увеличения продукции тиреотропин-рилизинг-гормона, что является причиной галактореи. Кроме того, гипотиреоз вызывает недостаточность лютеиновой фазы менструального цикла. При тиреотоксикозе происходит стимуляция метаболизма кортикостероидов, увеличивается концентрация эстрадиола и прогестерона.

При сахарном диабете I и II типа активизируются инсулярные факторы роста, которые, взаимодействуя с рецепторами тканей молочных желез, вызывают клеточную пролиферацию. При гиперинсулинемии имеет место запуск аутоиммунных процессов в молочных железах, что сопровождается периваскулярной лимфоидной инфильтрацией тканей молочных желез и в итоге склерозом стромы.

Ожирение приводит к повышению уровня инсулиноподобных факторов роста. Кроме того, жировая ткань является источником внегонадного синтеза половых стероидов — андрогенов, которые под воздействием ароматазы трансформируются в эстрогены.

Нарушение функции печени и желчевыводящих путей влияет на гормональный дисбаланс, поскольку в печени происходит ферментативная инактивация и конъюгация стероидных гормонов. Печень также участвует в выработке стероидсвязывающих глобулинов плазмы, которые обеспечивают транспортировку гормонов к органам-мишеням.

## ГЕНЕТИЧЕСКАЯ ПРЕДРАСПОЛОЖЕННОСТЬ

Генетическая предрасположенность к гиперпластическим процессам в молочных железах опосредуется через гормонально-метаболические механизмы и при наличии факторов риска может реализовываться на протяжении жизни. В результате постепенного накопления генетических нарушений в клетках эпителия молочной железы (в том числе наследственных) при воздействии факторов внешней среды может произойти опухолевая трансформация.

## КЛАССИФИКАЦИЯ

*Гистологическая классификация доброкачественных опухолей молочных желез (ВОЗ, 1984) следующая:*

### I. Эпителиальные опухоли:

1. Внутрипротоковая папиллома.
2. Аденома соска.
3. Аденома (тубулярная или с признаками лактации).
4. Прочие.

### II. Смешанные опухоли:

1. Фиброаденома.
2. Листовидная опухоль.

### III. Другие типы опухолей:

1. Опухоли мягких тканей.
2. Опухоли кожи.

### IV. Неклассифицируемые опухоли.

### V. Опухолеподобные процессы:

1. Эктазия протоков.
2. Воспалительные псевдоопухоли.
3. Гинекомастия.
4. Гамартома.
5. Другие опухоли.

### VI. Дисплазия молочных желез (фиброзно-кистозная болезнь).

Наиболее частой из доброкачественных процессов молочных желез является мастопатия (синонимы: мастодиния, мазоплазия, дисгормональная гиперплазия, дисгормональная дисплазия, фиброзно-кистозная болезнь, фиброаденоматоз, болезнь Реклю, болезнь Шimmelбуша и др.).

По определению ВОЗ, мастопатия — это фиброзно-кистозная болезнь, характеризующаяся нарушением соотношения эпителиального и соединительнотканного компонентов, широким спектром пролиферативных и регрессивных изменений ткани молочной железы и формированием в молочной железе фиброзного, кистозного и пролиферативного субстрата.

Мастопатия представляет группу гетерогенных заболеваний, имеющих разнообразную клиническую и гистологическую картину, многочисленные этиологические факторы. В клинической практике наиболее удобна класси-

фикация, учитывающая клинические, морфологические и рентгенологические либо ультразвуковые проявления изменений в молочных железах:

1. Диффузная фиброзно-кистозная мастопатия (ФКМ):

- диффузная мастопатия с преобладанием кистозного компонента;
- диффузная мастопатия с преобладанием фиброзного компонента;
- диффузная мастопатия с преобладанием железистого компонента;
- смешанная форма диффузной мастопатии;
- склерозирующий аденоз.

2. Узловая ФКМ.

Кроме того, выделяют пролиферативные и непролиферативные формы мастопатии.

## КЛИНИКА

### Клиника диффузной мастопатии

Часто при ФКМ пациенты жалоб не предъявляют, и патология выявляется при параллельных либо профилактических осмотрах.

Одним из характерных признаков мастопатии является *боль*. Болевые ощущения (масталгия, мастодиния) различной локализации и степени интенсивности обычно имеют циклический характер. Они наиболее выражены во второй фазе менструального цикла и полностью исчезают либо существенно уменьшаются после менструации. Чаще боли имеют диффузный характер с преобладанием в верхне-наружных квадрантах, реже локальный. Они могут иррадиировать в сосок, подмышечную область, руку или лопатку. При дисфункции яичников, а также в перименопаузе боли могут быть не циклическими, а постоянными, с меняющейся интенсивностью. Они могут сопровождаться выраженным нагрубанием и увеличением молочных желез во второй фазе менструального цикла с исчезновением этих симптомов после менструации. Следует дифференцировать физиологический дискомфорт и чувство тяжести в молочных железах во второй фазе менструального цикла, присущие многим женщинам, с патологическими проявлениями, обусловленными мастопатией. При ФКМ эти признаки носят выраженный характер.

Второй симптом мастопатии — *выделения из сосков*. Для ФКМ спонтанные выделения не характерны. Самопроизвольные выделения типа молозива имеют место при активно функционирующей пролактиноме. Для мастопатии типичными являются выделения из нескольких протоков, обычно двусторонние, при надавливании на соски. Чаще выделения прозрачные, серозные, мутновато-серозные, а также зеленоватые или типа молозива. Иногда можно видеть выделения типа гнойных — густые, желтовато-зеленоватого цвета, хотя цитологическое исследование при этом не выявляет признаков воспаления. Коричневатые, бурые и особенно кровянистые либо сукровичные выделения настораживают в отношении злокачественной опухоли.

В молочных железах могут пальпироваться лепешкообразные, зачастую дольчатые, умеренно болезненные *уплотнения* эластичной консистенции, соответствующие локализации долек молочных желез, чаще в верхне-наружных квадрантах. Эти уплотнения не связаны с грудной стенкой и кожей, они существенно уменьшаются, вплоть до полного исчезновения, после менструации. Нередко при пальпации молочная железа напоминает бульжниковую мостовую (мелко- либо крупнозернистую), определяются множественные болезненные при пальпации дольки.

Диффузная ФКМ может проявляться в виде одного, двух или всех трех перечисленных признаков (боли, выделения из сосков и диффузные уплотнения в молочных железах).

### Клиника узловой мастопатии

При узловых формах ФКМ на фоне вышеперечисленных симптомов или без них в молочной железе определяется эластичное либо плотно-эластичное образование, несколько уплощающееся в горизонтальном положении, более рельефное и болезненное перед менструацией, не связанное с кожей и тканями грудной стенки. Консистенция и контуры образования во многом зависят от преобладания кистозного, фиброзного или железистого компонентов, степени их выраженности. Иногда даже крупная (до 5 см) киста пальпаторно не выявляется, поскольку содержит небольшое количество жидкости, однако на каком-то этапе вследствие избыточного накопления жидкости начинает четко определяться в виде узлового образования, причем чаще всего его обнаруживает сама женщина. Если преобладает аденоматозный компонент, то на фоне диффузных изменений в окружающих тканях при пальпации можно выявить узловое образование с нечеткими контурами, однако оно не связано с окружающими тканями, смещается, никогда не приводит к визуальной деформации контуров молочной железы и проявлению каких-либо кожных симптомов.

### Клиника фиброаденомы

Фиброаденома — доброкачественная дисгормональная опухоль молочной железы, проявляющаяся нередко у девочек в пубертатном периоде, чаще у девушек и женщин молодого возраста. У 10 % пациенток опухоли множественные (синхронные и метасинхронные). Иногда у пациентки одновременно обнаруживается 8–12 фиброаденом различных размеров. В зависимости от соотношения эпителиального и соединительнотканного компонентов опухоль может иметь плотную, плотно-эластичную, эластичную и реже мягко-эластичную консистенцию. При пальпации узловое образование безболезненное вне зависимости от фазы менструального цикла, его контуры четкие, поверхность гладкая или крупнобугристая. Опухоль четко отграничена от окружающих тканей, хорошо подвижна. Обычно фиброаденома имеет размеры от 1 до 3 см, но даже при значительных размерах (5–7 см) контуры молочной железы не деформированы, хотя за счет большой опухоли молочная



железа может быть несколько увеличена в объеме. Кожные симптомы отсутствуют. Для фиброаденомы характерен медленный рост, в некоторых случаях она годами остается без динамики. Иногда беременность провоцирует быстрый рост опухоли, который может продолжаться и при лактации. Изредка в пубертатном возрасте опухоль небольших размеров может подвергнуться спонтанной регрессии. Иногда фиброаденома выявляется у женщин в перименопаузальном периоде при впервые выполняемой маммографии. Как правило, это опухоль небольших размеров, не определяемая при пальпации, нередко с обызвествлением за счет длительного существования. Вероятность малигнизации фиброаденом, по данным различных авторов, оценивается менее чем в 1 %.

### Клиника листовидной опухоли

Листовидная (филлоидная) опухоль является редкой нозологической формой и встречается в 0,3–1 % случаев всех заболеваний молочных желез. Эта опухоль, как и фиброаденома, содержит эпителиальный и соединительнотканый компоненты и может быть доброкачественной, пограничной и злокачественной. Чаще она выявляется у женщин среднего возраста (40–60 лет). Вначале образование напоминает фиброаденому, однако отличается быстрым ростом (может достигать гигантских размеров — 20 см и более), причем как при доброкачественных, так и злокачественных вариантах, которые встречаются в 10 % случаев (рис. 3).

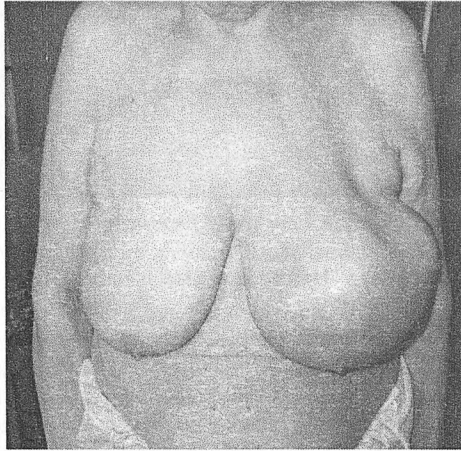


Рис. 3. Листовидная (филлоидная) опухоль

При значительных размерах опухоли молочная железа увеличивается в объеме, нередко деформируется. Над ней может быть истончена кожа и изменен ее цвет. Доброкачественная листовидная опухоль склонна к рецидивам в 30–40 % случаев.

Уд.к 2531

## Клиника протоковой папилломы

Протоковая папиллома — доброкачественная эпителиальная опухоль, возникающая преимущественно в терминальных отделах выводных протоков, чаще в субареолярной зоне или в соске, реже в периферических отделах молочной железы в протоково-дольковых структурах. Иногда папиллома бывает многофокусной, располагаясь в одном, редко в нескольких протоках. Опухоль представлена небольшой по размерам (иногда несколько миллиметров) древовидной или папиллярной структурой в расширенном протоке. Клиническая картина скудная, обычно наблюдается спонтанное обильное отделяемое из устья протока в виде прозрачной, серозной, сукровичной или геморрагической жидкости (рис. 4). Нередко капельки жидкости проявляются на белье после сна, после принятия ванны, иногда выделения возникают при наклонах туловища вперед. Чаще всего такие опухоли пальпаторно выявить невозможно, только изредка субареолярно определяется утолщенный проток в виде мягкоэластичного жгутика, при сдавливании которого из соска выделяется жидкость в виде капли или даже струйки.

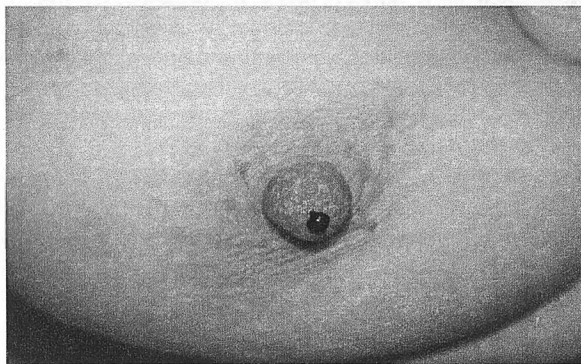


Рис. 4. Протоковая папиллома

## ДИАГНОСТИКА

При диагностике доброкачественных заболеваний молочных желез стоят две основные задачи:

- уточнение диагноза;
- выявление этиологических факторов, причин и механизмов развития патологического процесса.

Диагностика включает следующие этапы:

1. Выявление жалоб.
2. Сбор анамнеза.
3. Осмотр.
4. Пальпацию.
5. УЗИ молочных желез.

6. Рентгеномаммографию, по показаниям — дуктографию.
7. Цитологические и гистологические исследования (мазки-отпечатки, пункционная аспирационная биопсия, трепан-биопсия, секторальная резекция молочной железы).
8. Определение гормонального профиля.
9. Обследование генитальной сферы.
10. Обследование гепатобилиарной системы, почек, щитовидной железы, надпочечников, гипофиза, ЦНС.

### ЖАЛОБЫ

При заболеваниях молочных желез, особенно при мастопатии, жалобы могут быть разнообразными. Необходимо уточнить наличие болевых ощущений в молочных железах, их характер, интенсивность, локализацию, связь с фазой менструального цикла, динамику на протяжении времени. Иногда женщина описывает периодическое возникновение в молочных железах уплотнений, которые могут самопроизвольно исчезать. Уточняется также наличие выделений из сосков.

### АНАМНЕЗ

Сбор анамнеза включает уточнение давности заболевания, его динамики. Выясняются причинные факторы, которые могли привести к возникновению дисгормонального патологического процесса: начало менархе, особенности менструального цикла, репродуктивный анамнез, особенности сексуальной жизни, методы контрацепции, наличие патологии генитальной сферы, щитовидной железы, других эндокринных органов, гепатобилиарной области, особенности нервно-психического статуса, факт приема гормональных препаратов и др.

### ОСМОТР

Осмотр молочных желез осуществляется при полностью обнаженной верхней половине туловища вначале с опущенными вниз руками, затем поднятыми вверх. Оценивается симметричность и конфигурация молочных желез, локальное выбухание или уплощение их контура, состояние сосков, цвет кожи, пигментация, гиперемия, отек, изменения по типу «лимонной корочки», наличие изъязвлений. Обращают внимание на состояние подмышечных и надключичных областей, их симметричность. Незначительная асимметрия молочных желез встречается у многих женщин, она обусловлена особенностями их развития и формирования в раннем детском и пубертатном возрасте. Любая деформация молочных желез, изменение кожи должны настораживать в отношении злокачественной опухоли. Из доброкачественных заболеваний только листовидные опухоли могут приводить к определяемым визуально изменениям размеров и конфигурации молочной железы.

## ПАЛЬПАЦИЯ

Пальпация проводится в вертикальном и горизонтальном положениях пациентки (рис. 5). Обследование молочной железы в вертикальном положении осуществляется двумя руками, одной из которых поддерживается железа, а второй поочередно пальпируются все ее отделы. При выявлении узлового образования проверяется симптом «кожной площадки» и симптом морщинистости: опухоль широко захватывается двумя пальцами с окружающей тканью и смещается, при этом можно увидеть поперечную закругленность кожных складок, которая двигается вслед за опухолью, либо становится заметным уплощение кожи. Эти симптомы характерны для рака, при доброкачественных пролиферативных процессах они отсутствуют. Проверяется наличие отделяемого из сосков, сравнивается толщина складок ареол (утолщение характерно для рака и обусловлено нарушением оттока лимфы).

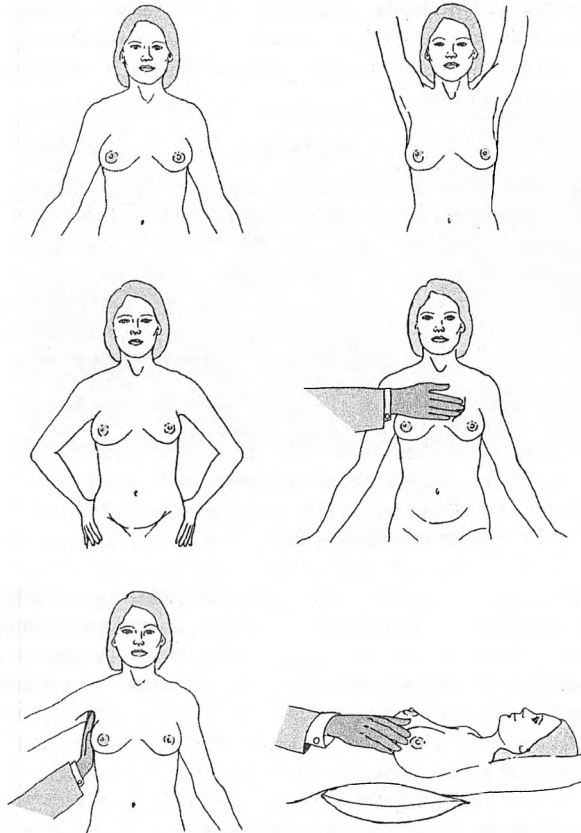


Рис. 5. Физикальное обследование молочных желез

В вертикальном положении также проводится пальпация подмышечных областей. При этом рука обследуемой поднимается до горизонтального уровня. Надключичные лимфатические узлы лучше доступны при пальпации сзади. Обязательно также исследование щитовидной железы, где может быть выявлена скрыто протекающая патология (узловой или диффузный зоб, тиреоидит, аденома и рак).

Следующим этапом выполняется пальпация в положении пациентки лежа на спине. При этом рука на стороне осмотра должна быть заложена за голову, при больших молочных железах — еще частично повернута на бок. Тщательно по часовой стрелке пальпируются все квадранты молочной железы и субареолярная зона.

Обращают внимание на консистенцию молочных желез, болезненность, наличие объемных образований, их подвижность по отношению к подлежащим тканям и коже. Проводится легкое придавливание очага к грудной стенке, при этом злокачественная опухоль не уплощается (положительный симптом Кенига). Доброкачественные опухоли и дисгормональные пролиферативные очаги в отличие от рака более отчетливо определяются в положении пациентки стоя и уплощаются, вплоть до полного исчезновения, в положении лежа. Если выявляется локальное выбухание в зоне локализации образования, можно думать о злокачественной опухоли.

#### УЛЬТРАЗВУКОВОЕ ИССЛЕДОВАНИЕ

Ультрасонография широко используется при обследовании пациенток молодого возраста и является методом, позволяющим осуществлять диагностику и дифференциальную диагностику различных опухолевых и неопухолевых процессов у женщин различных возрастных групп. Достоинствами метода являются: безопасность в плане лучевой нагрузки, что позволяет использовать его неоднократно, в том числе у беременных и кормящих женщин, высокая разрешающая способность, что особенно необходимо при обследовании молодых пациенток с плотной структурой молочных желез, высокая информативность при дифференциальной диагностике солидных и полостных образований, визуализация структуры объемных образований и регионарных лимфатических узлов, оценка динамики размеров опухоли, возможность прицельной биопсии, аспирации содержимого кист, в том числе при непальпируемых опухолях, их центрация для последующего хирургического вмешательства. К недостаткам метода относят: невозможность визуализации маленьких по размерам опухолей (менее 0,5 см) и микрокальцинатов, низкую информативность при значительных размерах молочных желез и выраженной жировой инволюции, сложность при оценке диффузных изменений ткани железы, субъективность в интерпретации полученной картины, обусловленная квалификацией врача и техническими параметрами используемого оборудования. Допплеросонография дополняет метод обычного ультразвукового исследования, позволяя получить информацию не только об анатомических, но и функциональных (сосудистых) изменениях.

Фиброаденома при УЗИ определяется в виде четко отграниченного от окружающих тканей очага округлой формы, чаще гипозоногенного, однородной структуры. Его плотность зависит от количественного соотношения железистого и соединительнотканного компонентов (рис. 6).

При листовидной опухоли образование гомо- или гетерогенное, часто имеющее щелевидные полости, чередующиеся с участками плотной фиброзной и рыхлой железистой ткани.

Ультразвуковая картина при протоковой папилломе чаще всего неинформативна. В редких случаях можно визуализировать локально расширенный проток с пристеночной структурой в его просвете.

При ФКМ ультразвуковая картина весьма вариабельна. Она зависит от соотношения стромального, железистого и кистозного компонентов. Могут определяться расширенные протоки, участки неоднородной ткани молочной железы, чередующиеся у женщин старшего возраста с участками жировой инволюции, кистозные полости различных размеров и формы.

Кисты при УЗИ — четко ограниченные анэхогенные округлые и овальные образования, нередко множественные (рис. 7). В просвете кисты могут быть выявлены пристеночные локальные структуры, что настораживает в отношении злокачественной опухоли.

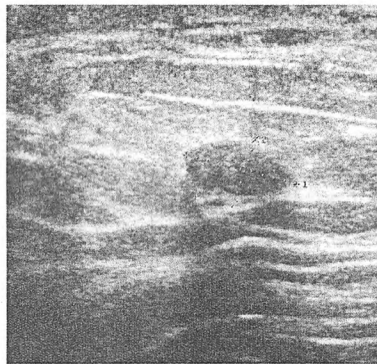


Рис. 6. Фиброаденома (УЗИ)

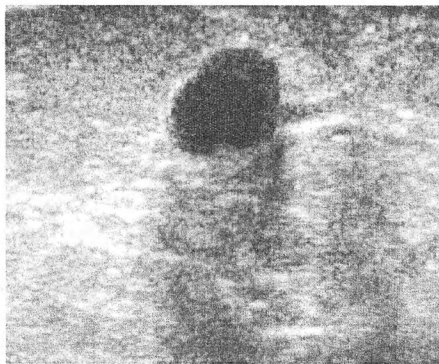

Рис. 7. Киста (УЗИ)

### РЕНТГЕНОМММОГРАФИЯ

Рентгеномаммография (бесконтрастная) — это рентгенография молочных желез в двух проекциях, осуществляемая на специальных аппаратах — маммографах, которые в настоящее время имеют достаточно хорошие технические характеристики и позволяют проводить исследование при минимальных лучевых нагрузках. При необходимости выполняют прицельную маммографию с биопсией. В последнее время используется цифровая маммография, дающая возможность обрабатывать изображения с целью оптимизации их восприятия. Маммографию целесообразно выполнять на 7–10-й

дни менструального цикла. Маммография является ведущим методом скрининга злокачественных опухолей молочной железы у женщин старше 40 лет.

Достоинствами метода являются: высокая информативность, возможность визуализации непальпируемых образований, выполнения прицельной аспирационной и трепан-биопсии патологического очага. К недостаткам метода относятся: дозовая нагрузка, низкая информативность у молодых пациенток из-за плотности железистой ткани, невозможность использовать у беременных и лактирующих женщин.

При мастопатии маммографическая картина разнообразна. Она зависит от возраста женщины, строения молочных желез, формы мастопатии, преобладания железистого, стромального либо жирового компонентов. Могут выявляться хорошо выраженные дольки, разной степени диффузная или крупноячеистая тяжесть, различных размеров округлые образования с четкими контурами (кисты), часто множественные, иногда склероз междольковой или внутридольковой соединительной ткани, единичные крупные кальцинаты (рис. 8).

Для фиброаденомы характерна гомогенная округлая или овальная тень, редко полициклическая (рис. 9). Иногда в опухоли могут определяться кальцинаты в виде глыбок по периферии, реже в центре.

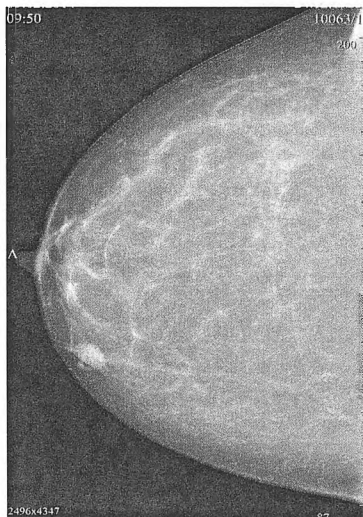

Рис. 8. Мастопатия (маммография)

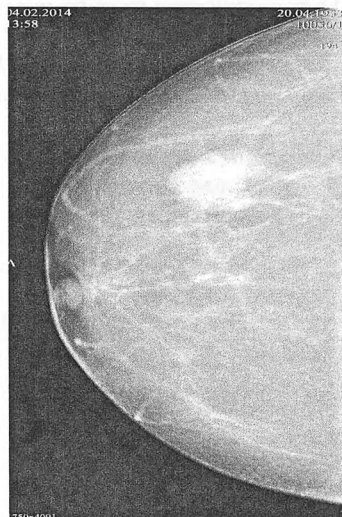


Рис. 9. Фиброаденома (маммография)

Маммографическая картина при листовидной (филлоидной) опухоли схожа с таковой при фиброаденоме, только опухоль имеет более крупные размеры, и вокруг нее наблюдается четкий светлый ободок. При протоковой папилломе рентгенологические признаки, как правило, отсутствуют из-за небольших размеров и невысокой плотности образования.

УЗИ и маммография дополняют друг друга и позволяют провести дифференциальную диагностику при различных патологических процессах.

*Дуктография* — метод рентгенологической диагностики при протоковых папилломах. В просвет расширенного протока через тонкую иглу вводится рентгенконтрастное вещество, позволяющее визуализировать пораженный проток с дефектом наполнения в зоне локализации опухоли.

К новым методам диагностики относятся ЯМР, КТ.

### ЦИТОЛОГИЧЕСКОЕ И МОРФОЛОГИЧЕСКОЕ ИССЛЕДОВАНИЯ

Цитологическая диагностика осуществляется, как правило, путем тонкоигльной пункционной аспирационной биопсии очагового образования при его пальпации или под контролем ультразвука либо маммографа при непальпируемых опухолях. Содержимое иглы наносится на предметное стекло, делается тонкий равномерный мазок, который подвергается цитологическому исследованию. Если при пункции получена жидкость, она целиком аспирируется в шприц и направляется на исследование. При наличии отделяемого из сосков выполняются мазки-отпечатки. В случае невозможности цитологически определить характер изменений выполняется трепан-биопсия опухоли или эксцизионная биопсия (секторальная резекция молочной железы) с последующим гистологическим исследованием.

### ОПРЕДЕЛЕНИЕ ГОРМОНАЛЬНОГО ПРОФИЛЯ

Проводится оценка уровней эстрадиола, пролактина, прогестерона, тироксина в сыворотке крови, по показаниям определяют уровень других гормонов.

Для определения фенотипа можно пользоваться сводными таблицами, одна из которых представлена ниже (табл. 1).

Таблица 1

Определение фенотипа

Критерий	Избыток эстрогенов	Равновесие эстрогенов и гестагенов	Избыток гестагенов
Внешний вид	Очень женственный	Женственный	Мальчишеский
Рост	Низкий, средний	Средний	Средний, высокий
Молочные железы	Большие	Нормальные, круглые	Маленькие, плоские
Голос	Женственный	Женственный	Грубый, низкий
Волосы головы	Сухие	Нормальные	Жирные
Кожа	Сухая	Сухая, нормальная	Жирная (угри, себорея)
Психический статус перед менструацией	Нервозность	Уравновешенность	Склонность к депрессиям
Синдром предменструальной напряженности	Часто, выражен	Редко, не выражен	Редко, слабо выражен. Боли внизу живота, пояснице
Длительность цикла	> 28 дней	28 дней	< 28 дней



Критерий	Избыток эстрогенов	Равновесие эстрогенов и гестагенов	Избыток гестагенов
Длительность менструации	≥ 5 дней	3–4 дня	< 4 дней
Менструальные выделения	Обильные	Средние	Скудные
Дисменорея	+	+	–
Аменорея	–	–	+
Влагалищное отделяемое	Обильное	Слабое	Минимальное
Дискомфорт при половом акте	–	–	+
Варикозное расширение вен	+	–	Судороги икроножных мышц
Ранний токсикоз беременных	+	+	–
Прибавка в весе после родов	–	–	+
Кисты яичников и фибромиомы	+	±	±

### ОБСЛЕДОВАНИЕ ГЕНИТАЛЬНОЙ СФЕРЫ

Учитывая значимость патологии генитальной сферы в этиологии диспластических заболеваний молочных желез, пациентку должен полноценно обследовать гинеколог с целью выявления фибромиомы матки, эндометриоза, кист и опухолей яичников и других заболеваний. Без санации патологических процессов в генитальной сфере нельзя добиться эффекта в лечении мастопатии.

### ОЦЕНКА ФУНКЦИИ И ВЫЯВЛЕНИЕ ПАТОЛОГИИ ГЕПАТОБИЛИАРНОЙ СИСТЕМЫ, ПОЧЕК, ЩИТОВИДНОЙ ЖЕЛЕЗЫ, НАДПОЧЕЧНИКОВ, ГИПОФИЗА, ЦЕНТРАЛЬНОЙ НЕРВНОЙ СИСТЕМЫ

О роли данных органов и систем в этиологии патологических процессов молочных желез сказано выше. Проводятся общепринятые лабораторные, функциональные, инструментальные методы диагностики.

## ЛЕЧЕНИЕ

### ХИРУРГИЧЕСКОЕ ЛЕЧЕНИЕ

Хирургическому лечению подлежат следующие доброкачественные заболевания молочной железы:

- фиброаденома;
- листовидная опухоль;
- протоковая папиллома;
- очаговая пролиферативная мастопатия.

Фиброаденому и листовидную опухоль удаляют путем энуклеации либо секторальной резекции молочной железы с гистологическим исследованием. При небольших фиброаденомах у девочек пубертатного возраста и молодых пациенток может быть выбрана тактика наблюдения и консервативного лечения с регулярным ультразвуковым контролем за размерами и структурой опухоли. Такая же тактика может применяться у женщин в постменопаузальном возрасте при случайно выявленной непальпируемой фиброаденоме, подвергшейся из-за давности существования обызвествлению или фиброзированию, но только после исключения злокачественного процесса. Протоковую папиллomu удаляют путем секторальной резекции молочной железы либо путем селективного выделения протока с сохранением окружающих структур субареолярной зоны, что особенно важно для молодых женщин.

Ранее считалось, что любые узловые образования в молочной железе должны быть подвергнуты хирургическому лечению. В настоящее время, в связи с развитием высокоинформативных методов диагностики, при очаговых непролиферативных формах мастопатии (по результатам обследования, включая аспирационную пункционную биопсию) можно прибегнуть к выжидательной тактике с медикаментозным лечением и наблюдением. Это же касается непролиферативных кист с негеморрагическим содержимым в аспирате, а также случаев, когда по результатам УЗИ отсутствуют пристеночные разрастания в кисте. Иногда используется тактика введения в просвет кисты склерозирующих препаратов после аспирации жидкости. Если эффект от консервативного лечения не отмечен и имеет место отрицательная динамика или возникают малейшие сомнения в доброкачественности, выполняется хирургическое лечение в объеме секторальной резекции молочной железы со срочным гистологическим исследованием. Хирургическое лечение очаговой мастопатии следует более активно применять у женщин старшего возраста (> 40 лет). После оперативного лечения доброкачественных пролиферативных процессов обязательной является длительная медикаментозная терапия. Лечебная тактика при мастопатии представлена в табл. 2.

Таблица 2

Лечебная тактика при мастопатии

Клиническая форма мастопатии	Оперативное лечение	Пункция с аспирацией содержимого кисты	Консервативное лечение
Непролиферативная узловaя*	—	—	+
Пролиферативная узловaя	+	—	+
Крупные (> 20 мм) кисты без пролиферации*	—	+	+
Крупные (> 20 мм) кисты с пролиферацией**	+	—	+
Диффузная с мелкими кистами	—	—	+
Диффузная	—	—	+

\* При неэффективности консервативной терапии — оперативное лечение (секторальная резекция). \*\* При повторном накоплении жидкости в кисте — оперативное лечение.

## КОНСЕРВАТИВНОЕ ЛЕЧЕНИЕ МАСТОПАТИИ

Общепринятых стандартов лечения мастопатии не существует. В каждом случае требуется индивидуальный подход и схема лечения. Нецелесообразно лечить мастопатию без коррекции основного нейроэндокринного заболевания.

Этапы лечения заболевания следующие:

1. Удаление очагов пролиферативной мастопатии хирургическим путем с последующим медикаментозным лечением.
2. Устранение причин, провоцирующих заболевание и поддерживающих его существование.
3. Поэтапное и продолжительное этиопатогенетическое лечение.

## НЕГОРМОНАЛЬНАЯ ТЕРАПИЯ

Негормональное лечение ФКМ включает коррекцию диеты, подбор бюстгальтера, витаминотерапию, использование седативных, гепатотропных, мочегонных, нестероидных противовоспалительных препаратов, адаптогенов, иммуномодуляторов, фитотерапию. Женщинам, страдающим мастопатией, рекомендуется исключить курение, алкоголь, много двигаться, спать не менее 8–9 часов, избегать стрессов.

**Питание** оказывает существенное влияние на метаболизм стероидных гормонов. Диета со значительным количеством жирных и мясных продуктов приводит к повышению концентрации в плазме крови эстрогенов. В связи с этим советуют исключить консервированные, копченые и соленые продукты, употреблять продукты с низким содержанием насыщенных и ненасыщенных жиров, обилие фруктов (особенно цитрусовых), овощей (главным образом, богатых каротином), злаков, рекомендуют отказаться от употребления метилксантинов, которые приводят к скоплению жидкости в кистах и развитию соединительной ткани (кофе, крепкий чай, шоколад, какао, кола). Для нормализации функции кишечника показана богатая клетчаткой пища и адекватное количество (1,5–2 л) жидкости в день, что уменьшает реабсорбцию в кишечнике эстрогенов, выведенных с желчью. При необходимости назначают препараты, нормализующие функцию кишечника.

Учитывая значение функции печени в метаболизме гормонов, при мастопатии ряду пациенток назначают **гепатопротекторы, гепатотропные, желчегонные препараты** (Эссенциале, Карсил, Легалон, Хофитол и др.).

Большую роль в лечении мастопатии играет **витаминотерапия**. Стандартом является назначение витаминов А, Е, группы В. Витамин А обладает антиэстрогенным действием, способствует превращению неактивных соединений андрогенов и гестагенов в активные, уменьшает пролиферативные процессы в эпителии и строме, является индуктором апоптоза и стимулятором иммунологической реакции организма. Лечебная суточная доза составляет 50 000–100 000 ЕД, на время менструации препарат отменяют. Появились новые эффективные препараты: Фенретинид, являющийся синтетическим

аналогом витамина А, Бексаротен — селективный агонист ретиноид X-рецепторов.

Витамин Е — антиоксидант, который потенцирует действие прогестерона, регулирует синтез гонадотропных гормонов, уменьшает пролиферативные процессы, принимает участие в важнейших процессах клеточного метаболизма. Его назначают по 100–200 мг в день в течение 2 месяцев. Через 2 месяца курс повторяют. Можно применять по 50 мг 1 раз в 2 дня в 1-й фазе менструального цикла и ежедневно во 2-й фазе. При выраженной гиперэстрогении препарат следует применять ограниченно, т. к. он стимулирует биосинтез эстрогенов. Удобно использовать Аевит (в 1 капсуле содержится 100 000 МЕ витамина А и 100 мг витамина Е) по 1 капсуле 1 раз в день после еды вне менструации в течение 2 циклов. Через 2 месяца курс лечения повторяют.

Витамин В<sub>6</sub> снижает уровень пролактина, нормализует центральную и периферическую нервную систему и сердечно-сосудистую систему. Его применяют по 10–40 мг в сутки. Витамин В<sub>1</sub> принимает участие в регуляции метаболизма эстрогенов, оказывает лютеинизирующее действие. Препараты назначают по 2,5 мг в сутки во 2-й фазе менструального цикла.

Рекомендуют также витамин С и содержащие его продукты (цитрусовые, плоды шиповника, вишня, черная смородина, малина) с целью улучшения микроциркуляции и снятия отека молочной железы в предменструальном периоде. Витамин С является одной из основных структур в образовании стероидов. Его назначают в дозе от 1 до 5 г в сутки.

Витамины назначают сроком от 6 до 12 месяцев, можно курсами.

**Селенсодержащие препараты** блокируют опухолевые клетки в фазе G<sub>2</sub>, ингибируя экспрессию генов циклинов А, D1 и др.

Обязательным компонентом при лечении мастопатии у большинства пациенток являются **седативные препараты**, преимущественно растительного происхождения. При легких и умеренно выраженных депрессивных расстройствах, сопровождающихся предменструальным синдромом, эффективно применение Гелариума (производное зверобоя) по 1 драже 3 раза в день в течение 3–6 недель.

**Мочегонные** при отечности и болезненности молочных желез назначают во 2-й фазе менструального цикла в виде фитосборов, а также используются Верошпирон, Фуросемид, Триампур в небольших дозах.

Хороший эффект при мастопатии оказывают **энзимы и иммуномодуляторы**, которые обладают, кроме своего основного действия, противовоспалительным, противоотечным, антипролиферативным эффектом и влияют на обменные процессы в тканях. Вобэнзим (не менее 5 драже 3 раза в сутки в течение 60 дней) эффективен при мелкокистозной и железистой мастопатии. Циклоферон назначают при железистой и фиброзной мастопатии по 2 мл 12,5%-ного раствора внутримышечно в 1, 3, 5, 7, 9-й дни, затем через 2 недели — на 1, 5, 9, 13, 17-й дни. В последующем через 2 недели проводится еще 2 курса с интервалом в 2 недели на 1, 7, 13, 17, 25-й дни. Общая

цикловая доза препарата — 40 мл 12,5%-ного раствора в течение 4 месяцев. Амиксин — индуктор интерферона, который осуществляет коррекцию повреждений иммунной системы, устраняет иммунодефицит, уменьшает концентрацию рецепторов эстрадиола и увеличивает содержание рецепторов прогестерона. Назначают по 2 таблетки после еды 2 дня (0,25 г в сутки), затем по 1 таблетке (0,125 г в сутки) через день в течение 6 дней (курсовая доза — 1,25 г).

**Фитотерапия** в настоящее время занимает важное место в лечении мастопатии. Одним из наиболее эффективных препаратов является Мастодион, который производится из плодов прутняка *Vitex agnus castus*, принадлежащего семейству вербеновых. Кроме того, в Мастодион входит еще 5 растительных гомеопатических компонентов. Препарат воздействует на допаминовые D2-рецепторы гипоталамуса, снижая секрецию пролактина до физиологической нормы, устраняет дисбаланс между эстрогенами и прогестероном путем нормализации функции желтого тела, восстанавливает менструальный цикл, снимает синдром предменструального напряжения в молочных железах, уменьшает либо ликвидирует выделения из сосков. Назначают Мастодион курсами по 1 таблетке (или 30 капель) 2 раза в день не менее 3 месяцев. Через 2–3 месяца курсы повторяют. Циклодинон в отличие от Мастодиона является монопрепаратом из плодов прутняка и содержит более высокую концентрацию действующего вещества. Показания к его применению те же, что и у Мастодиона, но он более эффективен при нарушениях менструального цикла. Применяют Циклодинон по 40 капель или по 1 таблетке 1 раз в день 3 месяца непрерывно. Мамоклам (препарат из морской водоросли ламинарии) содержит органическую форму йода, полиненасыщенные жирные кислоты и хлорофилл. Препарат оказывает положительный эффект у 93 % пациенток в виде снятия синдрома предменструального напряжения, устранения дисменореи, регресса кист и снижения плотности молочных желез. Мамоклам назначается по 1–2 капсулы 3 раза в день в течение 3 месяцев.

В последнее время появились негормональные фитопрепараты, эффективно нормализующие гормональный статус. Один из таких препаратов — Индинол, полученный из растений семейства крестоцветных. Он регулирует метаболизм эстрогенов, подавляя агрессивный 16- $\alpha$ -гидроксистерон, ингибирует образование эстрогеновых рецепторов, нейтрализует действие факторов роста опухолей, обладает мощным антипролиферативным эффектом, индуцирует апоптоз в опухолевых клетках эпителиального происхождения. Препарат эффективен при кистозных формах и диффузно-узловых вариантах ФКМ, особенно при патологии генитальной сферы. Назначают его по 2 капсулы 2 раза в день в течение 3–6 месяцев.

**Антипростагландины** — Напроксен, Нимесулид, Найз, Метиндол (Индометацин), Бруфен, Диклофенак — уменьшают выработку простагландинов и используются для снятия предменструального отека и болезненно-

сти молочных желез. Напроксен назначают по 250 мг 2–3 раза в сутки, Бруфен — по 200 мг 2–3 раза в сутки.

**Микродозы йодида калия** назначают при нормальном тиреоидном статусе. Они подавляют тиреоидную активность щитовидной железы, снижают чувствительность ткани молочной железы к эстрогенам, уменьшают развитие в ней фиброзных структур. Йодид калия (Йодомарин) назначают по 50–100 мг в течение 6–12 месяцев с перерывами на менструацию.

### ГОРМОНАЛЬНАЯ ТЕРАПИЯ

Гормональная терапия наиболее эффективно воздействует на эпителиальный компонент ФКМ.

**Эстрогены** применяют при дефиците эстрогенов, чаще всего в период перименопаузы, в виде заместительной гормонотерапии в минимальных дозах совместно с прогестинами. Рациональным признано назначение различных форм Фемостона (содержит эстрадиол и дидрогестерон), а также комбинации Дивигель + Дюфастон (аналог природного прогестерона). В 1-й фазе менструального цикла на ночь можно применять мазь Эстрожель.

**Прогестеронсодержащие препараты** обладают антиэстрогенным действием и тормозят гонадотропную функцию гипофиза. Их можно использовать в сочетании с эстрогенами или андрогенами. Назначают Утрожестан (микронизированный прогестерон) по 300 мг с 15-го по 25-й день менструального цикла, Дюфастон (мощный синтетический аналог прогестерона) по 20 мг с 15-го по 25-й день менструального цикла в течение 4 циклов, Норколут (гестаген, который блокирует секрецию гонадотропина, тормозит созревание фолликулов, препятствует овуляции, обладает слабой эстрогенной и андрогенной активностью) по 5–10 мг с 16-го по 25-й день цикла в течение 6–9 месяцев. Местно на кожу молочных желез наносится Прожестожель 1%-ный по 2,5 г 1–2 раза в день непрерывно или во 2-й фазе цикла 3–4 месяца. Можно применять низко- и микродозированные комбинированные оральные контрацептивы с минимальным содержанием эстрогенов (Жанин, Ярина, Марвелон, Мерсилон, Логест и др.).

**Селективный модулятор рецепторов эстрогенов (SERM)** — Тамоксифен — конкурентно связывается с рецепторами эстрогенов в органах-мишенях, стимулирует синтез рецепторов прогестерона и повышает активность естественных киллеров. Назначают его по 10 мг с 16-го по 25-й день менструального цикла в течение 3 месяцев. Фарестон (Торемифен) имеет меньше побочных эффектов, его назначают по 10–20–30 мг в сутки 1–3 месяца непрерывно. Через месяц курс лечения можно повторить.

**Антипролактинны** — Бромкриптин, Парлодел, Достинекс — стимулируют рецепторы дофамина, главным образом типа D<sub>2</sub>, тем самым подавляя выработку пролактина, уменьшают активность рецепторов эстрогена и таким образом обладают косвенным антиэстрогенным действием. Парлодел, кроме того, тормозит выработку ТТГ. Его назначают при отеке и нагрубании молочных желез в 1–3-и сутки менструального цикла по 1/2 таблетки

(1,25 мг) на ночь, на 4–6-е сутки — по  $\frac{1}{2}$  таблетки утром и вечером, на 7–9-е сутки — по  $\frac{1}{2}$  таблетки утром, 1 таблетку на ночь, с 10-х суток до начала месячных — по 1 таблетке 2 раза в день после еды. В связи с тем, что препарат снижает артериальное давление, при гипотонии его назначают с элеутерококком по 15–20 капель 3 раза в сутки. Достинекс не обладает гипотензивным свойством, является пролонгированным препаратом. Его применяют по 0,25 мг 1 раз в 3 дня или по 0,5 мг 1 раз в неделю. Бромкриптин назначают при мастопатии и функциональной циклической гиперпролактинемии по 1,25–2,5 мг в сутки в непрерывном или циклическом режиме (5–6 циклов), в результате чего восстанавливается менструальная функция, снижается количество и уменьшаются размеры кист в молочных железах. Каберголин — препарат с селективным пролонгированным действием на допаминовые рецепторы лактотрофных клеток. Средняя терапевтическая доза — 0,5–1 мг в неделю в один или два приема, постепенно она повышается. Левадопа — синтетический негормональный препарат, который является предшественником норадреналина, снижает уровень пролактина, благоприятно воздействует на симпатикоадреналовую систему. Левадопа назначается при уменьшении уровня норадреналина в дозе 0,06–0,25 мг 2 раза в сутки с 5-го по 26-й день цикла.

**Ингибиторы гонадотропной функции гипофиза.** Агонисты гонадотропин-рилизинг-гормона гипофиза — Гозерелин, Бусерелин и другие, конкурентно взаимодействуя с рецепторами клеток передней доли гипофиза, приводят к блокаде гонадотропной функции гипофиза, препятствуя продукции ЛГ и ФСГ. Препараты назначают при сочетании мастопатии с тяжелым эндометриозом, сопровождающимся выраженным болевым синдромом и/или менометроррагиями. Курс лечения — 3–6 месяцев. В результате возникает обратимая менопауза. Для минимизации проявлений эстрогенодефицита одновременно назначают низкие дозы ЗГТ. Диферелин (синтетический аналог LHRH) ведет к снижению уровня гормонов яичников до кастрационного уровня в течение 2 недель от начала лечения. Диферелин вводят внутримышечно в дозе 3,75 мг 1 раз в 28 дней или 11,25 мг 1 раз в 90 дней. Даназол (Данол, Дановал) обладает слабым андрогеноподобным действием с анаболическим эффектом, подавляет выработку гипофизом ЛГ и ФСГ и блокирует ферменты стероидогенеза в яичниках и надпочечниках. Препарат назначают в дозе 50–100 мг в сутки в течение 1–2 месяцев. Неместран (гестринон) — норстероид 3-го поколения, обладающий антигонадотропным, антиэстрогенным и антипрогестероновым эффектом. Назначают препарат по 2,5 мг 1 раз в неделю в течение 6 месяцев.

При гипофункции щитовидной железы, особенно при сочетании гиперпролактинемии с повышенным содержанием ТТГ, показан Левотироксин натрия в дозе 25–50 мкг в сутки в течение 3–6 месяцев под контролем уровня ТТГ.

Пациенткам, у которых по результатам обследования не были выявлены отклонения в гормональном статусе, рекомендуется назначать базисную те-

рапию, включающую антиоксидантные комплексы, диетотерапию, иммунотерапию, седативные и гепатотропные препараты.

Основные формы мастопатии, этиологические факторы и подходы к лечению заболевания представлены в табл. 3.

Таблица 3

Формы мастопатии и их лечение

Формы мастопатии	Этиологические факторы	Лечение
Мастодиния (масталгия) в пубертатном возрасте	Гиперэстрогения (относительная или абсолютная). Избыток синтеза простагландинов	Прогестины местного (Прожестожель) или системного действия (Дюфастон, Утрожестан). Ингибиторы синтеза простагландинов (Нимесулид, Найз, местно 1%-ный Диклофенак-гель). При конституциональной гиперандрогении — Диане-35 (4–8 курсов). Витаминотерапия. Мастодинон
Мастодиния в перименопаузе	Гиперэстрогения относительная. Недостаток прогестинов. Повышение уровня экстрагонадных эстрогенов (эстрогена). Повышение уровня ФСГ и ЛГ	Гестагены внутрь и местно. Ингибиторы гонадотропных гормонов. Антиэстрогены. Гепатотропные препараты. При гипоэстрогении — фитоэстрогены (Климадинон). При отсутствии менструаций — антиэстрогены: Фарестон (Торемифен). Индинол
Кистозные формы мастопатии	Гиперэстрогения. Гиперпролактинемия. Повышение уровня ФСГ и кортикостероидов. Низкий уровень прогестерона, альдостерона. Гипотиреоз или эутиреоз. Гепатопатии, холестаза. Заболевания генитальной сферы (воспалительные, кисты яичников, ановуляторный цикл). Психоземциональное напряжение	Комплексы витаминов. Нормализация половой жизни. Седативные препараты. Гепатотропные и желчегонные препараты. Энзимотерапия. Гормоны щитовидной железы. Дегидратация. Прогестины (Утрожестан, Провера), особенно при кистах яичников. Фитопрепараты (Мастодинон, Циклодинон). Антипролактинны (Парлодел, Достинекс, Каберголин), показанные при кистах яичников. При высоком уровне ФСГ и ЛГ — ингибиторы гонадотропной функции гипофиза (Даназол). При существенном повышении уровня ЛГ — Золадекс, Диферелин в сочетании с Фарестоном или Нольвадексом (чтобы избежать «эффекта вспышки» — гиперэстрогении)



Формы мастопатии	Этиологические факторы	Лечение
Мастопатия с преобладанием фиброзного компонента	Недостаток прогестерона и эстрогенов. Снижение уровня кортико-стероидов. Гипертиреоз. Гипо-, олиго-, аменорея	Регуляция гормонального баланса. Снижение гипоксических явлений в молочных железах. Фитотерапия (Мастодинон, Циклодинон). Комбинированные оральные контрацептивы
Мастопатия с преобладанием аденоматозного компонента (чаще до 30 лет)	Повышение содержания прогестерона, пролактина, простагландинов. Снижение уровня эстрогенов. Психоэмоциональное напряжение. Патология печени и желчевыводящих путей. Хронические аднекситы	Снижение уровня прогестерона, пролактина, простагландинов. Седативные препараты. Санация гениталий и гепатобилиарной системы. Фитотерапия (Мастодинон, Циклодинон)
Мастопатия с галактореей	Повышение содержания прогестерона. Гиперэстрогения. Гиперпрогестеронемия. Повышение уровня простагландинов. Длительные психоэмоциональные стрессы. Хронические аднекситы	Нормализация уровня прогестерона и простагландинов. Санация гениталий. Лечение холестаза. Седативная терапия

### ПРОФИЛАКТИКА

Профилактика доброкачественных заболеваний молочных желез включает большой спектр вопросов. Первичная профилактика заключается в восстановлении и сохранении окружающей среды, уменьшении влияния на организм женщины различных канцерогенов, правильном питании, здоровом образе жизни, ношении правильно подобранного бюстгалтера (желательно из натуральных материалов), отказе от вредных привычек, нормализации семейной жизни, своевременном выполнении детородной и лактационной функции, рациональной контрацепции, грамотной заместительной гормонотерапии, профилактике абортот.

Вторичная профилактика — это ежегодные диспансерные осмотры, выявление и лечение патологии женской половой сферы, эндокринных органов, печени, ЦНС. Кроме того, важной составляющей профилактики и своевременного выявления патологии молочных желез, в том числе рака, является самообследование молочных желез, которое должна проводить каждая женщина ежемесячно после менструации.

## САМОКОНТРОЛЬ УСВОЕНИЯ ТЕМЫ

1. Анатомия молочных желез: строение, кровоснабжение, иннервация, лимфоотток.
2. Особенности строения молочных желез в различные периоды жизни.
3. Гормоны и их влияние на молочные железы в норме.
4. Классификация доброкачественных заболеваний молочных желез.
5. Этиология доброкачественных гиперпластических заболеваний молочных желез.
6. Причины гиперэстрогении.
7. Причины патологической гиперпролактинемии.
8. Определение понятия «мастопатия», классификация мастопатий.
9. Клиника фиброаденомы, листовидной опухоли, протоковой папилломы.
10. Клиника мастопатии.
11. Методы диагностики патологических процессов молочных желез. Показания, противопоказания, последовательность.
12. Ультразвуковая диагностика при патологии молочных желез, характерные признаки доброкачественных заболеваний.
13. Рентгенологическая диагностика при патологии молочных желез, характерные признаки доброкачественных заболеваний.
14. Показания к хирургическому лечению доброкачественных заболеваний молочных желез.
15. Группы гормональных препаратов, применяемых при лечении мастопатии, механизм их действия.
16. Негормональное лечение мастопатии.

### ЛИТЕРАТУРА

#### *Основная*

1. *Онкология* : учеб. пособие / Н. Н. Антоненкова [и др.] ; под общ. ред. И. В. Залуцкого. Минск : Выш. шк., 2007. 703 с.
2. *Онкология* : учеб. / под ред. В. И. Чиссова, С. П. Дарьяловой. М., 2007. 560 с.

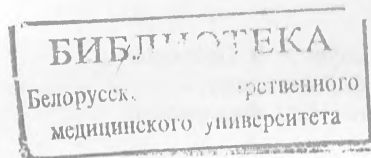
#### *Дополнительная*

3. *Горюшина, О. Г.* Мастопатия / О. Г. Горюшина ; под ред. В. Ф. Семиглазова. СПб. : Карэ, 2000. 109 с.
4. *Доброкачественные заболевания молочных желез : руководство по диагностике и лечению* / под ред. О. С. Филиппова. М. : МЕДпресс-информ, 2007. 112 с.
5. *Дисаи, Ф. Дж.* Клиническая онкогинекология : в 3 т. / Ф. Дж. Дисаи, У. Т. Кришман ; пер. с англ. ; под ред. Е. Г. Новиковой. М. : Практическая медицина, 2012. Т. 3. 346 с.
6. *Молочные железы и их заболевания у детей : руководство для врачей* / А. Б. Окулов [и др.]. М. : Медицинское информационное агентство, 2010. 160 с.
7. *Русакевич, П. С.* Гиперпластические процессы эндометрия в гинекологии : учеб. пособие / П. С. Русакевич. Минск : Адукацыя і выхаванне, 2012. 448 с.
8. *Тарутинов, В. И.* Молочная железа : рак и предраковые заболевания / В. И. Тарутинов. Киев : Книга плюс, 2009. 480 с.

## ОГЛАВЛЕНИЕ

Мотивационная характеристика темы .....	3
Введение .....	4
Эмбриогенез и формирование молочных желез .....	5
Анатомия молочных желез.....	6
Физиология и гормонорегуляция молочных желез .....	8
Этиопатогенез доброкачественных гиперпластических заболеваний молочных желез .....	11
Классификация .....	14
Клиника .....	15
Диагностика .....	18
Лечение.....	25
Профилактика .....	33
Самоконтроль усвоения темы.....	34
Литература .....	34

*З.ч.к 2531*



Учебное издание

**Корень Тамара Алексеевна**  
**Минайло Тамара Ивановна**  
**Шепетько Михаил Николаевич**

## **ДОБРОКАЧЕСТВЕННЫЕ ЗАБОЛЕВАНИЯ МОЛОЧНЫХ ЖЕЛЕЗ**

Учебно-методическое пособие

Ответственный за выпуск А. В. Прохоров  
Редактор О. В. Лавникович  
Компьютерная верстка Н. М. Федорцовой

Подписано в печать 20.03.14. Формат 60×84/16. Бумага писчая «Снегурочка».  
Ризография. Гарнитура «Times».  
Усл. печ. л. 2,09. Уч.-изд. л. 1,97. Тираж 75 экз. Заказ 621.

Издатель и полиграфическое исполнение: учреждение образования  
«Белорусский государственный медицинский университет».  
Свидетельство о государственной регистрации издателя, изготовителя,  
распространителя печатных изданий № 1/187 от 18.02.2014.  
Ул. Ленинградская, 6, 220006, Минск.