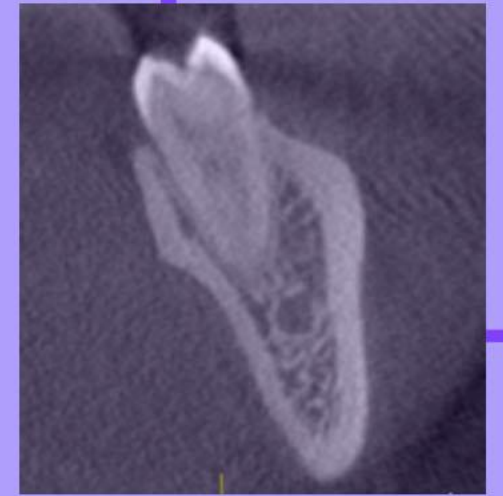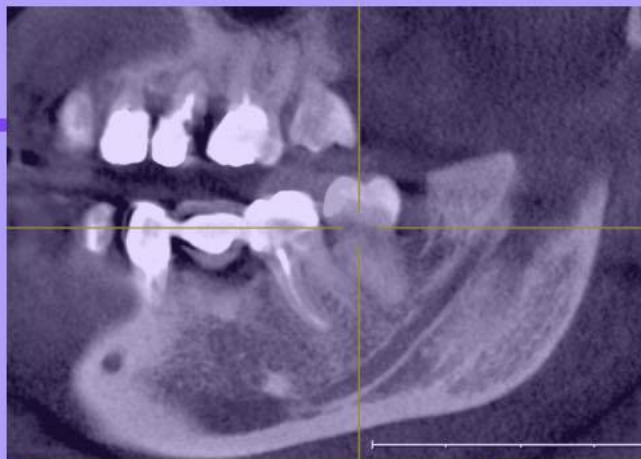


Белорусский государственный медицинский университет, г. Минск
Кафедра морфологии человека



ТОПОГРАФИЯ КАНАЛА НИЖНЕЙ ЧЕЛЮСТИ ОТНОСИТЕЛЬНО КОРНЕЙ ТРЕТЬИХ МОЛЯРОВ НИЖНЕЙ ЧЕЛЮСТИ ПО ДАННЫМ КОНУСНО-ЛУЧЕВОЙ КОМПЬЮТЕРНОЙ ТОМОГРАФИИ



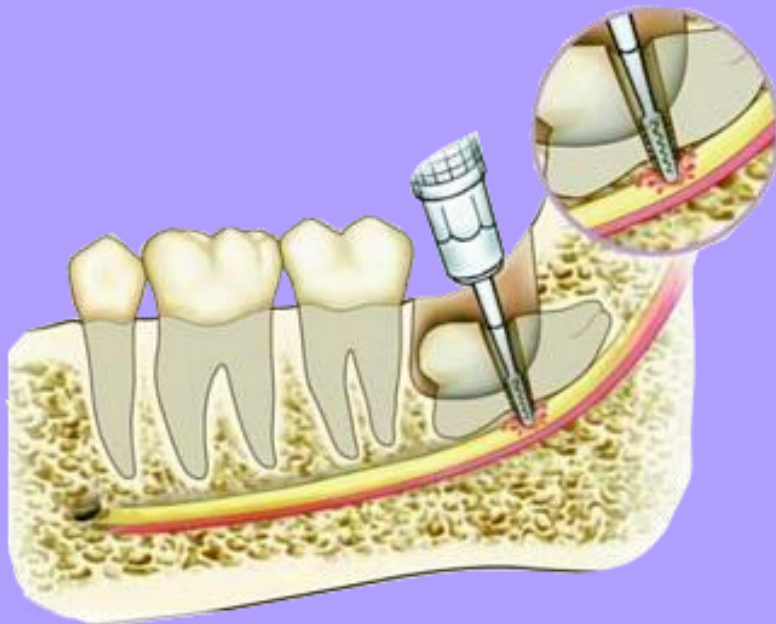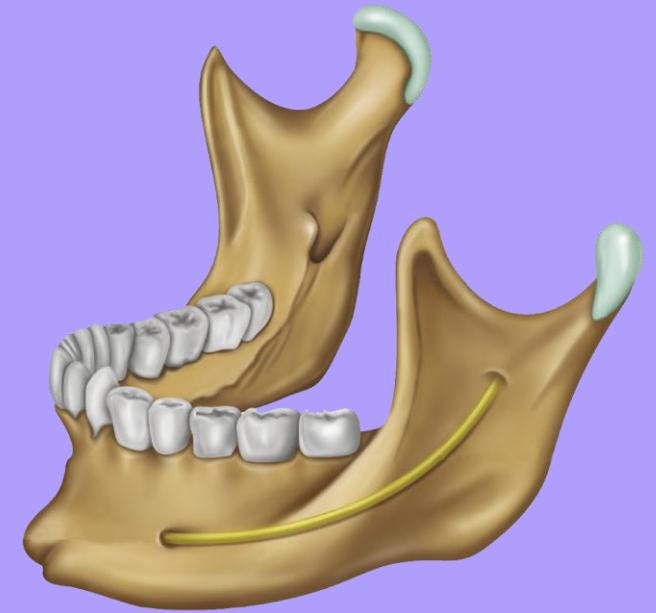
Автор: Остроух Е.А., 1 курс, стоматологический факультет

Научные руководители: канд. мед. наук, доц. Журавлёва Н.В.

канд. мед. наук, доц. Синельникова Н.В.

АКТУАЛЬНОСТЬ

Канал нижней челюсти начинается отверстием нижней челюсти на внутренней поверхности ветви, проходит в толще кости и заканчивается подбородочным отверстием на наружной поверхности ее тела



Изучение местоположения канала нижней челюсти по отношению к вершинам корней зубов актуально для совершенствования проводимых врачом-стоматологом манипуляций и снижения риска ятрогенного повреждения структур, расположенных в канале нижней челюсти.

ЦЕЛЬ: изучить положение канала нижней челюсти по отношению к вершикам мезиального и дистального корней нижнего третьего моляра, используя метод конусно-лучевой компьютерной томографии.

ЗАДАЧИ:

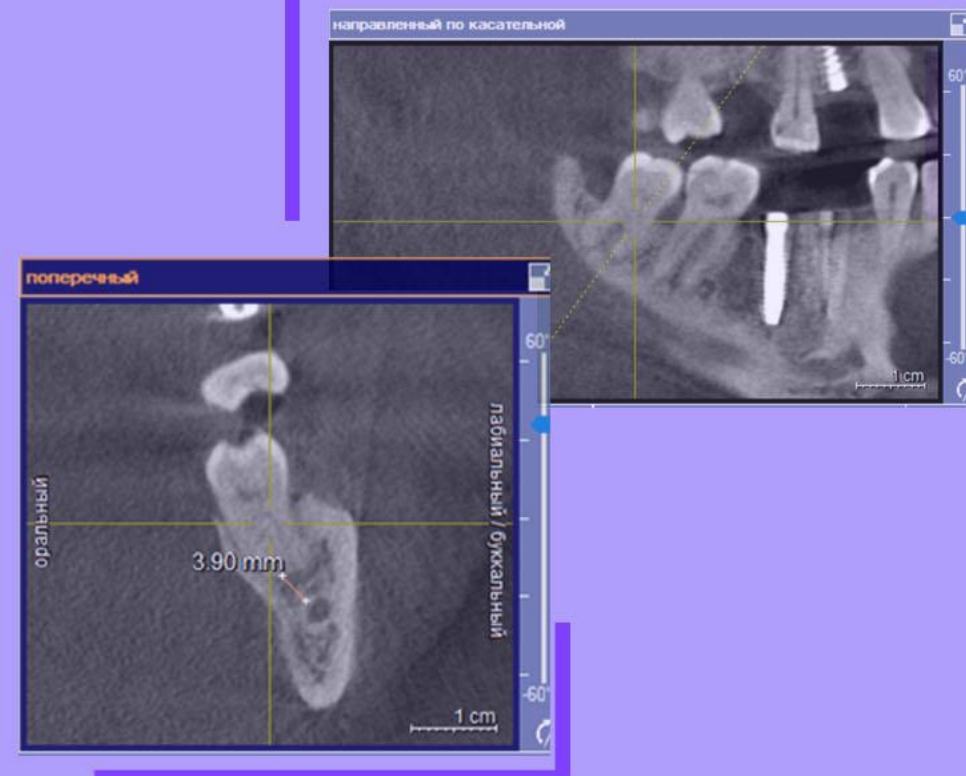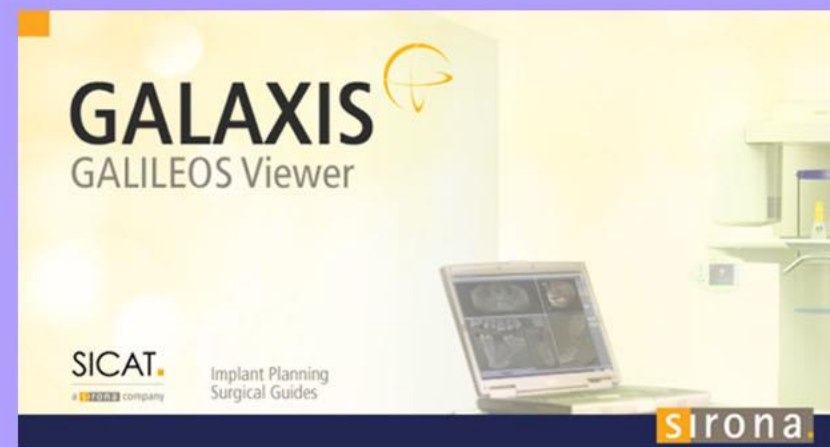
1. Измерить кратчайшее расстояние от вершечек мезиального и дистального корней нижних третьих моляров до канала нижней челюсти
2. Установить гендерные различия расстояния от вершечек корней нижнего третьего моляра до канала нижней челюсти
3. Выявить процент корней, находившихся в контакте с каналом нижней челюсти, а также корней, которые проникали в просвет канала нижней челюсти
4. Установить распределение типов и классов положения канала нижней челюсти по отношению к вершикам корней нижних третьих моляров у пациентов исследуемой выборки по Derpe et al.

МАТЕРИАЛЫ И МЕТОДЫ

Изучены компьютерные томограммы 48 пациентов (29 женщин и 19 мужчин), обследованных в рентгенологическом отделении УЗ «11 городская клиническая больница» г. Минска в период с 2013 по 2016 год, средний возраст которых составил 41 год.

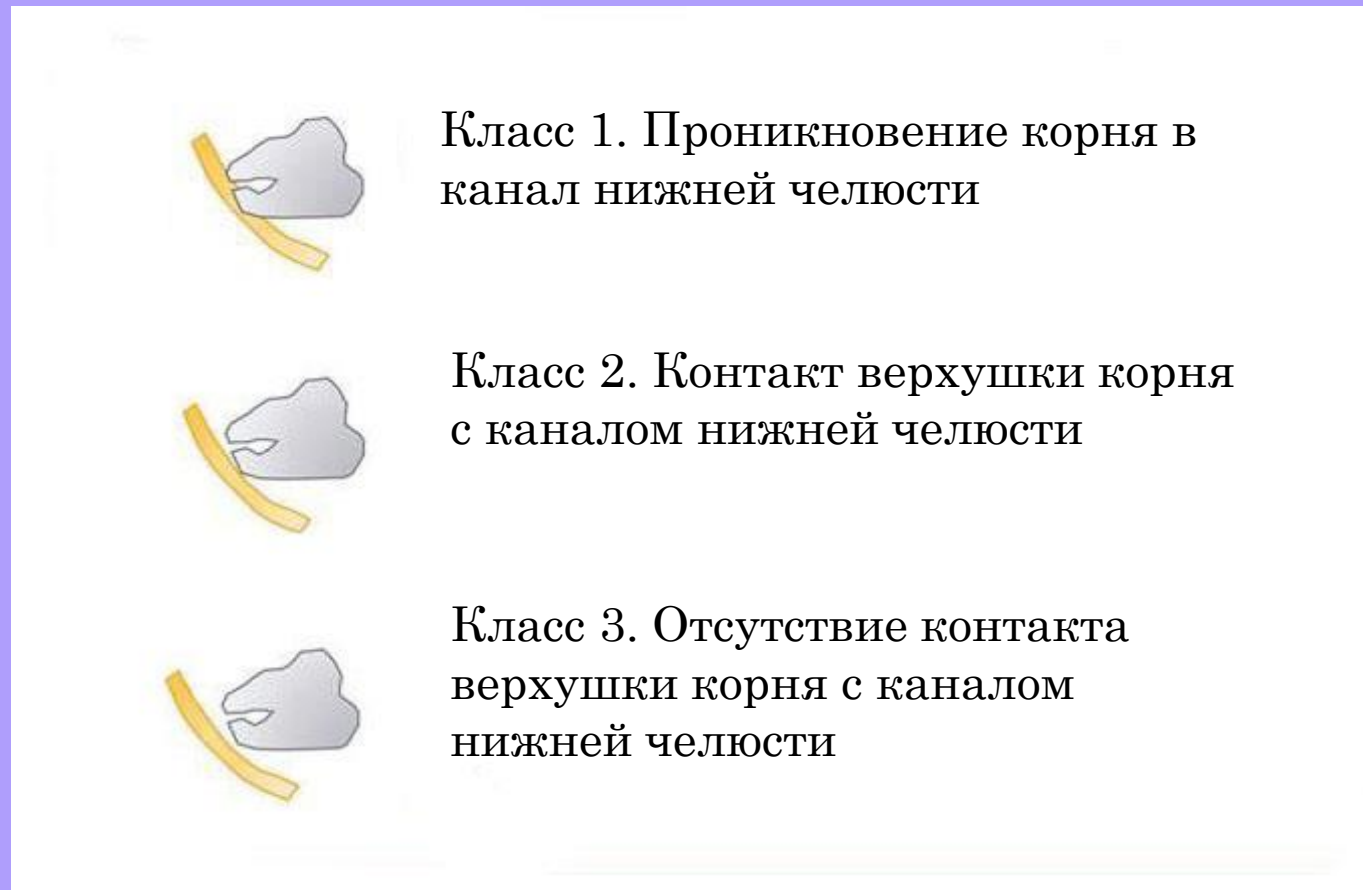Конусно-лучевая компьютерная томография проводилась на аппарате **GALILEOS** компании SiCAT GmbH&Co (Sirona, Bensheim, Germany). С использованием программы-просмотрщика **GALILEOS-viewer** оценивалось положение канала относительно корней нижних третьих моляров на **сагиттальном и фронтальном** срезах.

Для статистического анализа полученных данных использовалась программа «Statistica 10.0»



МАТЕРИАЛЫ И МЕТОДЫ

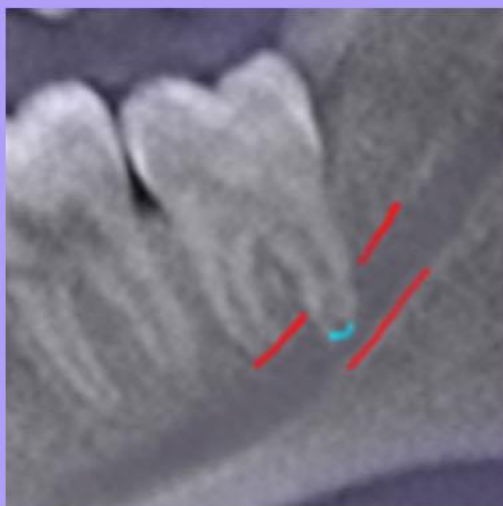
Рис. 1 - Классы топографических взаимоотношений вершечек корней третьих моляров с каналом нижней челюсти по классификации Derpe et al.



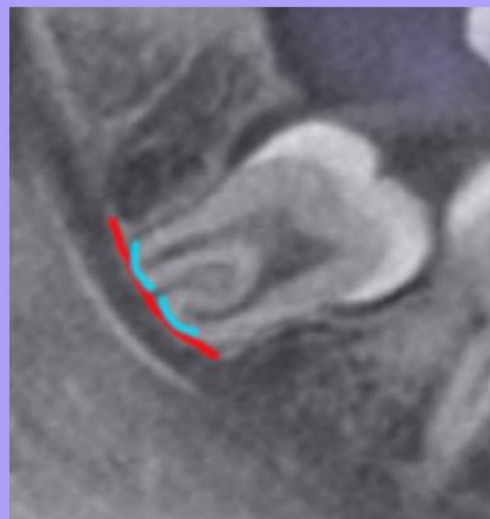МАТЕРИАЛЫ И МЕТОДЫ

Классификация Derre et al.

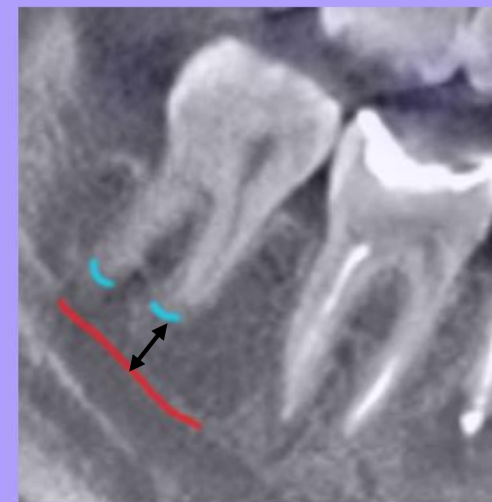Класс 1



Класс 2



Класс 3



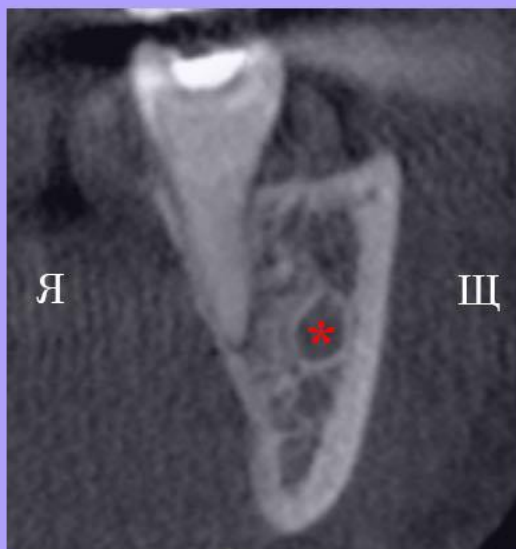
Красный цвет – стенка канала нижней челюсти

Голубой цвет – верхушка корня

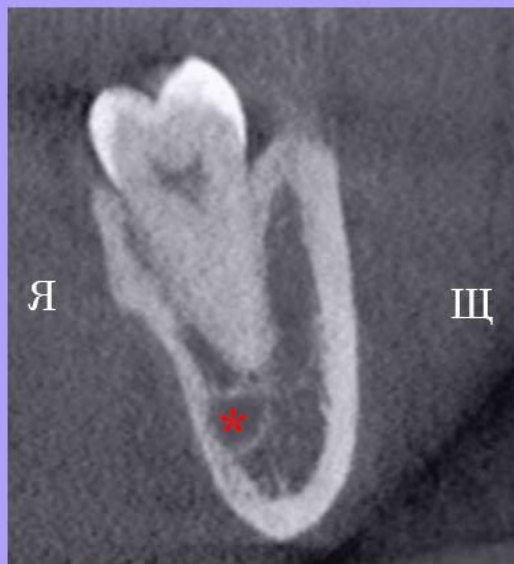МАТЕРИАЛЫ И МЕТОДЫ

Типы положения канала нижней челюсти относительно корней третьих моляров

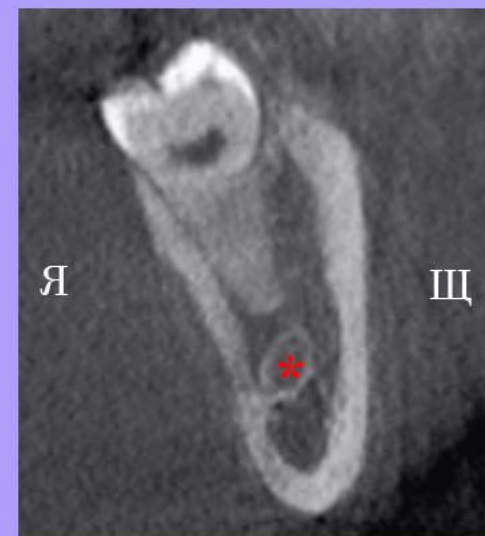Щёчное



Язычное



Апикальное



* – канал нижней челюсти


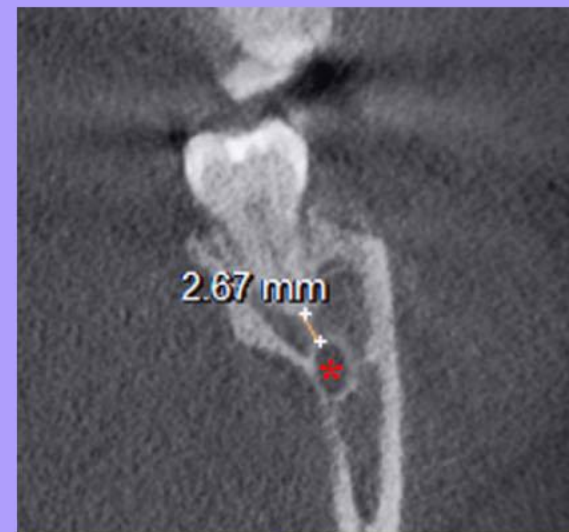
Я – язычная сторона

Щ – щёчная сторона

МАТЕРИАЛЫ И МЕТОДЫ

Если корень зуба не находился в контакте с каналом нижней челюсти, измерялось **кратчайшее расстояние** от вершины корня до канала нижней челюсти

* - канал нижней челюсти



РЕЗУЛЬТАТЫ И ИХ ОБСУЖДЕНИЕ

Табл. 1. - Расстояние от мезиального и дистального корней третьих моляров нижней челюсти до канала нижней челюсти

Мезиальный корень			Дистальный корень			Достоверность различий
n	Расстояние, мм	Диапазон	n	Расстояние, мм	Диапазон	p > 0,05
65	4,2±2,1 (1,7-2,5)	0,6-10,2	65	3,7±2,2 (1,8-2,6)	0,2-10,8	

В настоящем исследовании были выявлены **10 корней** (5 мезиальных и 5 дистальных), находящихся в контакте с каналом нижней челюсти (6,5% из всех 154 случаев), **9 корней** (2 мезиальных и 7 дистальных), проникающих в просвет канала нижней челюсти (5,8% из всех 154 случаев)

РЕЗУЛЬТАТЫ И ИХ ОБСУЖДЕНИЕ

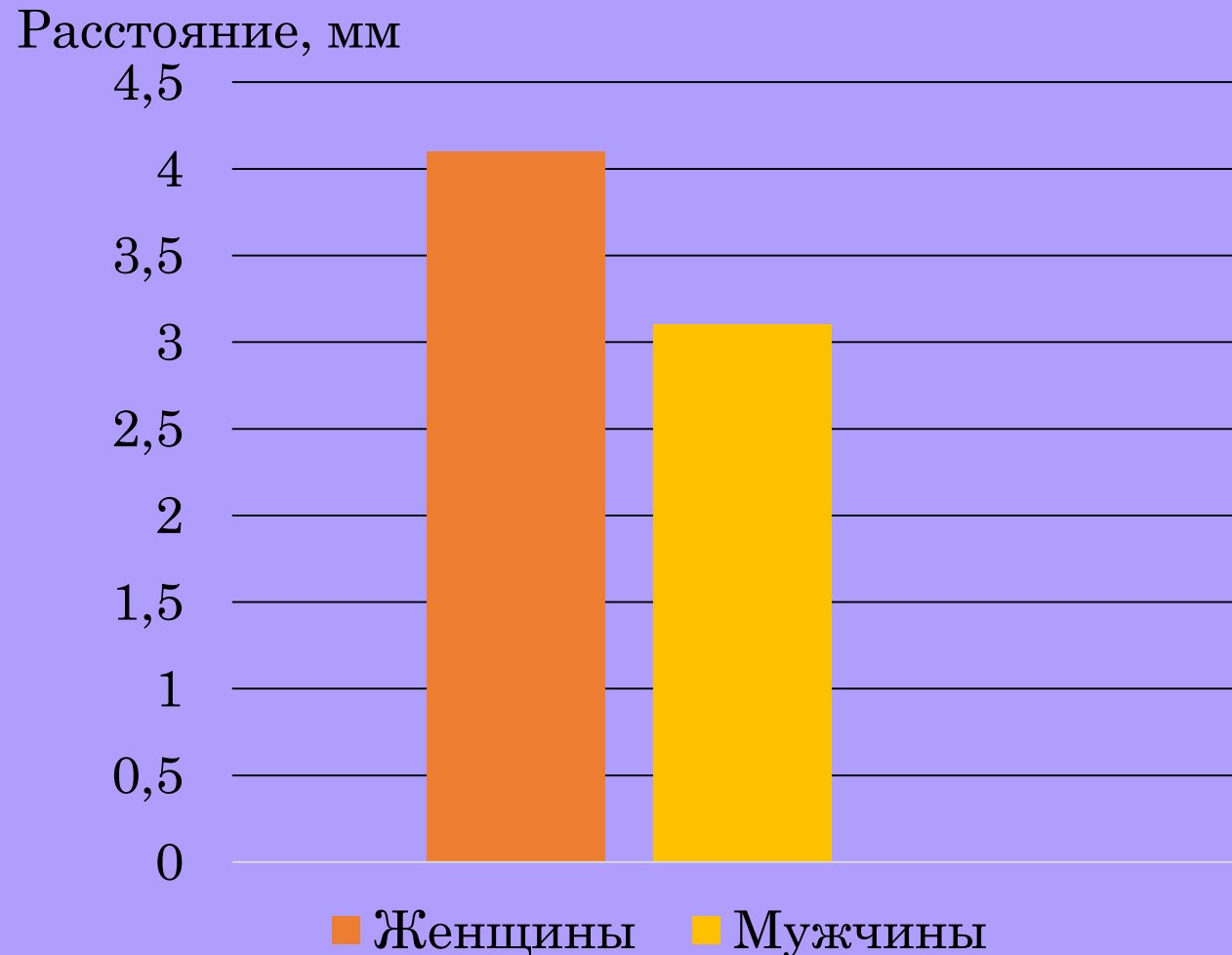
Табл. 2. - Расстояние от мезиального и дистального корней третьих моляров нижней челюсти до канала нижней челюсти у мужчин и женщин

Всего			Женщины			Мужчины			Достоверность различий
n	Расстояние, мм	Диапазон	n	Расстояние, мм	Диапазон	n	Расстояние, мм	Диапазон	
135	3,1 (1,9-5,1)	0,2-8,1	76	4,1 (2,6-5,7)	0,6-7,6	59	3,1 (1,4-4,5)	0,2-8,1	U = 1724 p = 0,021

- **n** – число изученных корней, расстояние представлено в виде медианы, 25-го и 75-го перцентилей (Me (25 % – 75 %)) и размаха (минимальное значение – максимальное значение), минимального и максимального значения (min-max).
- В проанализированной выборке корни третьих моляров у **женщин** располагались от канала нижней челюсти на большем расстоянии (**4,1 мм**), чем у **мужчин** (**3,1 мм**)
- По данным Байбакова С.Е., Бахаревой Н.С., Дорогань В.В., Дорогань В.В. данное расстояние для левого нижнего третьего моляра у мужчин и женщин составило $2,77 \pm 0,5$ мм и $2,54 \pm 0,52$ мм соответственно, для правого – $3,04 \pm 0,51$ мм, $3,26 \pm 0,51$ мм соответственно

РЕЗУЛЬТАТЫ И ИХ ОБСУЖДЕНИЕ

Рис. 2. - Среднее расстояние от мезиального и дистального корней третьих моляров нижней челюсти до канала нижней челюсти у мужчин и женщин



РЕЗУЛЬТАТЫ И ИХ ОБСУЖДЕНИЕ

Табл. 3. - Положение канала нижней челюсти с учётом класса взаимодействия мезиальных и дистальных корней третьих моляров с каналом нижней челюсти

Класс	Щёчное	Апикальное	Язычное	Всего
1 класс	8 (5,2%)	2 (1,3%)	0 (0%)	10 (6,5%)
2 класс	20 (13,0%)	12 (7,8%)	5 (3,2%)	37 (24%)
3 класс	68 (44,2%)	33 (21,4%)	6 (3,9%)	107 (69,5%)
Всего	96 (62,4%)	47 (30,5%)	11 (7,1%)	154 (100%)

РЕЗУЛЬТАТЫ И ИХ ОБСУЖДЕНИЕ

Рис. 3. - Распределение типов положения канала нижней челюсти по отношению к **мезиальным** корням третьих моляров

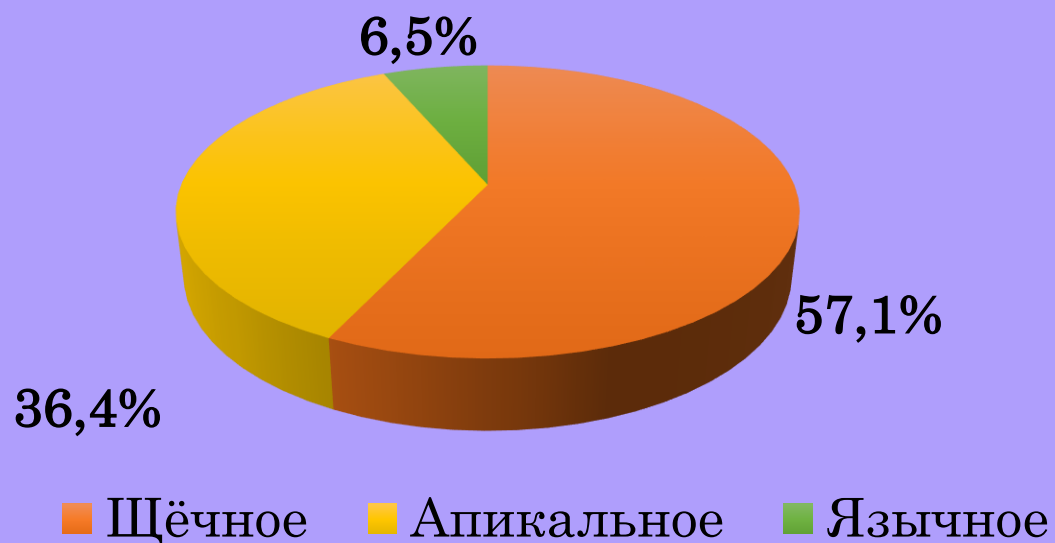
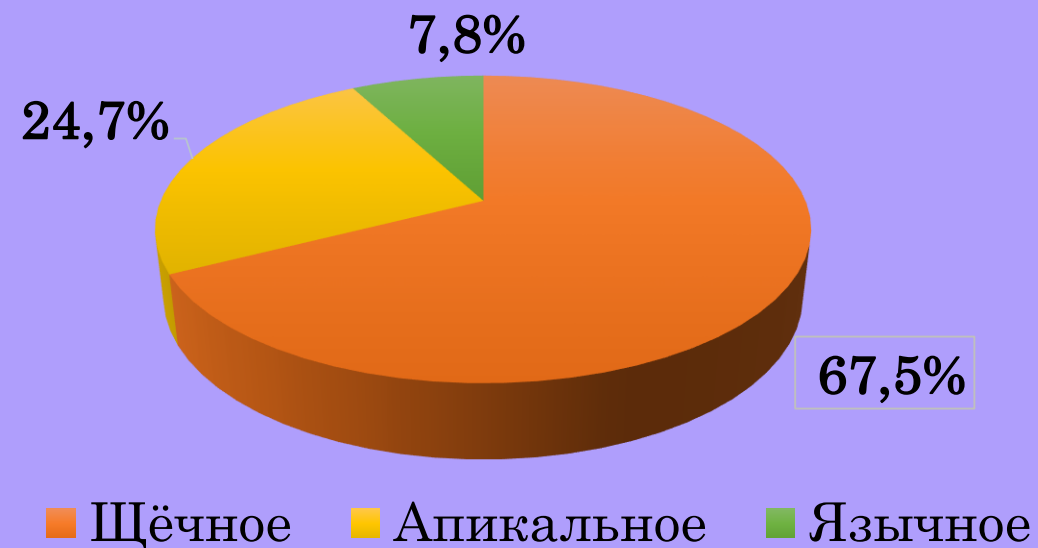
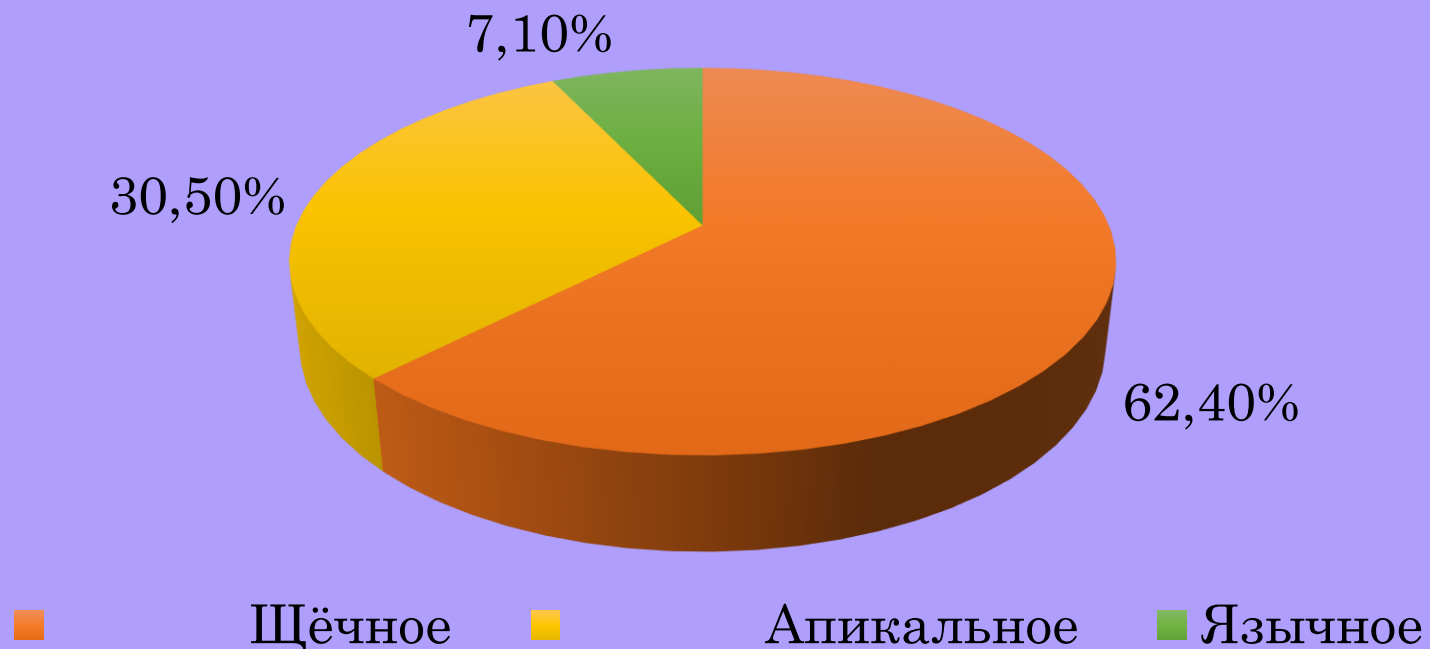


Рис. 4. - Распределение типов положения канала нижней челюсти по отношению к **дистальным** корням третьих моляров



РЕЗУЛЬТАТЫ И ИХ ОБСУЖДЕНИЕ

Рис. 5. - Распределение типов положения канала нижней челюсти по отношению к мезиальным и дистальным корням третьих моляров



- **Щёчное положение** канала нижней челюсти по отношению к корням третьих моляров в настоящем исследовании **встречалось чаще всего (62,4% случаев)**
- В исследовании **Derre et al.** чаще встречалось язычное положение (44,6% случаев)

ВЫВОДЫ

1. Настоящее исследование установило, что расстояние от вершины мезиального корня до канала нижней челюсти оказалось больше, чем от вершины дистального корня, однако различия статистически недостоверны.
2. Установлено, что корни нижних третьих моляров располагались **ближе** к каналу нижней челюсти у мужчин, чем у женщин.
3. В настоящем исследовании **контакт** корня нижнего третьего моляра с каналом нижней челюсти был выявлен в **6,5%** из 154 случаев, а **проникновение** корня в канал нижней челюсти – в **5,8%** из 154 случаев.
4. **Щёчное** положение канала нижней челюсти в данной выборке встречалось чаще других типов (**62,4%** из всех 154 случаев).
5. Использование конусно-лучевой компьютерной томографии для оценки взаимоотношений корней нижних третьих моляров и канала нижней челюсти может снизить риски ятрогенного повреждения элементов сосудисто-нервного пучка канала нижней челюсти при проведении эндодонтического лечения, дентальной имплантации, удалении нижнего третьего моляра.

БЛАГОДАРЮ ЗА ВНИМАНИЕ!