

ФЕДЕРАЛЬНОЕ ГОСУДАРСТВЕННОЕ БЮДЖЕТНОЕ  
ОБРАЗОВАТЕЛЬНОЕ УЧРЕЖДЕНИЕ ВЫСШЕГО ОБРАЗОВАНИЯ  
«ВОРОНЕЖСКИЙ ГОСУДАРСТВЕННЫЙ МЕДИЦИНСКИЙ  
УНИВЕРСИТЕТ ИМ. Н. Н. БУРДЕНКО» МИНИСТЕРСТВА  
ЗДРАВООХРАНЕНИЯ РОССИЙСКОЙ ФЕДЕРАЦИИ

КАФЕДРА НОРМАЛЬНОЙ АНАТОМИИ ЧЕЛОВЕКА

# **МОРФОЛОГИЯ – НАУКЕ И ПРАКТИЧЕСКОЙ МЕДИЦИНЕ**

СБОРНИК НАУЧНЫХ ТРУДОВ, ПОСВЯЩЕННЫЙ  
100-ЛЕТИЮ ВГМУ ИМ. Н.Н. БУРДЕНКО

ИПЦ «НАУЧНАЯ КНИГА»  
2018

УДК 611.01  
ББК 52.51  
М-806

**Редакционная коллегия:**

*Есауленко И. Э.* – д-р мед. наук, профессор, ректор ВГМУ им. Н.Н. Бурденко (председатель редакционной коллегии);

*Алексеева Н. Т.* – д-р мед. наук, профессор, зав. кафедрой нормальной анатомии человека ВГМУ им. Н.Н. Бурденко (главный редактор);

*Баженов Д. В.* – д-р мед. наук, профессор, чл.-корр. РАН, зав. кафедрой анатомии Тверского государственного медицинского университета;

*Будневский А. В.* – д-р мед. наук, профессор, проректор по научно-инновационной деятельности, зав. кафедрой факультетской терапии ВГМУ им. Н.Н. Бурденко;

*Колесников Л. Л.* – д-р мед. наук, профессор, акад. РАН, зав. кафедрой анатомии человека Московского государственного медико-стоматологического университета им. А. И. Евдокимова;

*Черных А. В.* – д-р мед. наук, профессор, первый проректор, зав. кафедрой оперативной хирургии с топографической анатомией ВГМУ им. Н.Н. Бурденко;

*Клочкова С. В.* – д-р мед. наук, профессор, профессор кафедры анатомии человека Первого МГМУ им. И. М. Сеченова;

*Никитюк Д. Б.* – д-р мед. наук, профессор, чл.-корр. РАН, директор ФИЦ питания, биотехнологии и безопасности пищи;

*Кварацхелия А. Г.* – канд. биол. наук, доцент кафедры нормальной анатомии человека ВГМУ им. Н.Н. Бурденко;

*Соколов Д. А.* – канд. мед. наук, доцент кафедры нормальной анатомии человека ВГМУ им. Н.Н. Бурденко (ответственный редактор).

М-806 **Морфология – науке и практической медицине** : сборник научных трудов, посвященный 100-летию ВГМУ им. Н. Н. Бурденко. – Воронеж : ИПЦ «Научная книга», 2018. – 428 с.: ил.

В настоящем издании отражены результаты научных исследований коллективов морфологических кафедр медицинских вузов России, а также специалистов центральных и региональных научно-исследовательских институтов по итогам Межрегиональной научно-практической конференции. «Клинико-морфологические параллели в урологии» и Всероссийской научной конференции с международным участием «Современные методы исследования в морфологии».

В сборнике опубликованы статьи, посвященные закономерностям морфогенеза анатомо-физиологических систем организма в норме и при некоторых заболеваниях, представлены работы, касающиеся особенностей преподавания морфологических дисциплин в медицинских вузах.

Материалы исследований представляют интерес для анатомов, гистологов, патологоанатомов и клиницистов.

УДК 611.01

ББК 52.51

© ФГБОУ ВО «ВГМУ им. Н. Н. Бурденко»  
Минздрава России, 2018

© ИПЦ «Научная книга», 2018

# ВАРИАНТНАЯ АНАТОМИЯ ПРОТОКОВ БИЛИАРНОГО ТРАКТА ПО ДАННЫМ МАГНИТНО-РЕЗОНАНСНОЙ ХОЛАНГИОГРАФИИ

К. О. Листунов, Л. Д. Чайка, А. Е. Щерба

*УО «Белорусский государственный медицинский университет»*

*Министерства здравоохранения Республики Беларусь, Минск, Беларусь*

Целью представленного нами исследования явилось установление вариантов анатомического строения вне- и внутripеченочных протоков билиарного тракта в норме по данным магнитно-резонансной холангиографии (МРХГ). Для достижения поставленной цели исследованы МР-холангиограммы 170 пациентов в возрасте от 18 до 76 лет без патологии билиарной системы. Результаты обработаны методом описательной статистики с помощью программы «Microsoft Excel 2007». Исследование проведено на базе УЗ «9-я городская клиническая больница» г. Минска, РНПЦ «Трансплантации органов и тканей». Результаты проведенных исследований позволили выявить основные клинически значимые варианты формирования вне- и внутripеченочных желчных путей, обнаруживаемые при МР-холангиографии; установить наличие добавочных печеночных протоков. Полученные данные свидетельствуют, что диапазон нормальных значений диаметра общего желчного протока (ОЖП) для исследований методом МРХГ в популяции людей без симптомов заболеваний билиарного тракта варьирует от 2,6 до 7,6 мм ( $4,45 \pm 1,31$  мм). Средний диаметр составляет  $4,45 \pm 1,31$  мм. Референтный диапазон нормальных значений диаметра ОЖП для исследований методом МРХГ составляет  $4,45 \pm 1,48$  мм; диаметр ОЖП положительно коррелирует с возрастом пациента ( $r=0,85$ ; уровень значимости  $\alpha=0,01$ ).

*Ключевые слова: МР-холангиография, билиарный тракт, правый печеночный проток, общий печеночный проток, общий желчный проток.*

Variant anatomy of the bile ducts of the biliary tract based on data of magnetic resonance cholangiography

K. O. Listunou, L. D. Chaika, A. E. Shcherba

Belorussian State Medical University, Minsk, Belarus

The aim of the given research is to establish variants of anatomical structure of extra- and intrahepatic vases of biliary channel within the norm according to magnetic resonance cholangiography (MRCP). To achieve the goal MRCPs of 170 patients in the age from 18 to 76 without any pathology in biliary system were examined. The results were processed by descriptive statistics with the help of "Microsoft Excel 2007". The research was carried out on the basis of "9th city clinical hospital" in Minsk, Republican Scientific and Practical Center for Organ and Tissue Transplantation. The results of the carried out researches identified main clinically significant options of extra- and intrahepatic biliary tract formations, which are detected using MRCP, and determined presence of hepatic ducts. The obtained data attests that for researchers using MRCP on people without symptoms of biliary tract diseases the range of normal diameter values of common bile duct (CBD) varies from 2,6 to 7,6 mm ( $4,45 \pm 1,31$  mm). Average diameter is  $4,45 \pm 1,31$  mm. The referential range of CBD normal values diameter for researches using MRCP is  $4,45 \pm 1,48$  mm, CBD diameter correlates positively with patient age ( $r=0,85$ , significance level is  $\alpha=0,01$ ).

*Keywords: MR-cholangiography, biliary tract, right hepatic duct, common hepatic duct, common bile duct.*

**Введение.** Актуальность изучения вариантной анатомии желчных путей обусловлена увеличением количества оперативных вмешательств на печени и билиарном тракте: операций по трансплантации печени, лапаро-

скопических холецистэктомий, хирургического лечения опухолей гепатобилиарной зоны [1, 4, 9]. Точная и подробная диагностика строения желчевыносящих путей на этапе предоперационного обследования является потребностью центров трансплантации печени и гепатобилиарной хирургии, так как составляет основу профилактики возможных поражений желчных путей и послеоперационных осложнений. В настоящее время подавляющее большинство данных об анатомии желчных путей получено при помощи традиционных анатомических или рентгенологических методов [1, 2]. Вместе с тем, стремительное развитие и внедрение в клиническую практику новых высокоинформативных методов диагностики привело к изменению сложившихся представлений о вариантной анатомии внутренних органов, в том числе количественных параметров их строения [1]. Использование прижизненных методов исследования стало одним из наиболее перспективных направлений в морфологии [1].

Цель исследования – установить варианты формирования протоков билиарного тракта в норме по данным магнитно-резонансной холангиографии.

**Материал и методы исследования.** Для достижения поставленной цели исследованы МР-холангиопанкреатограммы 170 пациентов в возрасте от 18 до 76 лет без патологии билиарной системы. Изучены срезы толщиной 1,25 мм, полученные на аппарате «Philips Intera 1.5T». Использованы программы «OsiriX» и «Horos™». Результаты обработаны методом описательной статистики. Исследование проведено на базе УЗ «9-я городская клиническая больница», РНПЦ «Трансплантации органов и тканей».

**Результаты и их обсуждение.** Результаты проведенных нами исследований свидетельствуют, что образование общего печеночного протока (ОПП) в подавляющем большинстве случаев происходит внутри печени (94,1% случаев). Внепеченочное формирование ОПП было отмечено нами в 5,89% случаев (10 пациентов).

Данные литературы свидетельствуют о вариабельности образования общего желчного протока (ОЖП) [9]. «Типичным» называют его образование при слиянии пузырного протока (ПП) и ОПП под острым углом в супрадуоденальной части ОЖП [1]. Указанный вариант формирования ОЖП установлен нами в 94,1 % случаев (160 пациентов).

Анализ МР-холангиограмм позволили выявить варианты формирования ОЖП, относящиеся, по данным литературы, к чрезвычайно редким, но клинически значимым. Так, в 1,18% случаев было обнаружено низкое впадение ПП в ОПП (2 пациента), что согласуется с данными литературы о незначительной частоте встречаемости указанного варианта образования ОЖП [7].

В 1,18% случаев (2 пациента) нами обнаружено спиральное огибание ОПП пузырным протоком и его низкое левостороннее впадение в последний. По данным литературы указанный вариант образования ОЖП отмечается в 6,25% [9]. В такой ситуации велика опасность повреждения элемен-

тов печеночно-двенадцатиперстной связки в процессе выделения пузырного протока при холецистэктомии [5].

В 1,18% случаев (2 пациента) был выявлен короткий и широкий ПП, впадающий в латеральную стенку ОПП под прямым углом, что указывает на высокое впадение пузырного протока. Такой вариант может приводить к повреждению ОЖП при грубых манипуляциях в области шейки пузыря.

В 1,18% случаев (4 пациента) отмечен параллельный ход двух протоков (ПП и ОПП) с последующим низким их слиянием под очень острым углом. По данным литературы указанный вариант отмечается приблизительно в 10% случаев [9]. При этом варианте ОПП и ПП могут быть сращены, имея общую адвентициальную и даже фиброзную оболочки. В таких случаях визуально определяемое место соединения протоков не соответствует истинному уровню из слияния, порой возникает иллюзия расширенного ОЖП. Общность стенок двух протоков, оставшейся нераспознанной, может повлечь за собой технические погрешности при холецистэктомии; попытки мобилизации сращенного ПП неминуемо приводят к повреждению ОЖП [7].

Анализ данных литературы, посвященных вариантной анатомии внутрипеченочных желчных путей, позволяет прийти к заключению, что формирование ОПП, как правило, обусловлено вариантами образования правого печеночного протока, а также местом впадения ППСП и ПЗСП в другие желчные протоки [1, 4].

Проведенный нами анализ МР-холангиопанкреатограмм с использованием 3D-реконструкции позволил установить, что так называемый классический (традиционный) вариант формирования ППП путем слияния ППСП и ПЗСП отмечается в 64,7% случаев (110 пациентов).

Образование ОПП слиянием правых переднего и заднего сегментарных протоков с ЛПП, т.е. формирование верхнего билиарного триконфлюенса установлено нами в 18,24% случаев (31 пациент). Наши данные в целом согласуются с проведенными ранее исследованиями [5]. Вариант этого типа служит противопоказанием для безопасного донорства правой доли печени [1].

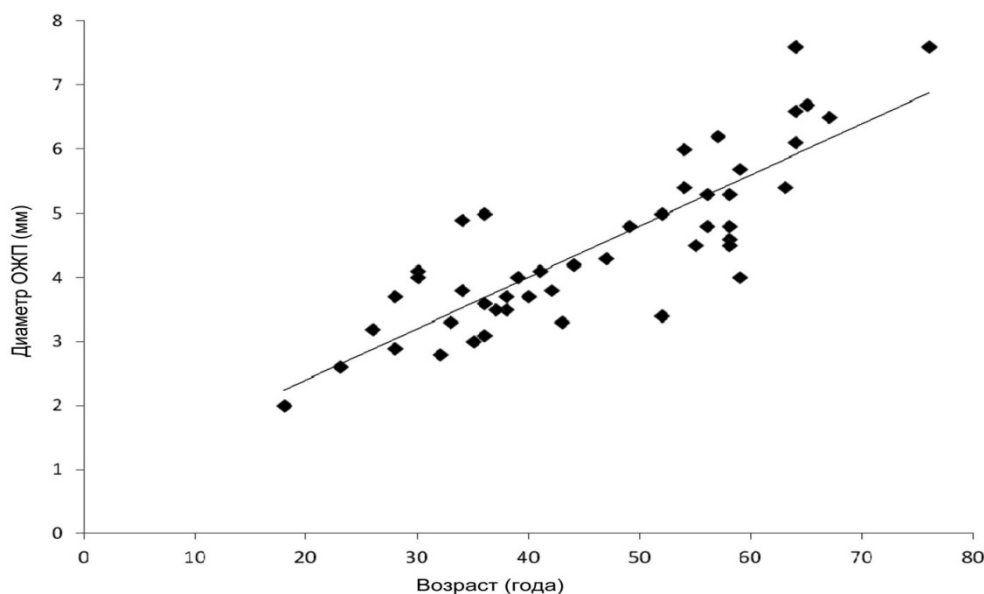
В 15,88 % случаев (27 пациентов) обнаружено самостоятельное впадение правого заднего сегментарного протока в ЛПП, описанное в ряде работ [2, 5]. При данном варианте ОПП образован правым передним сегментарным протоком и ЛПП.

При проведении предоперационных обследований большое значение имеет выявление добавочных протоков, встречающихся, по данным литературы, в 8-10% случаев [1, 2]. Наличие добавочных печеночных долевых протоков установлено нами в 1,18% случаев (2 пациента). Левый добавочный проток, впадающий непосредственно в ОПП был выявлен нами в 0,59% случаев (1 пациент). Правый добавочный проток, самостоятельно впадающий в ОЖП, установлен в 0,59 % случаев (1 пациент).

Определение диапазона «нормальных» для исследований методом МРХПГ значений диаметра ОЖП, расширение которого предполагает на-

Значение диаметра ОЖП у пациентов разных возрастных групп

Номер группы	Возраст (года)	Количество пациентов	Диаметр ОЖП
I	≤20	1	2,00
II	21–30	6	3,23±0,57
III	31–40	14	3,71±0,62
IV	41–50	5	4,10±0,50
V	51–60	15	4,43±0,33
VI	61–70	6	6,85±0,44
VII	>70	1	7,60

Рис. Корреляция между диаметром ОЖП и возрастом пациента ( $r=0,85$ ).

личие обструкции, является практически важным. Отсутствие эталонного диапазона может привести к гипо- или гипердиагностике дилатации желчевыводящих путей [6].

Проведенные нами исследования свидетельствуют, что диаметр ОЖП, измеренный в его наиболее широкой части, варьирует от 2 до 7,6 мм ( $n=47$ ). Полученные нами результаты находятся в пределах указанного ранее диапазона диаметра ОЖП [8]. Средний диаметр составляет  $4,45 \pm 1,31$  мм. Для расчета диагностически значимого (порогового) диаметра ОЖП использовали определение референтного интервала [3]. Доверительный интервал, по нашим данным, составил  $4,45 \pm 1,48$  мм, т. е. диапазон нормальных значений диаметра ОЖП для исследований методом МРХГ составляет 2,97–5,93 мм. Как видно из представленных данных, в наших исследованиях верхняя граница 95% референтного интервала для диаметра ОЖП была 5,93 мм. Таким образом, на наш взгляд, целесообразно считать верхней границей нормального диаметра ОЖП у людей без симптомов заболеваний билиарного тракта величину 6,0 мм. Важным является установление возрастных изменений диаметра общего желчного протока, одной из причин которых могут быть соответствующие изменения соединительнотканной основы стенки протока [6]. В соответствии с этим было проанализи-

зоровано изменение диаметра ОЖП у пациентов разных возрастных групп (табл.).

Для установления зависимости диаметра ОЖП от возраста пациента нами был произведен подсчет коэффициента линейной корреляции [3]. Установлено, что диаметр ОЖП положительно коррелирует с возрастом обследуемого ( $r = 0,85$ ) (рис.).

### Выводы

1. При исследовании методом МР-холангиопанкреатографии типичный вариант впадения ПП в ОПП отмечен в 94,1 % случаев. Клинически значимыми вариантами образования ОЖП явились: заднее спиральное огибание ОПП пузырьным протоком и его низкое левостороннее впадение (1,18% случаев), высокое впадение короткого и широкого ПП в ОПП (1,18% случаев), параллельный ход ПП и ОПП с последующим их слиянием под острым углом (1,18% случаев), низкое впадение пузырного протока в общий печеночный проток (1,18% случаев).
2. Установлены основные клинически значимые варианты формирования внутрипеченочных желчных путей, обнаруживаемые при МР-холангиографии. Так, классический вариант слияния ВВПЖП с образованием ППП отмечен в 64,7 % случаев (110 пациентов). В 35,3% случаев (60 пациентов) формирование ППП отсутствовало. В 18,24 % случаях происходило слияние левого печеночного протока с правыми передним и задним сегментарными протоками (верхний билиарный «триконфлюенс»); в 15,88 % случаях отмечалось самостоятельное впадение правого заднего сегментарного протока в ЛПП.
3. Добавочные печеночные протоки установлены в 1,18 % случаев.
4. Диаметр ОЖП по данным МРХПГ варьирует от 2 до 7,6 мм ( $4,45 \pm 1,31$  мм). Референтный диапазон нормальных значений диаметра ОЖП для исследований методом МРХПГ составляет  $4,45 \pm 1,48$  мм. Диагностически значимый (пороговый) диаметр ОЖП в исследованной выборке составляет 5,93 мм (6,0 мм).
5. Диаметр ОЖП положительно коррелирует с возрастом пациента ( $r=0,85$ ).

### Список литературы

1. Васильев А. Ю., Ратников В. А. Магнитно-резонансная холангиография в диагностике заболеваний желчевыводящих путей. М.: Медицина, 2006: 200.
2. Поздняков Б., Трунин Е., Поздников В. Основы оперативной хирургии внепеченочных желчевыводящих путей. М.: ЭЛБИ-СПб, 2011: 364.
3. Реброва О. Ю. Статистический анализ медицинских данных. Применение пакета прикладных программ STATISTICA. М.: МедиаСфера, 2002: 312.
4. Руммо О. О. Семь лет трансплантации печени в Республике Беларусь. Вестник трансплантологии и искусственных органов. 2015; 2: 100–104.
5. Скандалакис Дж., Скандалакис П., Скандалакис Л. Оперативная хирургия. М.: Практика, 2009: 706.
6. Chen T., Hung C. R., Huang A. C., Lii J. M., Chen R. C. The diameter of the common bile duct in asymptomatic Taiwanese population: measurement by magnetic resonance cholangiopancreatography. J. Chin. Med. 2012; 75: 384–388.

7. George R. A. Debnath J., Singh K., Satija L., Bhargava S., Vaidya A. Low insertion of a cystic duct into the common bile duct as a cause for a malpositioned biliary stent: demonstration with multi detector computed tomography. *Singapore Medical Journal*. 2009; 50: 243–246.
8. Peng R., Zhang L., Zhang X. M., Chen T. W., Yang L., Huang X. H., Zhang Z. M. Common bile duct diameter in an asymptomatic population: A magnetic resonance imaging study. *World J. Radiol.* 2015; 7: 501–508.
9. Sarawagi R., Sundar S., Sanjeev K. Anatomical Variations of Cystic Ducts in Magnetic in Magnetic Resonance Cholangiopancreatography and Clinical Implications. *Radiology Research and Practice*. 2016; 2016: 1–6.

Сведения об авторах

Листунов Кирилл Олегович – студент лечебного факультета УО «Белорусский государственный университет» Минздрава Республики Беларусь. 220116, г. Минск, пр. Дзержинского, 83. E-mail: [diagnostchirurg@mail.ru](mailto:diagnostchirurg@mail.ru)

Чайка Лидия Даниловна – канд. мед. наук, доцент, доцент кафедры нормальной анатомии УО «Белорусский государственный университет» Минздрава Республики Беларусь. 220116, г. Минск, пр. Дзержинского, 83. E-mail: [chaikald@yandex.ru](mailto:chaikald@yandex.ru)

Щерба Алексей Евгеньевич – канд. мед. наук, доцент, заведующий отделом трансплантологии (трансплантации печени и гепатобилиарной хирургии) Республиканского научно-исследовательского центра «Трансплантации органов и тканей» УЗ 9-я ГКБ г. Минска. 220116, Республика Беларусь, г. Минск, ул. Семашко 8. E-mail: [aleina@tut.by](mailto:aleina@tut.by)