

В.Г. БОГДАН¹, С.Г. КРИВОРОТ², Т.Э. ВЛАДИМИРСКАЯ²,
И.А. ШВЕД², Ю.М. ГАИН²

ВЛИЯНИЕ МЕЗЕНХИМАЛЬНЫХ СТВОЛОВЫХ КЛЕТОК ИЗ ЖИРОВОЙ ТКАНИ НА СИНТЕЗ КОЛЛАГЕНА ПРИ РАЗЛИЧНЫХ СПОСОБАХ ПЛАСТИКИ МОДЕЛИРОВАННОЙ ПОСЛЕОПЕРАЦИОННОЙ ГРЫЖИ

УО «Белорусский государственный медицинский университет»¹,
ГУО «Белорусская медицинская академия последипломного образования»²,
г. Минск,
Республика Беларусь

Цель. Провести анализ биосинтеза коллагена при различных вариантах пластики брюшной стенки с трансплантацией мезенхимальных стволовых клеток из жировой ткани (МСК ЖТ) в условиях моделированной послеоперационной грыжи у лабораторных животных.

Материал и методы. У 140 лабораторных животных (крысы) выполнено моделирование послеоперационной грыжи по разработанному способу. В зависимости от вида выполненной пластики брюшной стенкой были сформированы четыре группы. В группе 1 проведена пластика полипропиленовой хирургической сетки с 2,5% желатиновым гелем и МСК ЖТ. В группе 2 собственными тканями с 2,5% желатиновым гелем и МСК ЖТ. В группе 3 полипропиленовой хирургической сеткой. В группе 4 дефект ушивали узловыми швами и дополнительно размещали 2,5% желатиновый гель. Для оценки процессов коллагенообразования проводили иммуногистохимическое исследование тканей брюшной стенки в динамике с определением количественных показателей экспрессии биомолекулярных маркеров коллагена I и III типа, а также их отношение (I / III).

Результаты. Установлено, что трансплантация МСК ЖТ в желатиновом геле при выполнении пластики брюшной стенки изолированно и совместно с применением полипропиленовой хирургической сетки приводит к устойчивой высокой активности синтеза коллагена I типа ($p < 0,05$) в сочетании с минимальным ростом ($p < 0,05$) экспрессии коллагена III типа как в течение анализируемого периода, так и в сравнении с показателями при других вариантах пластик; стабильному превышению ($p < 0,05$) отношения показателей коллагена I / III типа в течение всего эксперимента.

Заключение. Установленные особенности процесса биосинтеза коллагена подтверждают многофакторное позитивное влияние МСК ЖТ на структурные характеристики соединительной ткани, формирующейся в области герниопластики.

Ключевые слова: послеоперационная грыжа, пластика, мезенхимальные стволовые клетки из жировой ткани, соединительная ткань, синтез коллагена

Objectives. To carry out collagen biosynthesis analysis at different types of abdominal wall plasty with adipose tissue-derived mesenchymal stem cells transplantation (ATMSCs) in a simulated incisional hernia in laboratory animals.

Methods. The incisional hernia by the developed method was modeled in 140 laboratory animals (rats). Four groups of animals depending on the type of abdominal wall plasty were formed. The plasty using a polypropylene surgical mesh with 2,5% gelatin gel and ATMSCs was carried out in the first group. One's own tissue with 2,5% gelatin gel and ATMSCs was used in the second group; in the third group - a polypropylene surgical mesh; in the fourth group the interrupted suture was performed and 2,5% gelatin gel was additionally placed. To assess collagen formation processes the immunohistochemical tissue of the abdominal wall was studied in the dynamics with determination of the quantitative expression of biomolecular markers of collagen type I and III, as well as their relationship (I / III).

Results. It has been found out that that the transplantation of ATMSCs in the gelatin gel at the abdominal wall plasty in isolation and combined with a polypropylene surgical mesh leads to a stable high activity of collagen type I ($p < 0,05$) in conjunction with a minimum increase ($p < 0,05$) of the collagen type III expression both within the analyzed period and in comparison with the rates of other variants of plasty, stable elevation ($p < 0,05$) of collagen ratio I / III type during the entire experiment.

Conclusions. The established features of collagen biosynthesis confirm the multifactorial positive impact of ATMSCs on the structural characteristics of connective tissue forming in the hernioplasty area.

Keywords: postoperative hernia, plasty, adipose tissue-derived mesenchymal stem cells transplantation, connective tissue, synthesis of collagen

Novosti Khirurgii. 2013 Mar-Apr; Vol 21 (2): 21-29

The influence of adipose tissue-derived mesenchymal stem cells
on collagen synthesis at different ways of plasty of simulated incisional hernia
V.G. Bogdan, S.G. Kryvorot, T.E. Vladimirskaia, I.A. Shved, J.M. Gain

Введение

Развитие современной науки в последние десятилетия позволило, в определенной степени, подтвердить и обосновать многогранность патогенеза грыж живота в целом и послеоперационных вентральных грыж (ПОВГ) в частности. В основе биохимической концепции развития и рецидивирования грыж лежит изменение метаболизма коллагена, которое приводит к уменьшению механической прочности соединительной ткани [1, 2, 3, 4].

Особый интерес представляют работы по изучению уровня фибриллярных коллагенов I и III типа. Коллаген III типа с тонким диаметром фибрилл отвечает за растяжимость тканей и расценивается как временная матрица в процессе ремоделирования тканей. В ходе заживления раны избыточное накопление тонкого коллагена III типа преобразуется в последующем в более толстый высокопоперечносвязанный коллаген I типа. Высокое содержание коллагена III типа отмечается также в грануляционной ткани, в келоидном рубце, который характеризуется незрелостью клеточных элементов, при различных хронических воспалительных процессах, приводящих к активации фибробластов. Фибриллы, вырабатываемые из коллагена III типа, существенно тоньше фибрилл, вырабатываемых истинным коллагеном I типа. Повышенное содержание коллагена III типа ведет к снижению прочности соединительной ткани [2, 5].

Многочисленными исследованиями установлено значительное снижение соотношения коллагена I/III в фасциально-апоневротических образованиях, грыжевом мешке, коже у пациентов с первичными, рецидивными паховыми и ПОВГ, связанное с относительным увеличением содержания коллагена III типа, который характеризуется низкой механической прочностью. Выявленные нарушения могут быть ведущей причиной образования грыж [1, 2, 3, 4].

По данным экспериментальных исследований установлена зависимость относительно количества коллагена I и III типа от состава и структуры хирургической сетки [6]. Выявлено снижение отношения коллагена типа I/III у пациентов с рецидивирующей грыжей после ранее проведенной пластики с использованием полипропиленовой хирургической сетки, с ухудшением качества ткани, сформированной в области трансплантата [7].

Альтернативной стратегией по отношению к использованию синтетических сетчатых имплантатов, которые обладают определенными

ограничениями в практическом применении, является активное развитие тканевой инженерии. В условиях регенерации неспециализированные фибробласты или их предшественники, мигрирующие в дефект из крови или других тканей, не могут обеспечить специфическое строение новообразованной ткани и формируют в большинстве случаев рубец. С этой точки зрения воздействия на репаративный процесс должны быть направлены на создание условий, обеспечивающих преимущественный вклад специализированных клеток в регенерацию тканей [5]. Именно поэтому наиболее перспективным направлением для решения проблемы устранения влияния хирургической сетки в сочетании с синтезом полноценной соединительной ткани с достаточной прочностью является создание композиционных биологических трансплантатов с включением алло- или аутогенных клеток, культивированных *in vitro*.

В экспериментальных исследованиях оценена возможность покрытия культурами фибробластов различных вариантов полипропиленовых сеток. Доказано, что трансплантация аллогенных эмбриональных фибробластов в зону пластики изолированно и при имплантации с сетками приводит к ускорению купирования воспалительной реакции, потенцирует процессы регенерации путем стимулирования роста, активности и дифференцировки собственных фибробластов организма, оказывает модифицирующий эффект на динамику образования коллагена I типа и структуру рубца, делая его сходным с апоневрозом [8, 9, 10].

Учитывая этические проблемы использования эмбриональных тканей, а также опасность их применения из-за высокого риска малигнизации и инфицирования вирусными и иными агентами, развития иммунных осложнений и реакции отторжения, клетки постнатального происхождения рассматриваются как наиболее адекватный материал для клеточной трансплантации.

Наиболее востребованными для этой цели являются мезенхимальные стволовые (стромальные) клетки (МСК), выделенные из жировой ткани (ЖТ), к дополнительным преимуществам которых можно отнести малоинвазивный способ забора материала, большой выход клеток при выделении, высокий пролиферативный потенциал, морфологическое и фенотипическое единство с культурами фибробластов с экспрессией элементов внеклеточного матрикса и ростовых факторов [11, 12].

Вместе с тем, изучение эффектов, производимых МСК ЖТ при трансплантации в область герниопластики, ранее не выполнялось.

В настоящее время исследования по оценке влияния МСК на изменения в тканях при пластике дефектов брюшной стенки представлены единичными экспериментальными работами, в которых в качестве клеточной составляющей использовались МСК из костного мозга, с описанием морфологической картины стимуляции ангиогенеза и увеличения общего количества коллагена [13, 14].

В литературе также отсутствует информация о синтезе основных типов коллагенов при различных вариантах пластики с трансплантацией МСК ЖТ в условиях моделированной послеоперационной грыжи у лабораторного животного. Остаются не изученными данные о влиянии полипропиленовой хирургической сетки на процессы коллагенообразования.

Цель исследования – провести анализ биосинтеза коллагена при различных вариантах пластики брюшной стенки с трансплантацией МСК ЖТ в условиях моделированной послеоперационной грыжи у лабораторного животного.

Материал и методы

Исследование выполнено на 140 белых рандомбредных крысах-самцах, содержащихся на стандартном пищевом рационе в условиях вивария ЦНИЛ БелМАПО. В ходе проведения эксперимента руководствовались приказом Минвуза СССР № 742 от 13.11.1984 года «Об утверждении правил работ с использованием экспериментальных животных», «Правилами работы с экспериментальными животными», требованиями, регламентирующими работу с экспериментальными животными, а также стандартами American Heart Association's "Guidelines for the Use of Animal in Reserch" и Guide for the care and Use of Laboratory Animals (National Academy Press, Revised, 1996) [15].

Для оценки в эксперименте морфологического состояния тканей при имплантации различных по составу хирургических сеток разработан способ моделирования послеоперационной вентральной грыжи у лабораторного животного (патент Республики Беларусь на изобретение № 15612, авторы: Богдан В.Г., Толстов Д.А.). Грыжевое выпячивание в области операционного вмешательства образовывалось на 14 сутки после операции.

В процессе моделирования послеоперационной грыжи выполняли забор жировой ткани (фрагмент большого сальника) с последующим выделением и культивированием МСК ЖТ [12].

Методом простой рандомизации были сформированы четыре группы по 35 лабора-

торных животных в каждой без достоверных отличий по весу и возрасту. В группе 1 проведена пластика дефекта передней брюшной стенки полипропиленовой хирургической сеткой с трехмерным 2,5% желатиновым (объемным) гелем (матриксом) и МСК ЖТ в концентрации $1,5 \times 10^5 / 300$ мкл. В группе 2 пластика выполнена с использованием многокомпонентного трансплантата (2,5% желатиновый гель с инкорпорированными МСК ЖТ в концентрации $1,5 \times 10^5 / 300$ мкл). В группе 3 (группа контроля для группы 1) выполняли пластику дефекта брюшной стенки полипропиленовой хирургической сеткой. В группе 4 (группа контроля для группы 2) дефект ушивали узловыми швами и дополнительно размещали 2,5% желатиновый гель. У всех животных трансплантат располагали между ушитым мышечно-апоневротическим слоем и париетальной брюшиной.

Иммуногистохимическое исследование тканей брюшной стенки проводили на материале, полученном при выведении из эксперимента передозировкой наркоза лабораторных животных на 3, 7, 14, 30, 60 сутки после выполнения пластики. Гистологические срезы толщиной 4 мкм депарафинизировали, регидратировали с последующим проведением блокирования эндогенной пероксидазы путем обработки срезов 3%-м раствором перекиси водорода в течение 15 мин. После этого препараты обрабатывали на водяной бане в цитратном буфере (рН 6,0) при температуре 97°C в течение 30 мин. Срезы охлаждали, промывали и наносили первичные антитела в соответствующих разведениях (анти-коллаген I типа 1:250, анти-коллаген III типа 1:400). Инкубация с первичным антителом производилась в течение 1 ч во влажной камере при комнатной температуре. После интенсивного промывания в фосфатно-солевом буфере осуществляли визуализацию результата реакции при помощи полимерной системы и диаминобензидина (ДАБ) в соответствии с рекомендациями производителя. Длительность инкубации с ДАБ устанавливали индивидуально с оценкой процесса появления коричневого окрашивания под микроскопом. Время окрашивания считали достаточным, если структуры, подлежащие окрашиванию, приобретали ярко-золотисто-коричневый цвет, в то время как фоновое окрашивание отсутствовало. Ядра клеток докрашивали гематоксилином Майера и заключали в «канадский бальзам». Для контроля активности первичных антител (исключение ложноположительных и ложноотрицательных результатов) в каждой серии проводили одно отрицательное и одно положительное контрольное окрашивание. В качестве отрицатель-

ного контрольного окрашивания срезы вместо инкубации с первичным антителом покрывались 1%-м раствором бычьего сывороточного альбумина. В качестве положительного контроля для антител к коллагенам I и III типов была использована ткань почки.

Количественную оценку экспрессии биомолекулярных маркеров коллагенов I и III типов выполняли путем анализа цифрового изображения, полученного с помощью микроскопа Leica DMLS с программным обеспечением (Германия) и цифровой камерой JVC (при увеличении в 200 раз и минимальном количестве полей зрения 5), с использованием алгоритма "positive pixel count" и программы для морфометрии Aperio Image Score. Результатом проведенного анализа являлись данные о распространенности и интенсивности коричневой окраски продуктов реакции ДАБ (красные поля – выраженная экспрессия, оранжевые – умеренно-выраженная, желтые – слабовыраженная, синяя и белая окраска – отсутствие экспрессии). В дальнейшем показатель экспрессии (ПЭ) обоих маркеров рассчитывали по формуле:

$$ПЭ = \frac{\text{число позитивных пикселей}}{\text{общее число пикселей}}$$

Для анализа и оценки процессов коллагенообразования использовали количественные показатели экспрессии биомолекулярных маркеров коллагена I и III типа, а также их отношение (I / III).

Статистическую обработку данных осуществляли с применением прикладного программного пакета "STATISTICA 6,0" с расчетом медианы (Me) и интерквартильного интервала. Результаты представлены в формате Me (25-й; 75-й процентиля). При сравнении трех и более показателей в группах применяли тест Краскила-Уоллиса (Kruskal-Wallis ANOVA), при парном сравнении U тест Манна-Уитни (Mann-Whitney U-test). Различия считали достоверными при $p < 0,05$.

Результаты и их обсуждение

Имплантация полипропиленовой хирургической сетки как изолированно, так и совместно с трансплантацией культуры МСК ЖТ, импрегнированной в желатиновый гель, при пластике брюшной стенки в области моделированного дефекта характеризовалась схожей динамикой изменения показателей экспрессии коллагена I и III типа, но различной степенью их выраженности (таблица 1, рис. 1, 2).

При иммуногистохимическом исследова-

нии в первые 3 суток в группах 1 и 3 отмечалась слабовыраженная экспрессия коллагена I и III типов в виде тонких коллагеновых прослоек в краевых отделах дефекта, при этом достоверных отличий не наблюдалось (рис. 1 А, Д; рис. 2 А, Д). К 7 суткам эксперимента выявлены различия ($p < 0,05$) в преобладании экспрессии коллагена I типа в группе 1 (0,224 (0,12-0,29)) в сравнении с предыдущим сроком наблюдения (0,093 (0,077-0,104)) и с группой контроля 3 (0,129 (0,084-0,134)). Проявление умеренно-выраженной экспрессии коллагена I типа наблюдалось в зонах слабой инкапсуляции сетки и ячеек, глыб и глобулей геля и в области формирования неупорядоченных мелких тяжиков фиброзной ткани в толще геля и надбрюшинной жировой ткани (рис. 1 Б; рис. 2 Б). При этом в группе 1 была отмечена сохраняющаяся высокая экспрессия коллагена I типа ($p < 0,05$) к 14 суткам относительно показателей группы 3 (0,217 (0,195-0,298) и 0,128 (0,106-0,169) соответственно). На 7 сутки в области формирования молодой грануляционной ткани между ячейками (рис. 2 Е) зафиксировано достоверное ($p < 0,05$) по сравнению с предыдущим сроком группы 3 увеличение экспрессии коллагена III типа до 0,08 (0,075-0,096), на 14 сутки – до 0,135 (0,113-0,164) в области рыхлой волокнистой ткани вокруг ячеек, между ячейками и перифокально дефекту (рис. 2 Ж). По мере увеличения срока эксперимента, различия сохранялись. Отдаленные результаты показали, что при формировании клеточно-волокнистой фиброзной ткани экспрессия коллагена I типа на 30 и 60 сутки постепенно увеличивалась в 1 группе (0,241 (0,12-0,271) и 0,32 (0,29-0,347) соответственно) и достоверно отличалась ($p < 0,05$) как от предыдущих сроков исследования в данной группе, так и от группы контроля (рис. 1 Г). Синтез коллагена III типа в группе 1 характеризовался незначительным возрастанием, в отличие от процессов интенсивного роста экспрессии в группе 3, при этом количественные показатели экспрессии в 1 группе были значительно ниже ($p < 0,05$) значений группы контроля, начиная с 14 суток наблюдения (рис. 1 Ж, 3).

Установленные особенности в совокупности привели к общему снижению ($p < 0,05$) отношения показателей экспрессии коллагена I / III типа с 1,46 (0,88-2,46) до 0,85 (0,76-1,03) в группе 3. В то же время применение многокомпонентного биологического трансплантата, состоящего из полипропиленовой сетки и желатинового матрикса с МСК ЖТ (группа 1), характеризовалось достоверным ($p < 0,05$) увеличением абсолютного значения отноше-

Динамика изменения показателей экспрессии коллагена I, III типа и их отношения в тканях брюшной стенки на 3, 7, 14, 30 и 60 сутки эксперимента в группах 1 и 3 (Ме (25-й-75-й процентиля))

Исследуемая группа	Длительность эксперимента, сутки	Показатель экспрессии коллагена I типа	Показатель экспрессии коллагена III типа	Отношение показателей экспрессии коллагена I / III типа
Группа 1	3	0,093 (0,077-0,104)	0,05 (0,045-0,064)	1,5 (1,36-2,32)
	7	0,224 (0,12-0,29) */**	0,058 (0,047-0,078)	3,6 (2,57-5,14) */**
	14	0,217 (0,195-0,298) *	0,084 (0,06-0,11) */**	2,7 (1,96-3,35) *
	30	0,241 (0,12-0,271) *	0,11 (0,099-0,138) */**	1,92 (1,65-2,79) *
	60	0,32 (0,29-0,347) */**	0,139 (0,119-0,142) *	2,51 (1,7-3,25) */**
Группа 3 (контроль)	3	0,093 (0,051-0,142)	0,055 (0,053-0,071)	1,46 (0,88-2,46)
	7	0,129 (0,084-0,134)	0,08 (0,075-0,096) **	1,73 (1,56-1,76)
	14	0,128 (0,106-0,169)	0,135 (0,119-0,164) **	0,85 (0,76-1,03)
	30	0,157 (0,107-0,217)	0,168 (0,124-0,212)	0,89 (0,76-1,13)
	60	0,154 (0,146-0,172)	0,195 (0,164-0,234)	0,85 (0,73-1,11)

Примечание: * – достоверность различий ($p < 0,05$) по сравнению с группой контроля; ** – достоверность различий ($p < 0,05$) по сравнению с предыдущим сроком наблюдения в своей группе.

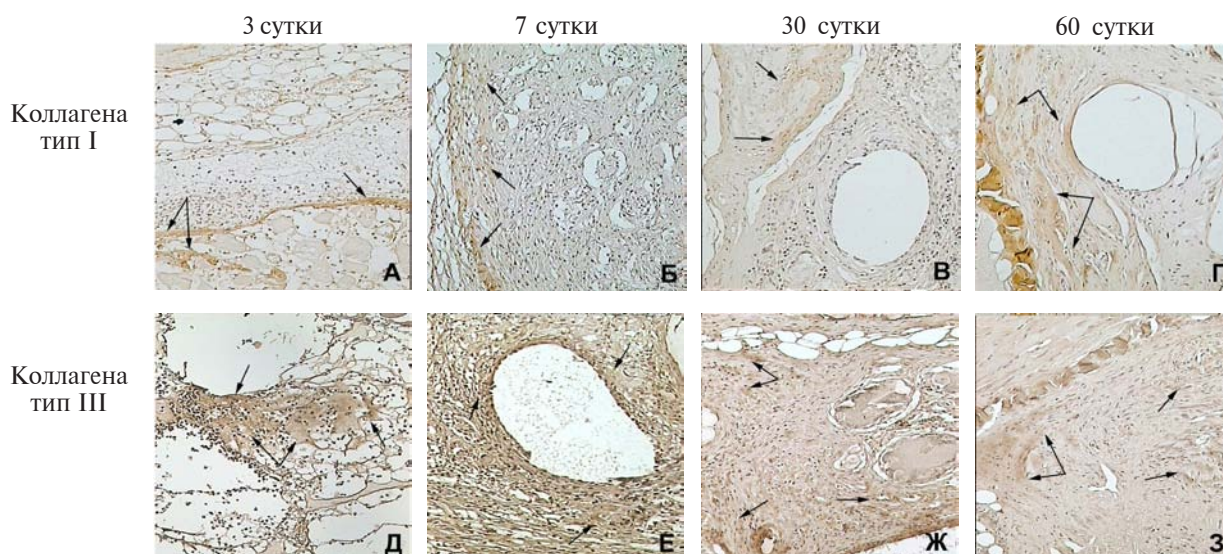
ния коллагена I / III типа на 7 и 60 сутки (3,6 (2,57-5,14) и 2,51 (1,7-3,25) соответственно) по сравнению с предыдущими сроками наблюдения в своей группе и стабильным превышением ($p < 0,05$) уровня группы 3 в течение всего эксперимента.

Для объективной оценки влияния отдельных компонентов биологического трансплан-

тата проведен анализ модификации коллагенообразования при пластике моделированной послеоперационной грыжи местными тканями с дополнительной трансплантацией МСК ЖТ в желатиновом матриксе и изолированно 2,5% желатинового геля (таблица 2, рис. 3, 4).

Иммуногистохимическое исследование показало слабо выраженную экспрессию кол-

Рис. 1. Иммуногистохимическое окрашивание тканей брюшной стенки крыс после пластики дефекта полипропиленовой хирургической сеткой и трансплантации культуры МСК ЖТ, импрегнированной в желатиновый гель. Экспрессия коллагена тип I (А-Г), коллагена тип III (Д-З), стрелками отмечены места выраженной экспрессии, Ув. $\times 200$



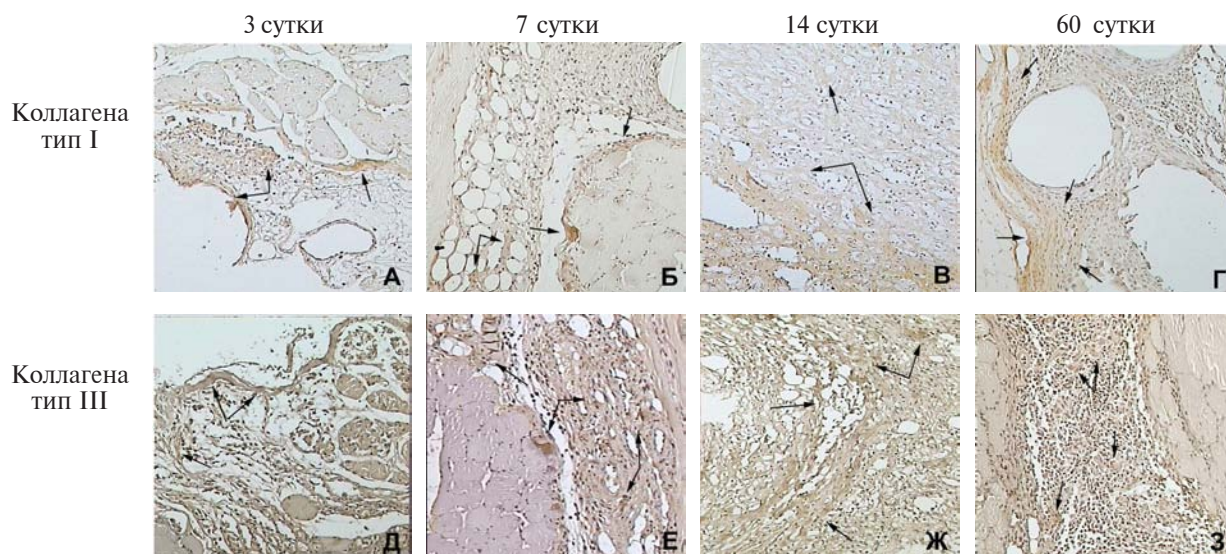


Рис. 2. Иммуногистохимическое окрашивание тканей брюшной стенки крыс после пластики дефекта полипропиленовой хирургической сеткой. Экспрессия коллагена тип I (А-Г), коллагена тип III (Д-З), стрелками отмечены места выраженной экспрессии, Ув. $\times 200$

лагенов I и III типа на 3 сутки эксперимента (рис. 3 А, Д, рис. 4 А, Г) в двух группах наблюдения. По мере увеличения сроков эксперимента в группе 2 отмечалось постепенное увеличение синтеза коллагенов I и III типов, с их ярко-выраженной экспрессией на всех последующих сроках в зрелой умеренно клеточно-волоконистой ткани (рис. 3 Б, В, Е, Ж). К 60 суткам наблюдался повышенный синтез коллагена I типа достигающий 0,398 (0,359-0,413) при $p < 0,05$ по сравнению с предыдущими сро-

ками в данной группе и с группой 4 (рис. 3 Г, рис. 4 В). В тоже время экспрессия коллагена I типа в межглобулярной фиброзной ткани в 4 группе во все сроки эксперимента была слабо выражена и не превышала 0,195 (0,147-0,247) (рис. 4 Д, Е). Установлен также минимальный рост ($p < 0,05$) экспрессии коллагена III типа за весь анализируемый период в группе 2, который не превышал уровень группы контроля 4 (при $p < 0,05$ для 14 и 30 суток) (рисунок 4 Г-Е). Отношение показателей экспрессии коллагена

Таблица 2

Динамика изменения показателей экспрессии коллагена I, III типа и их отношения в тканях брюшной стенки на 3, 7, 14, 30 и 60 сутки эксперимента в группах 2 и 4 (Ме (25-й-75-й процентиля))

Исследуемая группа	Длительность эксперимента, сутки	Показатель экспрессии коллагена I типа	Показатель экспрессии коллагена III типа	Отношение показателей экспрессии коллагена I / III типа
Группа 2	3	0,041 (0,03-0,053)	0,032 (0,028-0,04)	1,39 (1,12-2,29)
	7	0,157 (0,107-0,217) **	0,046 (0,04-0,064)	3,08 (2,18-4,88) */**
	14	0,246 (0,175-0,255)	0,084 (0,06-0,011) */**	2,67 (2,15-3,3) *
	30	0,271 (0,217-0,304) *	0,08 (0,062-0,087) *	4,38 (2,62-4,49) *
	60	0,398 (0,359-0,413) */**	0,096 (0,08-0,104)	4,18 (3,56-4,48) *
Группа 4 (контроль)	3	0,038 (0,03-0,066)	0,027 (0,011-0,035)	1,25 (1,09-2,0)
	7	0,102 (0,08-0,142) **	0,05 (0,045-0,068)	2,04 (1,43-2,86)
	14	0,189 (0,175-0,205) **	0,124 (0,1-0,147) **	1,59 (1,18-1,84)
	30	0,195 (0,147-0,247)	0,139 (0,087-0,15)	1,45 (1,17-1,63)
	60	0,175 (0,161-0,203)	0,113 (0,098-0,124)	1,67 (1,36-2,0)

Примечание: * – достоверность различий ($p < 0,05$) по сравнению с группой контроля; ** – достоверность различий ($p < 0,05$) по сравнению с предыдущим сроком наблюдения в своей группе.

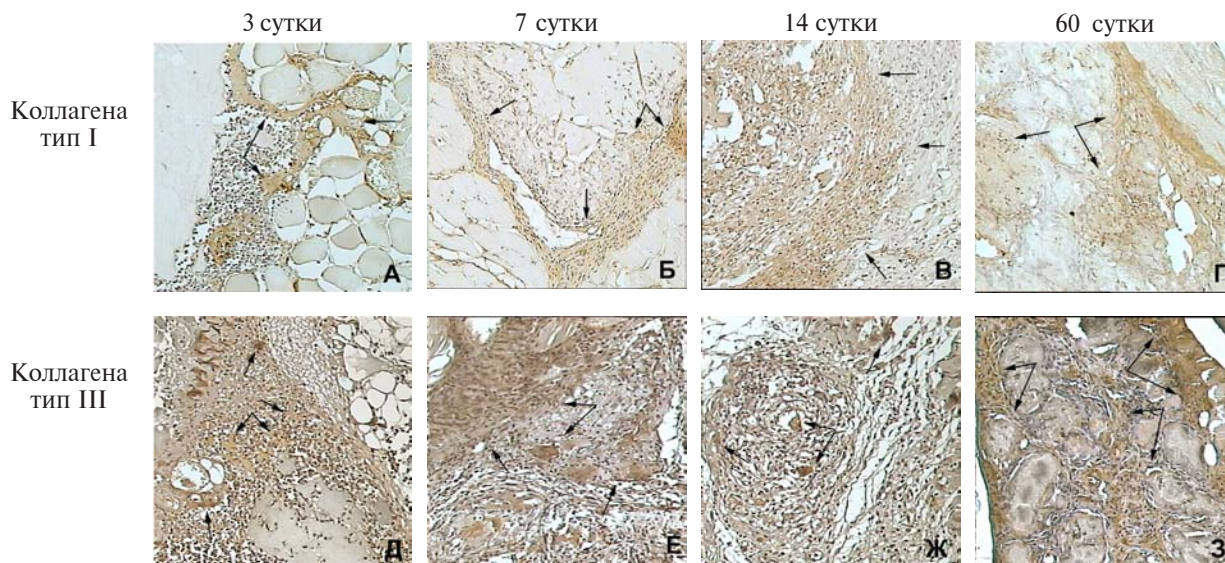


Рис. 3. Иммуногистохимическое окрашивание тканей брюшной стенки крыс после ушивания дефекта и трансплантации культуры МСК ЖТ, импрегнированной в желатиновый гель. Экспрессия коллагена тип I (А-Г), коллагена тип III (Д-З), стрелками отмечены места выраженной экспрессии, Ув. $\times 200$

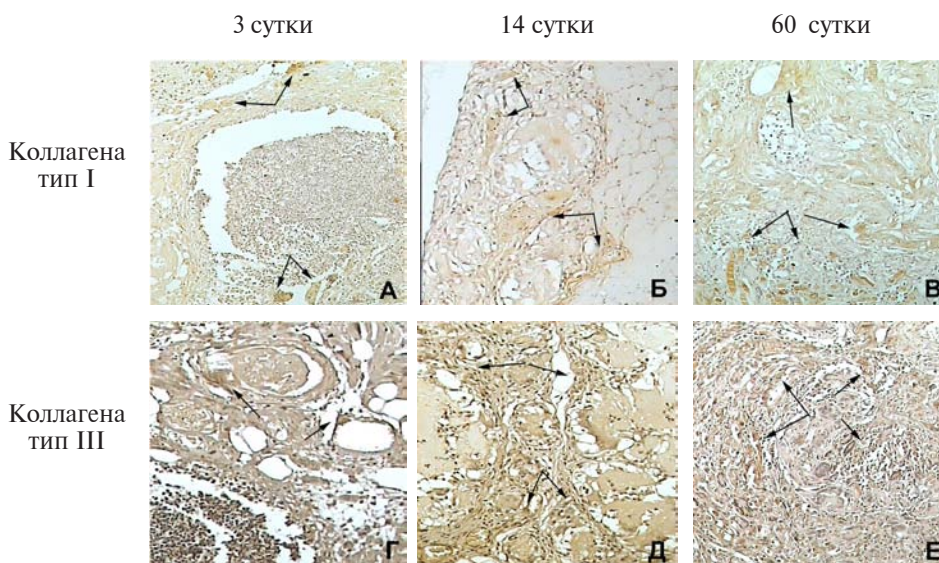
I / III типа в группе 2 прогрессивно увеличивалось ($p < 0,05$) начиная с 7 суток (3,08 (2,18-4,88)) и превосходило ($p < 0,05$) в среднем в 2,5 раза во все временные интервалы практически стабильный уровень группы 4.

Выводы

1. Проведенный анализ биосинтеза коллагена при проведении пластики моделированной в эксперименте послеоперационной грыжи многокомпонентным биологическим трансплантатом, состоящим из опорной матрицы (полипропиленовая хирургическая сет-

ка) и культуры МСК ЖТ, импрегнированных в желатиновый (объемный) матрикс (гель), подтверждает его многофакторное позитивное влияние: устойчивая высокая активность синтеза коллагена I типа ($p < 0,05$) как в динамике в исследуемой группе, так и в сравнении ($p < 0,05$) со всеми показателями экспрессии при аллогерниопластике; менее выраженная ($p < 0,05$) по сравнению с изолированным применением полипропилена экспрессия коллагена III типа во вновь образованной соединительной ткани; стабильное превышение ($p < 0,05$) отношения показателей коллагена I / III типа в течение всего эксперимента.

Рис. 4. Иммуногистохимическое окрашивание тканей брюшной стенки крыс после ушивания дефекта и дополнительного размещения желатинового геля. Экспрессия коллагена тип I (А-В), коллагена тип III (Г-Е), стрелками отмечены места выраженной экспрессии, Ув. $\times 200$



2. Трансплантация МСК ЖТ, находящихся в желатиновом геле, при выполнении пластики брюшной стенки местными тканями улучшает структурные характеристики формирующейся соединительной ткани, с максимальным по сравнению с другими вариантами пластик увеличением ($p < 0,05$) в динамике экспрессии коллагена I типа, минимальным ростом ($p < 0,05$) экспрессии коллагена III типа в течение анализируемого периода и повышением ($p < 0,05$) с 7 суток наблюдения отношения показателей экспрессии коллагена I / III типа.

3. Использованный в качестве в качестве объемного матрикса для иммобилизации и трансплантации культур МСК ЖТ 2,5% желатиновый гель не оказывал существенного ($p > 0,05$) влияния на изменение отношения показателей экспрессии коллагена I / III типа.

Конфликт интересов отсутствует

Работа выполнялась в рамках инновационного проекта «Разработать и внедрить новые методы реконструкции обширных послеоперационных дефектов брюшной стенки и тазового дна с использованием многокомпонентного биологического трансплантата с мезенхимальными стволовыми клетками жировой ткани человека», № госрегистрации: 20100954.

ЛИТЕРАТУРА

1. Богдан В. Г. Патогенез послеоперационных грыж: изменения метаболизма соединительной ткани — причина или следствие / В. Г. Богдан, Ю. М. Гаин // *Новости хирургии.* — 2011. — Т. 19, № 6. — С. 29–35.
2. Гостевской А. А. Нерешенные вопросы протезирования передней брюшной стенки при грыжах (часть II) / А. А. Гостевской // *Вестн. хирургии.* 2007. — Т. 166, № 6. — С. 93–95.
3. Collagen I/III and matrix metalloproteinases (MMP) 1 and 13 in the fascia of patients with incisional hernias / U. Klinge [et al.] // *J Invest Surg.* — 2001 Jan-Feb. — Vol. 14, N 1. — P. 47–54.
4. Abnormal primary tissue collagen composition in the skin of recurrent incisional hernia patients / B. White [et al.] // *Am Surg.* — 2007 Dec. — Vol. 73, N 12. — P. 1254–58.
5. Серов В. В. Соединительная ткань (функциональная морфология и общая патология) / В. В. Серов, А. Б. Шехтер. — М.: Медицина, 1981. — 312 с.
6. Early tissue incorporation and collagen deposition in lightweight polypropylene meshes: bioassay in an experimental model of ventral hernia / G. Pascual [et al.] // *Surgery.* — 2008 Sep. — Vol. 114, N 3. — P. 427–35.
7. Decreased collagen type I/III ratio in patients with recurring hernia after implantation of alloplastic prostheses / K. Junge [et al.] // *Langenbecks Arch Surg.* 2004 Feb. — Vol. 389, N 1. — P. 17–22.
8. Сравнительный анализ полипропиленового и

биологического сетчатых имплантатов в эксперименте / А. А. Гостевской [и др.] // *Мед. академ. журн.* — 2007. — Т. 7, № 3. — С. 135–36.

9. Экспериментальное изучение динамики тканевой реакции в зоне имплантации полипропиленовых сетчатых эндопротезов, покрытых фибробластами / Е. А. Дубова [и др.] // *Герниология.* — 2007. — № 4. — С. 35–40.

10. Использование клеточных технологий с целью улучшения свойств соединительной ткани в эксперименте / И. С. Иванов [и др.] // *Новости хирургии.* — 2012. — Т. 20, № 4. — С. 3–8.

11. Характеристика мезенхимальных стволовых клеток жировой ткани человека, дифференцированных в фибробластном направлении / В. Г. Богдан [и др.] // *Здравоохранение.* — 2012. — № 4. — С. 19–25.

12. Multilineage cells from human adipose tissue: implications for cell-based therapies / P. A. Zuk [et al.] // *Tissue Eng.* — 2001 Apr. — Vol. 7, N 2. — P. 211–28.

13. Bone marrow-derived mesenchymal stromal cells and platelet-rich plasma on a collagen matrix to improve fascial healing / J. J. Heffner [et al.] // *Hernia.* — 2012 Dec. — Vol. 16, N 6. — P. 677–87.

14. Abdominal hernia repair with a decellularized dermal scaffold seeded with autologous bone marrow-derived mesenchymal stem cells / Y. Zhao [et al.] // *Artif Organs.* — 2012 Mar. — Vol. 36, N 3. — P. 247–55.

15. Денисов С. Д. Требования к научному эксперименту с использованием животных / С. Д. Денисов, Т. С. Морозкина // *Здравоохранение.* — 2001. — № 4. — С. 40–42.

Адрес для корреспонденции

220034, Республика Беларусь,
г. Минск, ул. Азгура, д. 4,
УО «Белорусский государственный
медицинский университет»,
военно-медицинский факультет,
тел. раб.: +375 17 285-71-66,
e-mail: bogdan-5@mail.ru,
Богдан Василий Генрихович

Сведения об авторах

Богдан В.Г., к.м.н, доцент, полковник медицинской службы, заместитель начальника военно-медицинского факультета в УО «Белорусский государственный медицинский университет» по учебной и научной работе.

Криворот С.Г., научный сотрудник ЦНИЛ ГУО «Белорусская медицинская академия последипломного образования».

Владимирская Т.Э., к.б.н, ведущий научный сотрудник ЦНИЛ ГУО «Белорусская медицинская академия последипломного образования».

Швед И.А., д.м.н., профессор, главный научный сотрудник ЦНИЛ ГУО «Белорусская медицинская академия последипломного образования».

Гаин Ю.М., д.м.н., профессор, проректор по научной работе ГУО «Белорусская медицинская академия последипломного образования».

Поступила 17.01.2012 г.