

С. С. Грачев, Н. В. Кулешов, Р. П. Корчевный
ОБТУРАЦИЯ АРМИРОВАННОЙ ЭНДОТРАХЕАЛЬНОЙ ТРУБКИ В ХОДЕ
АНЕСТЕЗИИ
(случай из практики)

Белорусский государственный медицинский университет,
Учреждение здравоохранения «4 ГКБ им. Н.Е. Савченко»

В настоящей статье описывается случай обструкции армированной эндотрахеальной трубки в ходе многокомпонентной сбалансированной анестезии с ИВЛ, пути решения и анализ причин.

Ключевые слова: интубация трахеи, армированная эндотрахеальная трубка, анестезия, ИВЛ.

Gratchev S.S., Kuleshov N.V., Kortchevni R.P.

THE ARMORED TRACHEAL TUBE OBSTRUCTION DURING MULTICOMPONENT
BALANCED ANAESTHESIA

This article represents a case of the armored tracheal tube obstruction during multicomponent balanced anaesthesia, methods of the solution to the problem and analysis of the causes.

Key words: intubation of of the trachea, armored tracheal tube, anaesthesia, artificial lung ventilation.

В 1988 г. В. А. Гологорский сформулировал принцип современного общего обезболивания как концепцию сбалансированной многокомпонентной анестезии, включающей в себя торможение психического восприятия (сон), торможение болевых (афферентных) импульсов (анальгезия), торможение вегетативных реакций (гипорефлексия), выключение двигательной активности (миорелаксация), управление газообменом (ИВЛ), управление кровообращением и управление метаболизмом [1]. На сегодняшний день эта концепция является основой анестезиологической защиты пациента на этапе вводной анестезии и интубации трахеи.

Потеря контроля над поддержанием проходимости верхних дыхательных путей (ВДП), осложнения интубации и обструкция ВДП чаще возникают неожиданно и непредвиденно, на операционном столе, в палате, приемном покое, вне лечебного учреждения. Эти ситуации ведут к нарушению вентиляции и оксигенации, что влечет за собой появление тяжелых неврологических расстройств и даже смерть пациента. Проблемы обеспечения проходимости

ВДП могут быть связаны как с наличием так называемого «трудного дыхательного пути», так и с техническими проблемами во время и после интубации трахеи [2,5]. Во время вмешательств на голове и лице рекомендуют использовать особые армированные эндотрахеальные трубки (ЭТТ). Они устойчивы к перегибам и сдавлению извне с сохранением проходимого внутреннего просвета, что исключает опасность окклюзии трубки при внешних воздействиях [3,4].

Описанный нами случай произошел в одной из клиник Минска. Пациент Н., 48 лет поступил в стационар для проведения планового оперативного вмешательства на придаточных пазухах носа. Во время осмотра анестезиолога был установлен II класс физического статуса по ASA и II группа анестезиологического риска по AAA. В качестве метода анестезии была избрана многокомпонентная сбалансированная анестезия с миоплегией. Премедикация выполнялась в соответствии со стандартом, индукция – тиопенталом натрия 500 мг, релаксация сукцинилхолином 140 мг. Учитывая необходимость адекватной оксигенации и вентиляции пациента, а также обеспечения оптимальных условий для работы хирургической бригады, было принято решение выполнить интубацию трахеи армированной трубкой № 8.0 с манжетой. Интубация была осуществлена с первой попытки без особенностей. Пациент был переведен на ИВЛ аппаратом МК 1-2 в режиме нормовентиляции (V-CMV) с параметрами V_t – 8 мл/кг, f – 12/мин, I:E= 1:2, $etCO_2$ – 36-38 мм.рт.ст, FiO_2 – 35%, насыщение гемоглобина капиллярной крови (SpO_2) – 97-98%. Поддержание анестезии: $N_2O:O_2$ = 2:1, изофлюран до 1 МАК, анальгезия фентанилом 2-2,3 мкг/кг/час. Релаксация тракриумом 25-50 мг. Однако после первых успешных 5-8 мин ИВЛ стала срабатывать тревожная сигнализация, указывающая на избыточное давление в дыхательных путях пациента, снизился выдыхаемый дыхательный объем, а аппарат стал «сбрасывать» избыточное давление через предохранительный клапан. Одновременно у пациента отмечался цианоз, а величина SpO_2 снизилась до 90-92%. Пациент был отключен от аппарата и переведен в режим ручной вентиляции мешком Амбу. Сопротивления на вдохе не отмечалось, дыхательные шумы проводились одинаково над симметричными участками обеих легких. Цианоз уменьшился, сатурация капиллярной крови (SpO_2) повысилась до 96-97%. Было принято решение о необходимости замены наркозного аппарата. Пациент был переведен на ИВЛ аппаратом Aestiva – 5 в прежнем режиме с идентичными параметрами вентиляции, FiO_2 – 40%. Однако, несмотря на предпринятые действия, через 7-10 минут ИВЛ описанная выше ситуация повторилась. Повторный перевод на ручную вентиляцию мешком Амбу улучшил условия вентиляции и оксигенации пациента. Было принято решение об экстубации с последующей реинтубацией трахеи обычной эндотрахеальной трубкой диаметром 8 мм с манжетой. Пациент был повторно переведен на

ИВЛ аппаратом Aestiva – 5 в режиме V-CMV с прежними параметрами. Дыхание проводилось симметрично над всеми отделами легких, $etCO_2$ – 36-38 мм.рт.ст, SpO_2 – 97-98%. В дальнейшем анестезия и оперативное вмешательство протекало без особенностей, по окончании которого пациент был успешно экстубирован и переведен в послеоперационную палату.

Данный случай был проанализирован врачами анестезиологами-реаниматологами. При осмотре армированной ЭТТ установлено наличие неплотного прилегания коннектора (из-за пузырька воздуха) к внутренней поверхности трубки (рисунок 1). Во время ИВЛ произошла отслойка внутреннего слоя армированной ЭТТ с obturацией её просвета на 2/3 диаметра (рисунок 2) дистальнее указанного места.

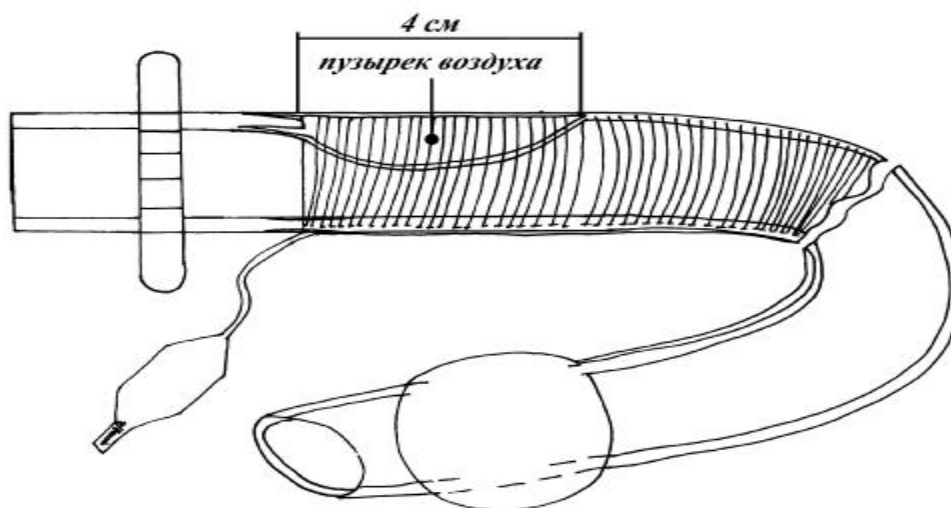


Рисунок 1 – Боковая поверхность эндотрахеальной трубки (схема)

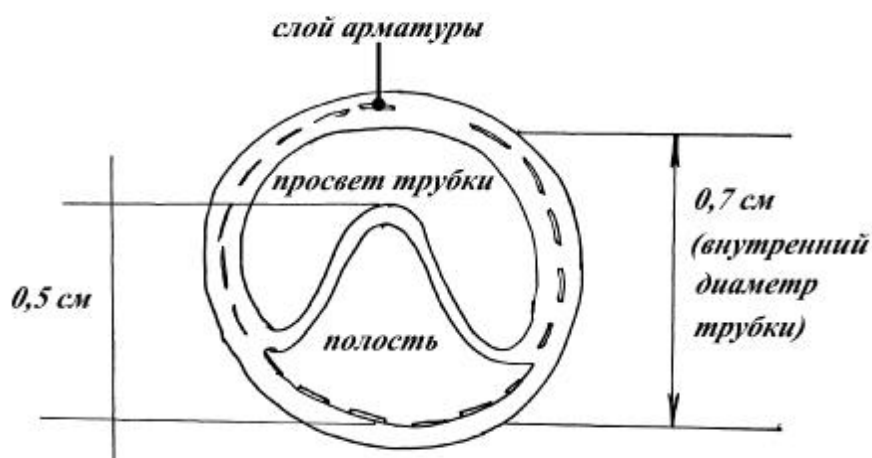


Рисунок 2
Поперечный
срез

эндотрахеальной трубки (схема)

Очевидно, что адекватная вентиляция в данной ситуации была невозможна. Повторная интубация трахеи другой ЭТТ была единственным выходом для обеспечения безопасности пациента.

Заклучение. Критические ситуации в анестезиологии встречаются достаточно часто, и врач анестезиолог-реаниматолог всегда должен быть готов к их разрешению и обеспечению безопасности пациента.

Литература

1. *Гологорский, В. А.* О проблеме адекватности общей анестезии / В. А. Гологорский, Т. Ф. Гриненко, Л. Д. Макарова //Анестезиология и реаниматология. 1988. № 2. С. 3–6.
2. *Молчанов, И. В.* Трудный дыхательный путь с позиции анестезиолога-реаниматолога: пособие для врачей / И. В. Молчанов, И. Б. Заболотских, М. А. Магомедов. Петрозаводск: ИнтелТек, 2006. 128 с.
3. *Морган, Д. Э.* Клиническая анестезиология: пер. с англ. / Д. Э. Морган, М. С. Михаил. СПб.:Невский диалект, 1998. Кн. 1. 431 с.
4. *Руководство по клинической анестезиологии* / под ред. Б.Дж. Полларда; пер. с англ. Л. В. Колотиловой. М.: МЕДпресс, 2006. 912 с.
5. *Трудности при интубации трахеи*: пер. с англ. / под ред. И. П. Латто, М. М. Роузен. М., 1989. 249 с.

С.С. Грачев
Н.В. Кулешов
Р.П. Корчевный

Сведения об авторах:

Грачев Сергей Сергеевич. Адрес: 220141, Минск, ул. Никифорова д.8, кв.102, д.т. 260 83 79, м.т. (МТС) (029) 750 13 49

Кулешов Николай Викторович. Адрес: ул. Чайлытки д. 21 кв. 71 (velcom) (044) 710 70 03

Корчевный Руслан Петрович. Адрес: Минск, ул. Козлова, д. 14 кв. 7 (velcom) (029) 147 47