

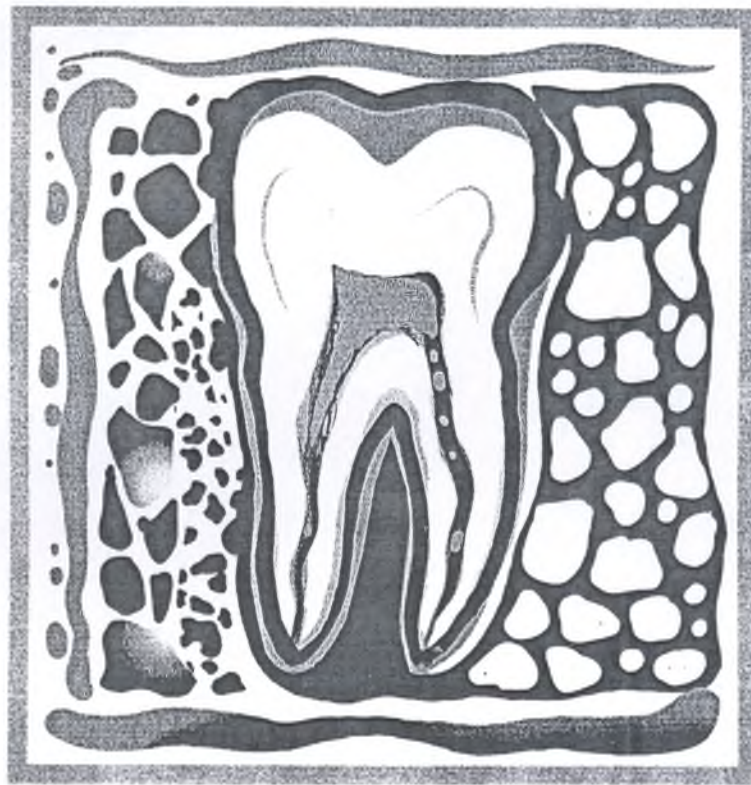К-20

1

ТОМ XII

2011

СТОМАТОЛОГИЧЕСКИЙ ЖУРНАЛ



ВНИМАНИЕ!

21-22 мая 2011

Симпозиум «Ортодонтические аспекты
в повседневной практике врача-стоматолога ортопеда»

Подробнее читайте на стр. 9

Лазерно-оптический метод исследования

у пациентов с рецессией десны и периодонтальной атрофией

РУБНИКОВИЧ С.П.,
канд. мед. наук, доцент
кафедры ортопедической
стоматологии БГМУ

Рецессия десны — это миграция десны вдоль корня зуба, которую наблюдают при анатомо-топографических особенностях зубочелюстной системы; воспалительно-деструктивном процессе в тканях периодонта; механической травме; ортодонтических мероприятиях; химических и физических повреждений; а также возрастных изменений. По данным белорусских исследователей, рецессия десны выявлена во всех возрастных группах. С возрастом распространенность и интенсивность заболевания увеличивается, причем распространенность анатомической рецессии десны с увеличением возраста значительно снижается (в 25–29 лет — 15,7%), так как растет доля симптоматической, а с 35-летнего возраста и физиологической рецессии десны [1, 2].

Периодонтальная атрофия — это уменьшение без видимого воспаления объема десны, альвеолярной кости, сопровождающееся апикальным перемещением десневого края без образования карманов. Периодонтальная атрофия, т.е. дистрофическое, не воспалительное поражение тканей периодонта является редким состоянием и встречается не более чем у 3–4% лиц. В происхождении этой формы большое значение имеют микроциркуляторные расстройства на фоне атеросклеротических изменений сосудов, обмена веществ с резкой задержкой процессов синтеза белка [1].

Патоморфологические изменения при периодонтальной атрофии проявляются в виде задержки обновления костных структур, утолщением костных трабекул вплоть до выра-

женного остеосклероза и утраты губчатого вещества. Кортикальные пластинки сохранены, но на фоне склерозированного губчатого вещества выглядят менее контрастно. Снижена высота альвеолярного отростка (альвеолярная часть); вершины межальвеолярных перегородок имеют четкую форму, их уровень зависит от тяжести процесса.

Изменения костной ткани сочетаются с изменениями микроциркуляторного русла в виде гиалиноза и склероза сосудов, сопровождающегося сужением их просвета и облитерацией. В эпителии десны наблюдаются белковая дистрофия клеток, атрофия эпителия с уменьшением количества гликогена. В подлежащей соединительной ткани — мукоидное набухание, фибриноидные изменения, снижение активности окислительно-восстановительных процессов.

При диагностике периодонтальной атрофии большую роль играют методы функциональной диагностики, изучение состояния микроциркуляции. Они позволяют определить состояние и функцию сосудов периодонта, выявить признаки гипоксии тканей периодонта.

Наряду с этим, результаты специальных исследований показали, что рецессия десны и периодонтальная атрофия ведут к дискомфорту во рту, чувствительности дентина, негативно влияют на ткани периодонта и твердые ткани зуба. Однако микроциркуляторные изменения в тканях периодонта при рецессии и периодонтальной атрофии остаются малоисследованными, в связи с этим, внедрение в стоматологию современных методов диагностики

LAZERNO-OPTICAL METHOD
OF RESEARCH AT PATIENTS
WITH RECESSION OF A GUM
AND PERIODONTAL ATROPHY

S. Rubnikovich

Have spent an estimation of a condition of microcirculation of a gum at patients with recession of a gum and periodontal atrophy using a lazerno-optical method of diagnostics.

Keywords: illnesses of a periodontium, lazerno-optical method.

выявило необходимость изучения микроциркуляции тканей периодонта [4].

В настоящее время в стоматологической практике широко используют современные методы функциональной диагностики, которые основаны на измерении различных физических свойств исследуемых тканей. Лазерное исследование биотканей является чрезвычайно важным и быстро развивающимся междисциплинарным направлением на стыке лазерной физики, оптики рассеивающих сред, биофизики и инженерной физики, включая современные методы диагностики и контроля, основанные на глубокой компьютерной обработке результатов измерений в режиме реального времени [3]. Стремительное развитие этого направления в последние два десятилетия отмечено успехами в лазерной и цифровой технологиях ввода когерентных изображений в ПЭВМ с использованием ПЗС-камер в сочетании с опытом накопления экспериментальной информации и ее статистического анализа. Эти исследования получили названия цифровая динамическая спекл-фотография. В результате рассеяния когерентного излучения в диффузном объекте и 3-мерной интерференции рассеянного излучения формируется спекл-поле, которое состоит из мельчайших гранул излучения, — спеклов, имеющих характерные размеры порядка 1–2 мкм. Аналогичные спекл-поля создаются также и при рассеянии лазерного излучения биотканями. Так, видимый свет, проникая на глубину 1–2 мм в кожу человека, рассеивается на эритроцитах крови, протекающей в мельчайших капиллярах ткани (рис. 2). В результате процессов многократного рассеяния формируется динамическое био-спекл-поле, изменяющееся в пространстве и во времени в результате движения эритроцитов [6–8].

Современным функциональным методом исследования является ультразвуковая доплерография, которая основана на регистрации сигнала, отраженного от движущегося объекта на величину, пропорциональную скорости движения отражателя, а также разработанный нами лазерно-оптический метод (ЛОМ) измерения интенсивности кровотока микроциркуляторного русла (патент на изобретение РБ №13188 от 30.04.2010 г.) [5].

Лазерно-оптический метод имеет ряд преимуществ, которые явились основной причиной выбора для нашего исследования: сканирование тканей периодонта происходит с высоким разрешением на глубину 1–2 мм, не инвазивно, в реальном времени с получением оптических изображений внутренней структуры поверхностного кровотока; ускоренная временная компьютерная обработка позволяет получать качественные и количественные результаты исследования; отсутствует эффект сдавливания мяг-

ких тканей ротовой полости, так как исследование проводят бесконтактным способом путем лазерного зондирования; исследования проводят на участке мягких тканей ротовой полости (от 20х30 мм и более), при этом оценку ведут одновременно по всему выбранному участку, что дает наиболее объективную оценку микроциркуляции; безболезненный и безопасный метод для врача и больного, не требует дополнительных средств защиты пациента и персонала.

Цель нашего исследования — изучить состояние микроциркуляции десны у пациентов с рецессией десны и периодонтальной атрофией, используя лазерно-оптический метод диагностики.

Материал и методы. При клинических исследованиях пациента усаживали в кресло, голову неподвижно фиксировали в офтальмологическом уставе с помощью стабилизирующих лангет. Доступ к ротовой полости был осуществлен с помощью стоматологического ретрактора. К исследуемому участку десны подводили фокус осветительной и приемной оптической систем так, чтобы не было контакта со слизистой оболочкой, а расстояние между фокусом и десной составляло около 1 см. Ориентировали фокус осветительной и приемной оптической систем таким образом, чтобы на приемной системе получить максимально четкое изображение выбранного участка с последующей регистрацией динамики капиллярного кровотока путем фиксирования изображения. Фиксирование изображения проводили как на отдельных цифровых снимках, так и в записи на цифровые носители на протяжении любого времени. После записи изображения переводили на ПЭВМ, в котором обрабатывалось по специальному программному обеспечению, с целью получения числовых характеристик гемодинамики. Монитор компьютера одновременно выполнял функции телемонитора для визуального наблюдения кровотока, а компьютер — функцию устройства накопления видеоданных с целью их последующего воспроизведения и хранения (рис. 1). Качественную и количественную оценку гемодинамики микрососудов осуществляли с помощью цифровой динамической спекл-фотографии. В результате рассеяния когерентного излучения в диффузном объекте и 3-мерной интерференции рассеянного излучения формируется спекл-поле, состоящее из мельчайших гранул излучения — спеклов, имеющих характерные размеры порядка 1–2 мкм. Аналогичные спекл-поля создаются также и при рассеянии лазерного излучения биотканями. Так, видимый свет, проникая на глубину 1–2 мм, рассеивается на эритроцитах крови, протекающей в мельчайших капиллярах ткани. В результате процессов многократного рассеяния формируется динамическое био-спекл-поле, изменяющееся в пространстве и во времени в результате движения эритроцитов.




Рис. 1. Установка для лазерно-оптической диагностики и лечения тканей периодонта

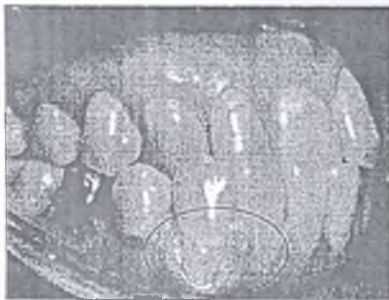

Рис. 2. Клиническая картина пациента с анатомической генерализованной рецессией десны



Рис. 3. Контраст интенсивности микроциркуляции десны пациента с рецессией десны

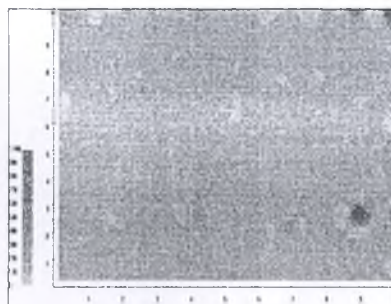


Рис. 4. Контраст интенсивности микроциркуляции десны пациента с периодонтальной атрофией

Для изучения интенсивности кровотока в микроциркуляторном русле десны обследованы 69 пациентов в возрасте 35–44 года. Из них 31 пациент с анатомической локализованной рецессией десны в сочетании с вестибулярным положением клыка верхней и нижней челюсти (первая группа) (рис. 2), 7

пациентов с периодонтальной атрофией (вторая группа), контрольную группу составили 30 пациентов с интактным периодонтом. Лазерно-оптическим методом исследовали десну в области 3.3, 4.3 зубов. Микроциркуляторное состояние исследуемого участка десны определяли в области папиллярной, маргинальной и альвеолярной десны.

При периодонтологическом осмотре оценивали состояние тканей периодонта, включая гигиенический индекс (ОHI-S, Green J.C., Vermillion J.R., 1960), степень воспаления (GI, Loe H., Silness J., 1963), распространенность воспаления в десне (РМА, Parma C., 1960), периодонтальный индекс (PI, Russel A.L., 1956, 1967) [2].

РЕЗУЛЬТАТЫ ИССЛЕДОВАНИЯ

Интенсивность микроциркуляции крови в папиллярной, маргинальной и альвеолярной десне у лиц с интактным периодонтом составила соответственно $38,8 \pm 0,92$ УЕ; $36,83 \pm 1,02$ УЕ; $33,57 \pm 1,38$ УЕ, в среднем — $36,4$ УЕ (таблица).

У пациентов трех групп наблюдали хорошее состояние мягких тканей периодонта: ОHI-S был равен $0,56 \pm 0,08$; GI — $0,4 \pm 0,01$; IPMA — $6,1 \pm 0,47\%$.

Так, интенсивность микроциркуляции крови в папиллярной десне у пациентов с рецессией десны составила $4,26 \pm 0,36$ УЕ ($p > 0,001$), что в 9,11 раза меньше по сравнению с контролем, а в маргинальной десне — $3,52 \pm 0,35$ УЕ ($p > 0,001$) и в альвеолярной десне составила — $2,71 \pm 0,32$ УЕ ($p > 0,001$) (рис. 3).

У пациентов с периодонтальной атрофией значения интенсивности микроциркуляции крови в десне варьировали в пределах $1,33 \pm 0,34$ УЕ — $0,67 \pm 0,34$ УЕ, в среднем — $1,0$ УЕ ($p < 0,001$ по сравнению с контролем) (рис. 4).

При изучении интенсивности кровотока лазерно-оптическим методом у пациентов с рецессией десны отмечены изменения показателей во всех топографических зонах десны, среднее значение которых составило

ПОКАЗАТЕЛИ ИНТЕНСИВНОСТИ МИКРОЦИРКУЛЯЦИИ КРОВИ В ДЕСНЕ. УЕ			
Топографическая зона периодонта	Контроль Интактная десна (n=30)	I группа Рецессия десны (n=31)	II группа Периодонтальная атрофия (n=7)
Папиллярная десна	$38,8 \pm 0,92$	$4,26 \pm 0,36^*$	$1,43 \pm 0,2^*$
Маргинальная десна	$36,83 \pm 1,02$	$3,52 \pm 0,35^*$	$1,14 \pm 0,14^*$
Альвеолярная десна	$33,57 \pm 1,38$	$2,71 \pm 0,32^*$	$0,71 \pm 0,29^*$
Среднее значение	$36,4 \pm 1,11$	$3,5 \pm 0,34^*$	$1,09 \pm 0,21^*$

* $P < 0,001$ — показатель достоверности по сравнению с контролем.

$3,5 \pm 0,34$ УЕ, что в 10,4 раза меньше по сравнению с контролем ($p < 0,001$), а при периодонтальной атрофии среднее значение составило $1,0 \pm 0,42$ УЕ, что в 36,4 раза меньше по сравнению с контролем ($p < 0,001$) (рис. 5).

ЗАКЛЮЧЕНИЕ

Полученные результаты свидетельствуют о том, что с помощью лазерно-оптического метода можно выявить патологические процессы в тканях периодонта. Доказано, что для рецессии десны и периодонтальной атрофии характерно значительное снижение интенсивности кровотока.

Таким образом, разработанный нами лазерно-оптический метод диагностики микроциркуляции целесообразно использовать для определения интенсивности микроциркуляции периодонта в норме и при рецессии десны и периодонтальной атрофии. Вместе с тем метод чувствителен и информативен к происходящим изменениям интенсивности микроциркуляции в тканях периодонта во всех топографических зонах десны, что важно для ранней диагностики болезней периодонта.

ЛИТЕРАТУРА

1. Дедова Л.Н. Диагностика болезней периодонта: Учеб.-метод. пособие / Бел. гос. мед. ун-в.; Сост. Л.Н.Дедова. — Минск, 2004. — 70 с.
2. Казеко Л.А., Тимчук Я.И. Рецессия десны: Учеб.-метод. пособие / Минск. гос. мед. инст.

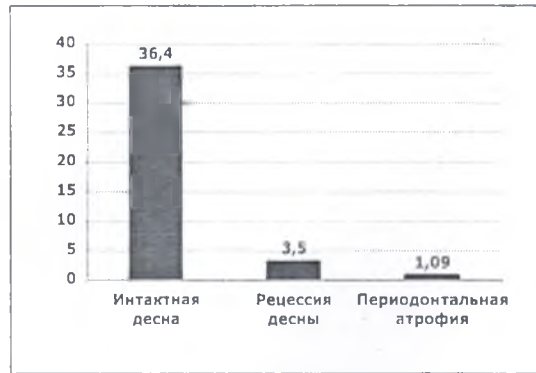

Рис. 5. Средние показатели интенсивности микроциркуляции крови в десне в трех группах,

— Минск, 1998. — 21 с.

3. Логинова Н.К. Функциональная диагностика в стоматологии: Партнер. — М., 1994. — 77 с.

4. Орехова Л.Ю. и др. Исследование микроциркуляторных нарушений при заболеваниях пародонта методом ультразвуковой доплеровской флоуметрии // Труды V съезда Стоматологической Ассоциации России (Москва, 14–17 сентября 1999 г.). — М., 1999. — С. 158–160.

5. Способ диагностики и нормализации нарушения микроциркуляции в тканях периодонта: Патент РБ №13188 от 02.04.2010 г. / Рубникович С.П., Фомин Н.А., Денисова Ю.Л., Базылев Н.Б.

6. Aizu Y., Asakura T. Bio-Speckle Phenomena and Their Applications to Blood-Flow Measurements // In Proceedings of SPIE Conference on Time Resolved Spectroscopy and Imaging of Tissues. Bellingham. SPIE Press. 1991. — V. 1431. — P. 239–250.

7. Briers J.D. Laser Speckle Techniques in Biology and Medicine // In SPIE Proceedings. Bellingham-Washington. SPIE Press. 1994. — V. 2083. — P. 238–249.

8. Fomin N., Fuentes C., Saulnier J.-B., Tuhaut J.-L. Tissue Blood Flux Monitoring by Laser Speckle Photography // Laser Physics. 2001. — V. 11, N4. — P. 525–529.

Контактный адрес: ул. Сухая, 28, 220004, г. Минск, Беларусь. Тел.: (+375 17) 200 54 72.

Поступила 03.01.2011

РАЗРАБОТАННЫЙ НАМ ЛАЗЕРНО-ОПТИЧЕСКИЙ МЕТОД ДИАГНОСТИКИ МИКРОЦИРКУЛЯЦИИ ЦЕЛЕСООБРАЗНО ИСПОЛЬЗОВАТЬ ДЛЯ ОПРЕДЕЛЕНИЯ ИНТЕНСИВНОСТИ МИКРОЦИРКУЛЯЦИИ ПЕРИОДОНТА В НОРМЕ И ПРИ РЕЦЕССИИ ДЕСНЫ И ПЕРИОДОНТАЛЬНОЙ АТРОФИИ