

Министерство здравоохранения Республики Беларусь

УЧРЕЖДЕНИЕ ОБРАЗОВАНИЯ
«ГРОДНЕНСКИЙ ГОСУДАРСТВЕННЫЙ МЕДИЦИНСКИЙ
УНИВЕРСИТЕТ»

Кафедра нормальной анатомии

ВЕСЕННИЕ АНАТОМИЧЕСКИЕ ЧТЕНИЯ

Сборник статей научно-практической конференции,
посвященной памяти доцента Д. Д. Смирнова

2 июня 2017 года

Гродно
ГрГМУ
2017

УДК 611:005.745(06)
ББК 28.8л0
В38

Рекомендовано Редакционно-издательским советом ГрГМУ
(протокол № 7 от 10.05.2017 г.).

Редакционная коллегия: декан медико-диагностического факультета,
проф. Е. С. Околокулак (отв. редактор)
зав. каф. нормальной анатомии, доц. Ф. Г. Гаджиева;
доц. каф. нормальной анатомии С. А. Сидорович.

Рецензенты: зав. каф. оперативной хирургии и топографической анатомии,
доц. Ю. М. Киселевский;
декан лечебного факультета, проф. Г. Г. Мармыш.

Весенние анатомические чтения : сборник статей научно-практической конференции, посвященной памяти доцента Д. Д. Смирнова, 2 июня 2017 г. / отв. ред. проф. Е. С. Околокулак. – Гродно : ГрГМУ, 2017. – Электрон. текст. дан. (объем 9 Мб). – 1эл. опт. диск (CD-ROM) – Систем. требования: IBM - оместимый компьютер; Windows XP и выше; необходимая программа для работы Adobe Reader; ОЗУ 512 Мб; CD-ROM 16-х и выше. – Загл. с этикетки диска.
ISBN 978-985-558-846-8.

Сборник содержит статьи научно-практической конференции, посвященной памяти доцента Д. Д. Смирнова.

Представленные работы посвящены актуальным теоретическим и практическим вопросам анатомии, морфологии и антропологии и будут полезны студентам, научным работникам и врачам всех специальностей.

Авторы несут ответственность за достоверность представленных данных, неправомерное использование в научной статье объектов интеллектуальной собственности и объектов авторского права в полном объеме в соответствии с действующим законодательством.

УДК 611:005.745(06)
ББК 28.8л0

ISBN 978-985-558-846-8

© ГрГМУ, 2017

2. Способность содержимого клетчаточных пространств (рыхлой соединительной и жировой тканей) изменять свою форму и объем позволяет органам таза изменять пространственное расположение по отношению к полости таза, изменять степень напряжения межорганых связей и связей со стенками таза.

3. Клетчатка таза служит как бы мягкой муфтой, защитой, одевающей заложенные в ней кровеносные сосуды, лимфатические сосуды и узлы, нервные узлы и нервы.

4. Гнойные воспалительные процессы в анальной области развиваются (чаще всего) в связи с заболеваниями или повреждениями прямой кишки и анального канала и первоначально локализуются в клетчаточных пространствах этой области (парапроктиты, перианальные абсцессы), чем в значительной мере определяется их диагностика, возможные пути распространения, выбор активных методов лечения.

Изучение структурной организации организма человека в учебных заведениях медицинского профиля должно проводиться с учетом будущей профессиональной деятельности.

Литература:

1. Колонопроктология и тазовое дно. Патопфизиология и лечение / под. ред. М. М. Генри, М. Савоша. Пер. с англ. И. В. Морозова, В.Л. Ривкина. – М: Медицина, 1998. – С. 15-35.

2. Кочетков, А. Г. Общая анатомия опорных структур человеческого организма / Кочетков А. Г., Сорокин А. П., Стельникова И. Г. // Методическое пособие. – Нижний Новгород, 1992. – С. 88.

3. Огнев, Б. В. Топографическая и клиническая анатомия. / Б. В. Огнев, В. Х. Фраучи. – М., 1960. – С. 470-476.

4. Руководство по колопроктологии / В.Л. Ривкин [и др.]. – М.: ИД Медпрактика. – М., 2004. – С. 18-25.

5. Современная тактика лечения острого парапроктита / А.Л. Бородинец [и др.]. – Сб. Проблемы колопроктологии. – М., 1998. – С. 31-36.

ВОЗРАСТНЫЕ ИЗМЕНЕНИЯ СТРУКТУР КОЛЕННОГО СУСТАВА ЧЕЛОВЕКА

¹Валетко Д.А., ¹Трушель Н.А., ²Авдей Л.Л., ²Цехо А.Е.

¹Белорусский государственный медицинский университет, Беларусь
Кафедра нормальной анатомии

²Минский консультационно-диагностический центр, отделение лучевой диагностики

Коленный сустав является самым большим, нагруженным и незащищенным суставом человека [1-4]. Поэтому для него характерна высокая степень травматизации, что может привести к инвалидности человека. С возрастом структуры коленного сустава могут изменяться.

Цель исследования – установить возрастные морфометрические особенности структур коленного сустава человека.

Материал и методы. Материалом для исследования послужили серии сканов магнитно-резонансной томографии (МРТ) 33 человек (16 женщин и 17 мужчин) в возрасте от 11 до 42 лет, не страдавших заболеваниями коленного сустава, болезнями соединительной ткани и сахарным диабетом. Материал был предоставлен РНПЦ «Травматологии и ортопедии». Исследованные были разделены в возрастные группы согласно классификации 1965 г., применяемой в биологии и медицине. Статистическая обработка данных проводилась с помощью программы «STATISTICA 10».

Результаты и их обсуждение. В результате исследования установлено, что с возрастом человека высота суставных хрящей бедренной и большеберцовой костей увеличивается. Такие показатели, как высота и длина медиального мениска (рис. 1, 2) и высота латерального мениска коленного сустава человека увеличиваются от подросткового периода до первого периода зрелого возраста, а затем уменьшаются.

Длина латерального мениска увеличивается от подросткового периода до юношеского возраста, а затем уменьшается. Поперечный размер медиального мыщелка бедренной кости увеличивается от подросткового периода до первого периода зрелого возраста, а затем уменьшается. Поперечный размер медиального мыщелка бедренной кости увеличивается от подросткового периода до второго периода зрелого возраста.

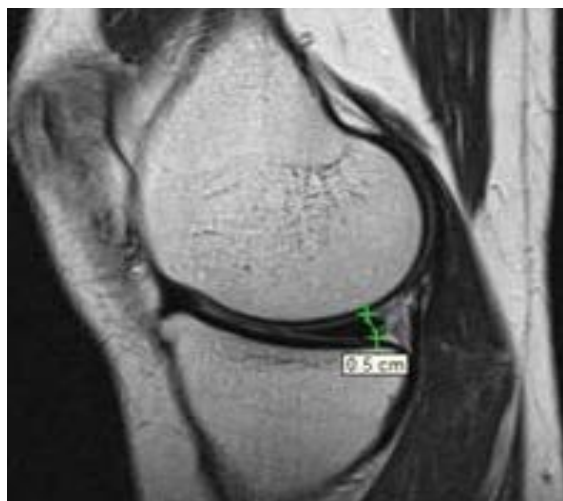


Рисунок 1. – Высота медиального мениска (указана стрелками) МРТ-скан

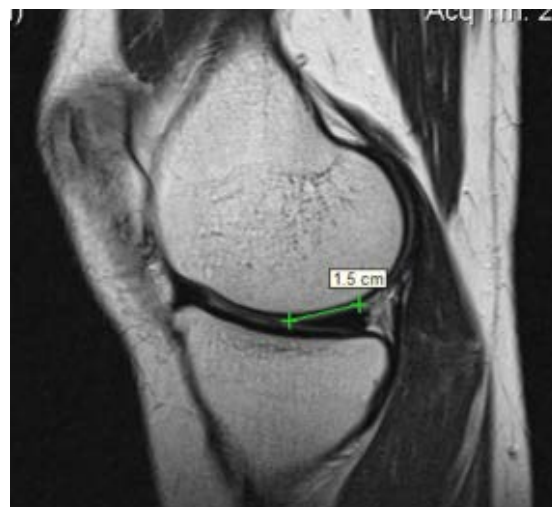

Рисунок 2. – Длина медиального мениска (указана стрелками) МРТ-скан

Морфометрические характеристики структур коленного сустава, установленные в настоящем исследовании, представлены в таблице.

Происходящие изменения структур коленного сустава связаны с большой нагрузкой на него, а также с возрастными изменениями костной ткани человека [1].

Таблица – Морфометрические характеристики структур коленного сустава у людей разного возраста, установленные методом МРТ

Изучаемый показатель, см	Возрастной период			
	Подростковый возраст (11-15)	Юношеский возраст (16-21)	Первый период зрелого возраста (22-35)	Второй период зрелого возраста (36-55)
Высота суставных хрящей бедренной и большеберцовой костей	0,38±0,05	0,40±0,03*	0,51±0,02*	0,55±0,03*
Высота медиального мениска	0,475±0,03*	0,540±0,02	0,571±0,01*	0,550±0,05
Длина медиального мениска	0,975±0,09	1,080±0,04	1,130±0,05	1,025±0,10
Высота латерального мениска	0,475±0,03*	0,518±0,02	0,536±0,01*	0,525±0,02
Длина латерального мениска	0,775±0,02*	0,927±0,03*	0,921±0,03*	0,850±0,06
Ширина медиального мыщелка бедренной кости	2,20±0,11*	2,48±0,03*	2,69±0,08*	2,65±0,05*
Ширина латерального мыщелка бедренной кости	2,45±0,13*	2,62±0,05*	2,74±0,07	3,08±0,19*

Примечание – $p \leq 0,05$ – результаты достоверно различимы - *

Таким образом, с возрастом человека высота суставных хрящей бедренной и большеберцовой костей увеличивается; высота и длина медиального мениска и высота латерального мениска коленного сустава человека увеличиваются от подросткового периода до первого периода зрелого возраста, а затем уменьшаются; длина латерального мениска увеличивается от подросткового периода до юношеского возраста, а затем уменьшается. Поперечный размер медиального мыщелка бедренной кости увеличивается от подросткового периода до первого периода зрелого возраста, а затем уменьшается; поперечный размер латерального мыщелка бедренной кости увеличивается от подросткового периода до второго периода зрелого возраста.

Полученные данные о морфометрических особенностях коленного сустава человека могут использоваться в качестве возрастных критериев нормы в клинической практике, в учебном процессе на кафедрах морфологического профиля, а также в разработке индивидуальных протезов коленного сустава белорусского производства.

Литература:

1. Пивченко, П. Г. Анатомия опорно-двигательного аппарата / П. Г. Пивченко, Н. А. Трушель. – Минск: Новое знание. – 2014. – С. 146-148.
2. Привес, М. Г. Анатомия человека / М. Г. Привес, Н. К. Лысенков, В. И. Бушкович. – Санкт-Петербург: Издательский дом СПбМАПО, 2010. – С. 170-174.
3. Синельников, Р. Д. Атлас анатомии / Р. Д. Синельников, Я. Р. Синельников. – Москва: Медицина, 1989. – С. 168-173.
4. Хойк, А. Атлас МРТ костно-мышечной системы / А. Хойк [и др.]. – Медицинская литература, 2015. – С. 90-96.