




Министерство здравоохранения Республики Беларусь

УЧРЕЖДЕНИЕ ОБРАЗОВАНИЯ
«ГРОДНЕНСКИЙ ГОСУДАРСТВЕННЫЙ МЕДИЦИНСКИЙ
УНИВЕРСИТЕТ»

**СОВРЕМЕННЫЕ ТЕХНОЛОГИИ
В ХИРУРГИЧЕСКОЙ ПРАКТИКЕ**

Сборник материалов
Республиканской научно-практической конференции

Гродно
ГрГМУ
2017



УДК 617-089:005.745(06)
ББК 54.5я431
С56

Рекомендовано Редакционно-издательским советом ГрГМУ
(протокол № 6 от 13.04.2017).

Редакционная коллегия:

ректор ГрГМУ, член-корр. НАН Беларуси, д-р мед. наук,
проф. В. А. Снежицкий;
проректор по научной работе ГрГМУ, д-р мед. наук, проф. С. Б. Вольф;
зав. каф. общей хирургии, д-р мед. наук, проф. П. В. Гарелик;
проф. каф. общей хирургии, д-р мед. наук О. И. Дубровщик;
проф. каф. общей хирургии, д-р мед. наук Г. Г. Мармыш;
зав. 1-й каф. хирургических болезней, канд. мед. наук, доц. Э. В. Могилевец.

Рецензент: проф. 1-й каф. хирургических болезней ГрГМУ,
д-р мед. наук Н. И. Батвинков;
зав. каф. медицинской реабилитации ГрГМУ, д-р мед. наук,
проф. Л. А. Пирогова.

Современные технологии в хирургической практике : сборник материалов
С56 Республиканской научно-практической конференции [Электронный ресурс]
/ В. А. Снежицкий [и др.]. – Электрон. текст. дан. и прогр. (объем 3,7 Mb). –
Гродно : ГрГМУ, 2017. – 1 электрон. опт. диск (CD-ROM).
ISBN 978-985-558-837-6.


В сборнике статей представлены работы, посвященные проблемам эксперимен-
тальной и клинической хирургии, которые будут полезны широкому кругу научных
сотрудников и работников практического здравоохранения.

Авторы, представившие информацию к опубликованию, несут ответственность за содержание, досто-
верность изложенной информации, указанных в статье статистических, персональных и иных данных.

УДК 617-089:005.745(06)
ББК 54.5я431

ISBN 978-985-558-837-6

© ГрГМУ, 2017



толщина нижнего края внутренней косой и поперечной мышц живота являются показанием к применению атензионной герниопластики.

2. У молодых мужчин в 63,2% случаев встречаются паховые грыжи I и II типа по L.Nyhus, без признаков разрушения задней стенки пахового канала. При невысоком паховом промежутке и совокупной толщине внутренней косой и поперечной мышц живота, превышающей 5 мм, можно использовать и натяжные методы пахового грыжесечения.

Литература:

1. Гвенетадзе, Т. К. Профилактика развития мужского бесплодия после различных способов паховой герниопластики с использованием сетчатого эксплантата / Т. К. Гвенетадзе, Г.Т. Гиоргобиани, В. Ш. Арчвадзе // Новости хирургии. – 2014. – № 3. Т. 22. – С. 379-385.

2. Жебровский, В. В. Хирургия грыж живота / В. В. Жебровский. – М.: МИА, 2005. – 400 с.

3. Распространенность грыж передней брюшной стенки: результаты популяционного исследования / А. М. Кириенко [и др.] // Хирургия. – 2016. – № 8. – С. 61-65.

4. Сравнительный анализ результатов операции I.L.Lichtenstein и CS-пластики при паховых грыжах / С. В. Шалашов [и др.] // Новости хирургии. – 2016. – Т. 24. № 5. – С. 444-450.

5. Шулутко, А. М. Результаты пластики без натяжения по методике Лихтенштейна у больных с паховыми грыжами / А. М. Шулутко. А. И. Данилов // Анналы хирургии. – 2003. – № 2. – С. 74-77.

6. Hallen, M. Does mesh repair of groin hernia cause male infertility? / M.Hallen [et al.] // Hernia. – 2009. – Vol.1, № 13. – P. 25.


7. Nyhus, L.M. Anatomic basis of hernioplasty / L.M.Nyhus // A classification Vortrag, Hernia 93, Fdvances of Contraversies. An international perspective, Indionapolis. – 1993. – Vol. 24. № 27. – P. 733-737.

СОВРЕМЕННАЯ ТАКТИКА ВЕДЕНИЯ ПАЦИЕНТОВ С КРОВОТОЧАЩЕЙ ДУОДЕНАЛЬНОЙ ЯЗВОЙ

Соломонова Г. А., Третьяк С. И., Изотова Е. В.

*УО «Белорусский государственный медицинский университет»
Минск, Беларусь*

Введение. Хроническая язва желудка и двенадцатиперстной кишки (ДПК) является широко распространенным заболеванием, занимает одну из ведущих позиций в структуре заболеваний органов желудочно-кишечного тракта (ЖКТ), диагностируется у 6-15% взрослого населения [1, 14, 15]. Как причина острых желудочно-кишечных кровотечений, гастродуоденальная язва является наиболее распространенной, составляет 55-85% от всех кровотечений из верхних отделов ЖКТ [5, 10, 13].



Дуоденальная язва встречается в 4-5 раз чаще, чем желудочная [4, 6]. Доля кровотечений в структуре осложненной язвы ДПК за последние годы превысила 20% [10, 11]. Послеоперационная летальность остается высокой и составляет от 3,5 до 50% [3, 9, 10, 12], при рецидивах кровотечения – 30-75% [2, 12].

Цель исследования: оценить тактику лечения пациентов с кровоточащей дуоденальной язвой по материалам ГК БСМП г. Минска.

Материалы и методы исследования. Под нашим наблюдением находились 174 пациента, лечившихся в ГК БСМП г. Минска с 2009 г. по 2015 г. по поводу язвы ДПК, осложненной кровотечением.

Возраст пациентов – 52,3 года (25%-75% квартили – 37-63, min 17, max 93).

Язвенный анамнез отмечал 91 пациент (52,3%). Длительность его – 8 лет (25%-75% квартили – 4-15, min 0,08, max 40). От 1 года до 5 лет он был у 56 (32,2%) пациентов, от 5 до 10 лет – у 9 (5,2%), свыше 10 лет – у 25 (14,4%).

Ранее оперированы 17 (9,8%) пациентов. Ушивание прободной язвы выполнено 4, иссечение прободной язвы – 5, прошивание кровоточащего сосуда в язве – 8. Кровотечение было повторным у 28 (16,1%) пациентов, третьим – у 21 (12,1%), четвертым – у 8 (4,6%).

В сроки до 6 ч от начала кровотечения госпитализировано 96 пациентов (55,2%), в сроки от 7 до 24 ч – 12 (6,9%), свыше 24 ч – 66 пациентов (37,9%).

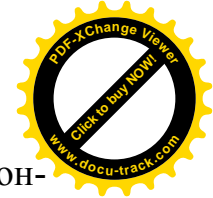
Кровотечение проявилось рвотой кровью и «кофейной гущей» у 43 (24,7%) пациентов, меленой – у 66 (37,9%), рвотой кровью и «кофейной гущей» в сочетании с меленой – у 41 (23,6%).

У 147 (84,5%) пациентов кровопотеря была тяжелой степени. Объем кровопотери составил 1395,9 мл (25-75% квартили – 700-2126, min 434, max 3008), или 30,9% (25-75% квартили – 10,4-45,6, min 5,1, max 72,5). У остальных он был меньше 5%.

При поступлении всем выполнялась эзофагогастродуоденоскопия (ЭГДС). Продолжающееся кровотечение было у 52 пациентов (29,9%) – Forrest 1. Состоявшееся кровотечение (Forrest 2) и нестабильный гемостаз – у 89 (51,1%). Всем пациентам во время ЭГДС выполнили гемостаз, который был достигнут. Явления стабильного гемостаза (Forrest 3) констатированы у 33 (19%).

С целью контроля стабильности гемостаза повторно ЭГДС выполнена 133 пациентам (76,4%). Наличие рецидива кровотечения констатировано у 10 (5,7%). Им повторно выполнили эндоскопический гемостаз.

Проводилась гемостатическая, противоязвенная терапия, восполнялся объём циркулирующей крови. Пациентам перелито 556 мл (25-75% квартили – 509-1050, min 220, max 5769) эритроцитарной массы, 600 мл (25-75% квартили – 520-1450, min 250, max 17052) СЗП.



Результаты. При эффективности эндоскопического гемостаза консервативно лечились пациенты, у которых:

1. Язва выявлена впервые, легкая степень кровопотери.
2. Имелась тяжелая сопутствующая патология.
3. Отказались от операции.

Консервативная терапия проведена 151 пациенту. Умер 1 (0,7%).

Оперированы 23 пациента (13,2%). Показанием к операции явились: продолжающееся кровотечение у 16 (9,2%), рецидив кровотечения – у 5 (2,9%) пациентов, высокий риск рецидива кровотечения – у 1 (0,6%). В связи с неэффективностью консервативной терапии в отсроченном периоде оперирован 1 (0,6%).

Пенетрация язвы в соседние органы имела место у 19 (10,9%) пациентов, прободение было у 15 (8,6%). Явления стеноза отмечены у 8 (4,6%).

Прошивание кровоточащего сосуда в дне язвы выполнено 4 (2,3%) пациентам. У одного возник рецидив кровотечения в послеоперационном периоде. Оперирован повторно.

Иссечение и экстрадуоденизация кровоточащей и пенетрирующей язвы ДПК в сочетании с поперечной дуоденопластикой по новой разработанной методике проведено у 15 (8,6%) пациентов [7, 8]. Послеоперационный период у них протекал без особенностей.

При локализации патологического процесса на расстоянии менее 0,5 см от пилорического жома иссечение язвы ДПК, пилоропластика по Джадду выполнена 2 (1,1%). В послеоперационном периоде возник рецидив кровотечения. Пациент оперирован повторно, выполнено прошивание кровоточащей язвы. На 3-и сутки наступил летальный исход.

Резекция желудка по Бильрот-2 в модификации Гофмейстера-Финстерера проведена 2 (1,1%) пациентам. Было 1 осложнение – несостоятельность культи ДПК.

Послеоперационная летальность – 4,3% (1 пациент).

Общая летальность – 1,2% (2 пациента).


Выводы:

1. Предложенная тактика лечения пациентов с гастродуоденальными язвенными кровотечениями приводит к хорошим результатам, может применяться при данной патологии.

2. Новый разработанный способ иссечения, экстрадуоденизации кровоточащей пенетрирующей язвы ДПК в сочетании с поперечной дуоденопластикой позволяет сохранить пилорический жом, ДПК, естественный пассаж пищи по желудочно-кишечному тракту, снизить длительности пребывания в стационаре, может применяться в клинической практике.

Литература:

1. Варианты течения язвенной болезни двенадцатиперстной кишки / И.Г. Джитава [и др.] // Анналы хирургии. – 2010. – № 3. – С. 13-16.



2. Гостищев, В.К. Гастродуоденальные кровотечения язвенной этиологии (патогенез, диагностика, лечение): рук. для врачей / В.К. Гостищев, М.А. Евсеев. – М.: ГОЭТАР-Медицина, 2008. – 384 с.
3. Использование радиоволнового эндоскопического гемостаза в лечении язвенных гастродуоденальных кровотечений / А.И. Черепанини [и др.] // *Анналы хирургии*. – 2011. – № 6. – С. 47-50.
4. Лебедев, Н.В. Язвенные гастродуоденальные кровотечения / Н.В. Лебедев, А.Е. Климов. – М.: БИНОМ, 2010. – 175 с.
5. Лечение гастродуоденальных язвенных кровотечений в условиях многопрофильного стационара неотложной помощи / Л.Ф. Тверитнева [и др.] // *Хирургия*. – 2003. – № 12. – С. 44-47.
6. Маев, И.И. Язвенная болезнь / И.И. Маев, А.А. Самсонов. – М.: Миклош, 2009. – 429 с.
7. Способ поперечной дуоденопластики при пенетрирующей язве двенадцатиперстной кишки: пат. 7976 Респ. Беларусь, МПК С1 А 61В 17/03 / Г.А. Соломонова, Н.В. Завада; заявитель ГУО «Белорусская медицинская академия последипломного образования». – № а 20030467 ; заявл. 27.05.2003 ; опубл. 30.04.2006 // *Афіцыйны бюл. / Нац. цэнтр інтэлектуал. уласнасці*. – 2006. – № 2. – С. 41.
8. Соломонова, Г.А. «Диагностика и лечение кровоточащей пенетрирующей язвы двенадцатиперстной кишки» / Г.А. Соломонова, Н.В. Завада. – Минск, БелМАПО, 2015. – 202 с.
9. Canadian clinical practice algorithm for the management of patients with non-variceal upper-gastrointestinal bleeding / A. Barkun [et al.] // *Can. J. Gastroenterol.* – 2004. – Vol. 18, № 10. – P. 605-609.
10. International consensus recommendations on the management of patients with nonvariceal upper gastrointestinal bleeding / A.N. Barkun [et al.] // *Ann. Intern. Med.* – 2010. – Vol. 152, № 2. – P. 100-119.
11. Legrand, M. Surgical approach in severe bleeding peptic ulcer / M. Legrand, N. Jacquer // *Acta. Gastr. Belg.* – 1996. – Vol. 59, № 4. – P. 240-244.
12. Recurrent bleeding from peptic ulcer associated with adherent clot: a randomized study comparing endoscopic treatment with medical therapy / B.L. Bleu [et al.] // *Gastrointest. Endosc.* – 2002. – Vol. 56, № 1. – P. 1-6.
13. The Canadian Registry on Nonvariceal Upper Gastrointestinal Bleeding and Endoscopy (RUGBE): Endoscopic hemostasis and proton pump inhibition are associated with involved outcomes in a real-life setting / A. Barkun [et al.] // *Am. J. Gastroenterol.* – 2004. – Vol. 99, № 7. – P. 1238-1246.
14. Viviane, A. Estimates of costs of hospital stay for variceal and nonvariceal upper gastrointestinal bleeding in the United States / A. Viviane, B.N. Alan // *Value Health*. – 2008. – Vol. 11, № 1. – P. 1-3.
15. Yuan, Y. Peptic ulcer diseases today / Y. Yuan, I.T. Padol, R.H. Hunt // *Nat. Clin. Pract. Gastroenterol. Hepatol.* – 2006. – Vol. 3, № 2. – P. 80-89.