

А.И. Волотовский, Н.О. Михасевич

ВОЗМОЖНОСТИ РЕНТГЕНОВСКОЙ КОМПЬЮТЕРНОЙ ТОМОГРАФИИ В ДИАГНОСТИКЕ ПОВРЕЖДЕНИЙ КОСТЕЙ И СВЯЗОК ЗАПЯСТЬЯ

Кафедра травматологии и ортопедии БГМУ,
РНПЦ травматологии и ортопедии

Проведен анализ диагностики внутрисуставных повреждений запястья у 89 пациентов, находящихся на лечении в центре хирургии кисти Городского клинического центра травматологии и ортопедии 6-й клинической больницы г. Минска в период 2008-2009гг. В 43 случаях на базе РНПЦ травматологии и ортопедии и 6-й клинической больницы была проведена рентгеновская компьютерная томография. Определены методика и этапы выполнения исследования, проведена трехмерная объемная реконструкция патологически измененного запястья в сравнении со здоровой конечностью. Представлена характеристика выявленных повреждений, даны рекомендации по использованию рентгеновской компьютерной томографии в диагностике патологии запястья.

Ключевые слова: запястье, ладьевидная кость, связки, диагностика, рентгенограмма, рентгеновская компьютерная томография, перелом, перилунарное смещение, адаптивный коллапс запястья, трехмерная реконструкция.

A.I. Volotovskiy, N.O. Mihasivich

THE OPPURTUNITIES OF X-RAY COMPUTER TOMOGRAPHY IN DIAGNOSTICS OF BONE AND LIGAMENTS DAMAGING

Diagnostics of intra-articular injuries was analyzed in 89 in-patients who were undergoing treatment at the Hand Surgery Centre of the City Clinical Centre of Traumatology and Orthopedics of Minsk City Clinic № 6 in the years 2008-2009. On the basis of the Republican Research Centre of Traumatology and Orthopedics and Minsk City Clinic № 6, computed tomography was carried out in 43 cases. There were determined methods and stages of carrying out the investigation. There was performed three-dimensional volumetric reconstruction of the pathologically deformed wrist in comparison with the unaffected limb. There was submitted the characteristic of the injuries revealed. There were given recommendations as for the use of the computed tomography in diagnosing a wrist pathology.

Key words: wrist, scaphoid bone, ligaments, diagnostics, X-ray, X-ray computed tomography, fracture, perilunar dislocation, adaptive wrist collapse, three-dimensional reconstruction.

Диагностика повреждений костей и связок запястья представляет собой одну из сложных и актуальных клинических проблем травматологии и ортопедии. Выполнение стандартных рентгенограмм, даже на фоне типичных клинических проявлений, нередко сопровождается трудностями в их интерпретации, особенно в случаях отсутствия абсолютных рентгенологических признаков перелома [6]. Тангенциальный или суммационный эффект, заключающийся в наложении контуров костей и возникающий практически на всех проекциях плоскостных рентгенограмм, за исключением прямой, осложняет не только процесс верификации нарушения целостности кости, но и определения взаиморасположения костей запястья. Оценка позиционирования элементов скелета запястья по отношению друг к другу является основополагающим первичным диагностическим тестом при разрывах наружных и внутренних связок, приводящих в будущем к развитию нестабильности [1]. Альтернативными методами диагностики внутрисуставных повреждений запястья являются магнито-резонансная томография, сцинтиграфия и компьютерная томография [3, 5, 6]. Внедрение в клиническую практику рентгеновской компьютерной томографии (РКТ), расширение сети компьютерных томографов в столице, а также в областных и районных центрах, обеспечило доступность метода и создало условия для резкого уменьшения диагностических ошибок и повышения уровня оказания специализированной помощи пациентам. Кроме того, возможность выполнения трехмерной реконструкции запя-

стья методом рентгеновской компьютерной томографии может значительно улучшить диагностику патологических состояний запястья [4].

Целью нашего исследования была оценка возможности рентгеновской компьютерной томографии и определение ее места в диагностическом процессе у пострадавших с повреждениями костей и связок запястья.

Материал и методы

В процессе совместной работы с РНПЦ травматологии и ортопедии по совершенствованию методов диагностики и хирургического лечения внутрисуставных повреждений костей и связок запястья в Республиканском центре хирургии кисти 6-й клинической больницы г. Минска за период с 2008 по 2009г. пролечено 89 пациентов в возрасте от 16 до 54 лет. Среди пострадавших преобладали лица мужского пола – 74, женщин было – 15. Переломы костей запястья и нарушения репаративной регенерации были выявлены у 58 (65,2%) пациентов, нестабильность запястья, в том числе адаптивный коллапс на фоне аваскулярного некроза полулунной кости в 29 (32,6%) случаях, опухоли костей у 2-х человек (2,2%). Все пациенты обследованы при помощи плоскостных рентгенограмм. В 43 случаях дополнительно была выполнена сравнительная компьютерная томография с мультипланарной 3D реконструкцией.

Исследование проводили на односрезовом спиральном рентгеновском компьютерном томографе SOMATOM EMOTION (Siemens) по следующей методике. Пациента

укладывали на стол компьютерного томографа в положении на животе с вытянутыми вперед руками. Обе кисти располагали параллельно деке стола в положении пронации таким образом, чтобы они были на одном уровне по отношению к плоскости апертуры гентри томографа. Для планирования зоны исследования выполняли обзорную топограмму в прямой проекции длиной не менее 25см. Топограмма позволяла осуществить выбор зоны исследования, которая находится на уровне от дистальных эпиметафизов

костей предплечья до оснований пястных костей, включая не менее 5мм перечисленных анатомических структур. Сканирование запланированной области осуществляли в аксиальной проекции толщиной среза и шириной шага стола томографа 1мм. Далее проводили обработку полученных данных при помощи программ мультипланарной (MPR) и объемной (SSD) реконструкций, позволяющих оценивать исследуемый объект в различных плоскостях в зависимости от его пространственного расположения. Была отработана оптимальная последовательность изучения компьютерных срезов.

При анализе полученных данных проводили оценку типа и локализации повреждения, наличия и направления смещения отломков при переломах, характер изменений поверхностей, образующих межотломковую зону, взаимоотношения костных структур запястья. Исследование осуществляли в сравнении со здоровой верхней конечностью.

Оценку данных РКТ проводили путем сравнительного последовательного изучения аксиальных, затем сагиттальных и фронтальных срезов и, в заключение, результатов 3D-реконструкции. На поперечных срезах сначала оценивали форму взаиморасположения костей дистального ряда запястья (Рис. 1). Именно визуализация костей на этом уровне является оптимальной для выявления переломов крючка крючковидной кости.

Следующим этапом являлся осмотр и оценка правильных взаимоотношений костей на уровне проксимального ряда запястья. Ладьевидная, полулунная кости и головка головчатой кости на поперечном срезе их проксимальных частей в норме имели своеобразный вид, напоминающий контуры глазного яблока внутри орбиты или плод лесного ореха внутри скорлупы (Рис.2А). Еще одной важной позицией осмотра срезов на уровне проксимального ряда запястья была оценка ширины ладьевидно-полулунного промежутка, который в норме не превышает 2мм (Рис.2Б) [2].

Реконструкция фронтальных и сагиттальных срезов костей запястья дала возможность избавиться от тангенциального эффекта плоскостной рентгенограммы, объективно оценить взаимоотношения в головчато-полулунном сочленении, выявить степень наклона ладьевидной кости по отношению к продольной оси запястья и предплечья. Также, на сагиттальных срезах определяли характер смещения отломков при переломе ладьевидной кости в тыльно-ладонном направлении.

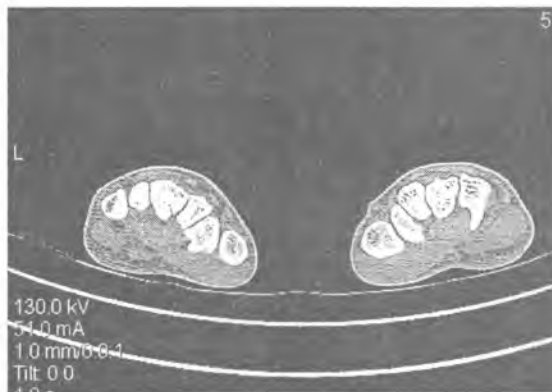


Рисунок 1. РКТ запястья, поперечный срез на уровне дистального ряда костей

Заключительным этапом выполняли 3D-реконструкцию костного скелета запястья, что позволило более наглядно оценить патологическое состояние, на объемной пространственной модели отразить истинное взаиморасположение костей (Рис.4). Нами была применена методика изучения 3D модели по аналогии с традиционной оценкой плоскостных рентгенограмм, обязательной визуализацией 6-ти проекций (прямые тыльная и ладонная проекции, боковые лучевая и локтевая проекции, косые проекции в полу-

пронации и полупронации). Трехмерная реконструкция запястья формировала объемное изображение, создавала пространственную модель патологического состояния пациента и обеспечивала всестороннюю оценку специалистом типа и характерных особенностей повреждения.

Результаты и обсуждение

В результате выполнения РКТ мы обнаружили патологические изменения в запястье, которые были распределены в группы по типу повреждений. К первой группе были отнесены 19 случаев перелома ладьевидной кости. Во вторую группу были включены 8 пострадавших с признаками различных типов нестабильности на фоне застарелых повреждений внутренних связок запястья. В третью группу-5 случаев сложной карпальной нестабильности на фоне перилунарных смещений, в четвертую – 10 пациентов с адаптивным коллапсом запястья после развития болезни Кинбека, болезни Прайзера и неправильно сросшегося перелома дистального метаэпифиза лучевой кости. Также в одном случае нами была обнаружена остеоид-остеома крючковидной кости запястья, что в последующем было подтверждено гистологическим исследованием удаленного макропрепарата.

Самую многочисленную группу, включающую 19 наблюдений, составили пациенты с последствиями перелома ладьевидной кости. По срокам, прошедшим с момента травмы, у 15-ти больных были обнаружены признаки ложного сустава, в 4-х случаях – несросшегося перелома. У одного пациента застарелый перелом ладьевидной кости явился последствием перенесенно-

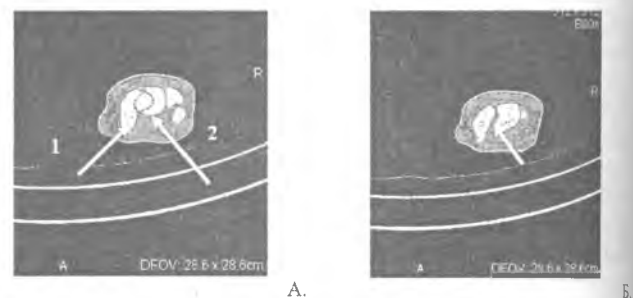


Рисунок 2. РКТ запястья, поперечный срез на уровне проксимального ряда: А. Нормальное расположение ладьевидной (1), полулунной (2) и между ними головки головчатой кости; Б. Ладьевидно-полулунный промежуток в норме до 2 мм..

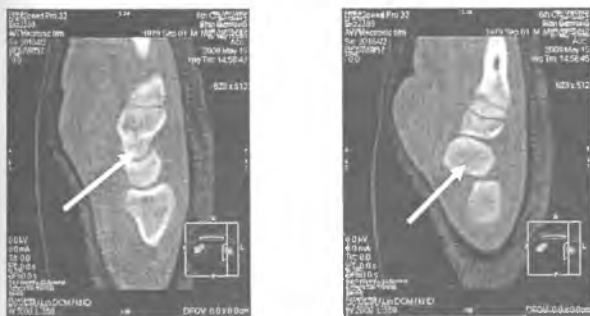го чрезлабевидно-перилунарного перелома-вывиха кисти, устраненного путем закрытой одномоментной ручной репозиции. У большинства пострадавших были выявлены признаки нестабильности перелома, что выразилось в различной степени смещения отломков. Только в 2-х случаях смещения отломков отмечено не было. У 2-х больных выявили дислокацию отломков, не превышающую 1-2мм, что по данным РКТ считают допустимым при внутрисуставных повреждениях [6]. У большинства пациентов отмечалось многоплоскостное смещение фрагментов ладьевидной кости. Чаще всего наблюдали дислокацию дистального отломка ладьевидной кости в сагиттальной плоскости по направлению к ладони и ротацией внутрь, в свою очередь проксимальный фрагмент дополнительно был развернут вместе с полулунной костью несколько к тылу и кнаружи. В итоге смещение фрагментов сопровождалось формированием угловой деформации ладьевидной кости с углом между отломками открытым в ладонную сторону. А в одном случае был выявлен неправильно сросшийся поперечный перелом ладьевидной кости в средней трети с угловым смещением, наклоном полулунной кости под углом 20° к тылу и тыльным подвывихом головчатой кости в головчато-полулунном сочленении, что в дальнейшем потребовало выполнения корригирующей остеотомии ладьевидной кости. Также, в одном случае, в зоне перелома в процессе РКТ был выявлен небольшой, свободно лежащий костный фрагмент около 4мм, не визуализирующийся на простых рентгенограммах, что было учтено при выборе хирургического доступа.

Признаками ложного сустава ладьевидной кости в 15-ти наблюдениях явились выраженный склероз в области межотломковой зоны, диастаз между отломками, кистозно-склеротическая перестройка отломков кости. Изучение ложного сустава на срезах в различных плоскостях дало возможность нам выявить зону наиболее выраженных патологических изменений, что учитывалось при планировании оперативного вмешательства и выборе методики костной пластики.

Во вторую группу были отнесены 8 клинических случаев повреждения внутренних связок проксимального ряда запястья. У 5-ти пациентов была выявлена тыльная диссоциированная нестабильность после полного повреждения внутренней ладьевидно-полулунной связки, что привело в итоге к формированию ротационного подвывиха ладьевидной кости. Схожие обстоятельства травмы с переломом ладьевидной кости, некоторая однотипность симптоматики и отсутствие признаков

перелома на плоскостной рентгенограмме у всех пациентов явились причиной диагностических ошибок на раннем этапе оказания помощи. Во всех случаях выполненная по разработанной методике рентгеновская компьютерная томография выявила отсутствие признака орбиты и расширение ладьевидно-полулунного промежутка. Трехмерная реконструкция подтвердила диагноз. У одного обратившегося за помощью на срезах и объемной модели был отмечено незначительное расширение ладьевидно-полулунного промежутка до 3-4мм, причем в основном за счет ладонной порции связки, что нами было расценено как частичное повреждение ладьевидно-полулунной связки. В одном случае с клиническими признаками болей в локтевой части запястья и нормальным анатомическим строением на всех срезах РКТ были выставлены показания к артроскопии, в процессе выполнения которой было диагностировано частичное повреждение треугольного фиброзно-хрящевого комплекса запястья. И у одного пациента в процессе проведения томографии выявили нарушение взаимоотношений в головчато-полулунном сочленении с подвывихом головчатой кости в ладонную сторону, сгибанием ладьевидно-полулунного комплекса, увеличением головчато-полулунного угла и с незначительным расширением ладьевидно-полулунного промежутка. Увеличение угла между осями головчатой и полулунной кости свыше 10° является одним из основных признаков редко встречающейся среднезапястной нестабильности. В данном случае, имело место сочетание среднезапястной нестабильности, развившейся на фоне повреждения ладонных лучевых наружных связок запястья и тыльной диссоциированной нестабильности после разрыва ладонной порции внутренней ладьевидно-полулунной связки запястья.

Наиболее сложную в диагностическом отношении группу составили 5 пациентов с различными типами перилунарных повреждений запястья, приводящих к



А. Б.

Рисунок 3. РКТ запястья, реконструкция продольного среза: А. Нормальное расположение полулунной и головчатой кости; Б. Перелом ладьевидной кости на уровне средней трети без смещения у пациента С.

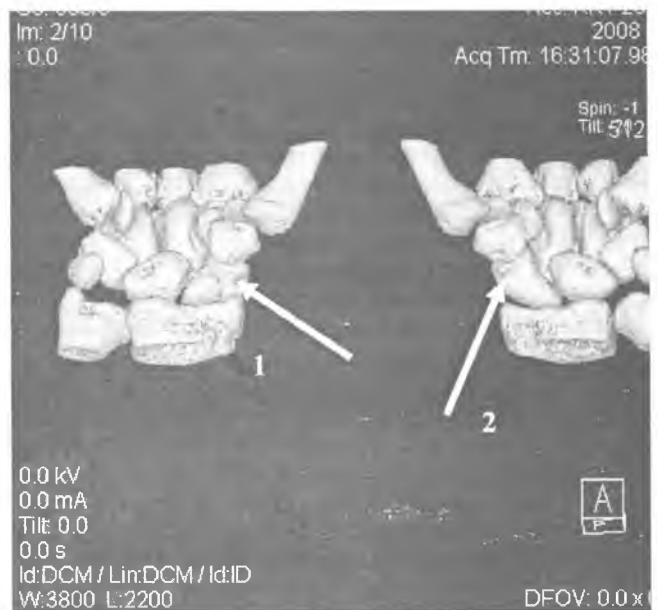


Рисунок 4. РКТ запястья, сравнительная 3D-реконструкция у пациента 3. с ложным суставом после нестабильного перелома ладьевидной кости запястья (1); 2-ладьевидная кость на здоровой конечности

развитию сложной карпальной нестабильности. Трудность диагностики заключалась в том, что подобные повреждения характеризовались дислокацией отломков одновременно в нескольких плоскостях, наличием множества костных фрагментов и грубым нарушением анатомии запястья. Необходимо отметить, что достоверно верифицировать изменения анатомии на плоскостных рентгенограммах всегда затруднительно вследствие тангенциального или суммационного эффекта. Программа мультисплайновой реконструкции позволила не только определить направление и величину смещения костных структур, но и выявить наличие мелких костных фрагментов в полости сустава.

У двух пациентов был выявлен чрезшиловидно-чрезладьевидно-перилунарный переломо-вывих кисти с разобщением проксимального и дистального рядов костей запястья за счет перелома шиловидного отростка лучевой кости и ладьевидной кости. У одного пострадавшего был обнаружен – чрезладьевидно-чрезтреугольно-перилунарный переломо-вывих кисти с переломом трехгранной и ладьевидной костей. В одном случае был диагностирован чрезладьевидно-перилунарный переломо-вывих кисти. И, наконец, у одного пациента РКТ позволила определить все компоненты перилунарного повреждения кисти с разрывом внутренних связок проксимального ряда запястья и ладонным вывихом полулунной кости.

Выполнение РКТ у 10-ти пациентов, в том числе с последствиями болезни Кинбека (8 пациентов), с болезнью Прайзёра, а также в одном случае посттравматической деформации дистального метаэпифиза лучевой кости позволило диагностировать и выработать клинический подход в лечении ранее не описанного в отечественной литературе патологического состояния-адаптивного коллапса запястья. При первых двух клинических проблемах наблюдалось разрушение ключевых костей запястья, полулунной и ладьевидной соответственно. А в случае посттравматической деформации дистального отдела лучевой кости с отрицательным углом наклона суставной поверхности в тыльную сторону развилась патологическая разгибательная установка полулунной кости с тыльным подвывихом головчатой кости. В итоге, наступило нарушение взаимоотношений между рядами костей, что привело к своеобразному проседанию запястья и уменьшению величины запястно-пястного коэффициента, резкому увеличению значения головчато-полулунного и ладьевидно-полулунного угла. В норме величина запястно-пястного коэффициента составляет $0,53 \pm 0,2\text{см}$ [2], и его снижение приводит к нарушению его биомеханики, прогрессированию дегенеративно-дистрофических изменений суставного хряща, развитию болевого синдрома, относительному удлинению сухожилий, проходящих через область запястья, что, в целом, значительно снижает силу кисти и ограничивает трудоспособность пациентов. Объемная реконструкция запястья с адаптивным коллапсом оптимизировала не только процесс диагностики, но и облегчила выбор метода хирургической реконструкции.

В одном клиническом случае у пациента, отмечавшего в прошлом падение с опорой на разогнутую кисть и предъявлявшего жалобы на боли в локтевой части запястья, усиливающиеся в ночное время, на РКТ была обнаружена опухоль крючковидной кости. Выполненные ранее стандартные рентгенограммы не дали четкого

диагностического результата. Патологическое образование представляло собой округлое образование до 0,4см в диаметре с ободком склероза и ядром внутри, располагалось с ладонно-локтевой стороны, сразу под крючком крючковидной кости и было расценено как остеоид-остеома.

Анализ полученных данных РКТ у всех пациентов позволил выявить многоплоскостное смещение костей, их фрагментов, а также рядов костей запястья по отношению друг к другу. Метод благодаря возможности рассматривать объект в различных плоскостях дает возможность достоверно оценить величину, направление смещения отломков. Проведенная оценка состояния поверхностей переломов выявила кистозно-склеротическую их трансформацию в 15-ти случаях застарелого повреждения ладьевидной кости, что послужило основанием для постановки диагноза «ложный сустав». Только у 2-х пациентов с переломами ладьевидной кости, распространенными на её суставные поверхности, не было обнаружено смещения и деформации. А выявление мелких костных фрагментов, не обнаруженных на плоскостных рентгенограммах и локализованных по ходу или вблизи зоны перелома, облегчало выбор методики и проведение оперативного вмешательства.

Трехмерная объемная реконструкция предоставила информацию об изменении конфигурации и взаимоотношения костных структур запястья и кистевого сустава в целом, что имело большое значение не только при переломах, сопровождающихся смещением отломков, но и в случаях повреждения связочного аппарата, а также при деформации запястья в результате перилунарных смещений и с развитием адаптивного коллапса.

Таким образом, пациенты с повреждением запястья наряду с рентгенографией, особенно в случаях сомнительной рентгенологической картины, обязательно должны быть обследованы методом РКТ, который предоставляет важную дополнительную информацию о характере повреждения, наличии, плоскости и величине дислокации костных структур, состоянии поверхностей отломков в зоне перелома и суставных поверхностей костей запястья. А выполнение у всех пациентов трехмерной объемной реконструкции может быть использовано для более эффективного предоперационного планирования этапов интраоперационного восстановления правильных взаимоотношений между костями запястья, включающих последовательность устранения смещения отломков при переломах, восстановления связочных комплексов, реконструктивных костно-пластических операций.

Литература

1. Голубев, И. О. Хирургия кисти: карпальная нестабильность / И. О. Голубев // Избранные вопросы пластической хирургии. 2001. Т. 1, № 8. 52 с.
2. Dobyms, J. H. Fractures and Dislocations of the Wrist / In Fractures in Adults, edited by C. A. Rockwood, Jr., and D. P. Green. Philadelphia, J. B. Lippincott, 1984. Vol. 1. P. 411 – 509.
3. Radiographically Occult Scaphoid Fractures: Value of MRI Imaging in Detection / M. J. Breitenseher [et al.] // Radiology. 1997. Vol. 203, № 1. P. 245 – 250.
4. Three-Dimensional Computed Tomography Reconstruction of the Carpal Tunnel and Carpal Bones / C. H. Buitrago-Tellez [et al.] // Plastic and reconstructive Surg. 1998. Vol. 101, № 4. P. 1060 – 1064.
5. Diagnostic Strategy for Suspected Scaphoid Fractures in The Presence of Other Fractures in the Carpal Region / F. J. P. Beerers [et al.] // J. Hand Surgery. 2006. Vol. 31B, № 4. P. 416 – 418.
6. Computed Tomography of Suspected Scaphoid Fractures / L. Adey [et al.] // J. Hand Surgery. 2007. Vol. 32A, № 1. P. 61 – 65.

Поступила 04.08.2010 г.