

**МИНИСТЕРСТВО ЗДРАВООХРАНЕНИЯ РЕСПУБЛИКИ БЕЛАРУСЬ
БЕЛОРУССКИЙ ГОСУДАРСТВЕННЫЙ МЕДИЦИНСКИЙ УНИВЕРСИТЕТ
КАФЕДРА ГИСТОЛОГИИ, ЦИТОЛОГИИ И ЭМБРИОЛОГИИ**

**СТРОЕНИЕ ОРГАНИЗМА ЧЕЛОВЕКА И ЖИВОТНЫХ
В НОРМЕ, ПАТОЛОГИИ И ЭКСПЕРИМЕНТЕ**

Сборник научных работ, посвященный 85-летию со дня рождения
профессора А.С.Леонтьюка

Минск, БГМУ
2017

УДК 611(082)

ББК 28.06

С 86

Рецензенты: д-р мед. наук, проф. А.А.Артишевский, д-р мед. наук, проф. Арчакова Л.И.

Строение организма человека и животных в норме, патологии и эксперименте. Сб. работ, посв.85-летию со дня рождения проф.А.С.Леонтьюка /под ред. доц. Т.М.Студеникиной, И.А.Мельникова, доц. В.С.Гайдука; Бел. гос. мед. ун-т.– Минск: БГМУ, 2017.– 441 с.

ISBN 978-985-567-814-5

Сборник посвящен 85-летию со дня рождения видного ученого в области гистологии и эмбриологии, доктора медицинских наук, профессора, заслуженного работника образования Республики Беларусь, лауреата Государственной премии РБ Анатолия Сергеевича Леонтьюка. Сборник включает тематические разделы «А.С.Леонтьюк и кафедра гистологии в воспоминаниях коллег и учеников», «Актуальные вопросы современной морфологии», «Количественные методы в морфологических исследованиях» и «Педагогические аспекты в преподавании морфологических дисциплин».

УДК 611(082)

ББК 28.06

Капитонов А.А., Дорохович Г.П.

МОРФОМЕТРИЯ СИНУСОВ ТВЁРДОЙ МОЗГОЙ ОБОЛОЧКИ ГОЛОВНОГО МОЗГА

Белорусский Государственный Медицинский Университет,

г. Минск. Республика Беларусь

Рассматриваются следующие вопросы: угол изгиба затылочного синуса, роль затылочного синуса в оттоке крови от головного мозга у homo sapiens; сравнительный анализ объёмов правых и левых поперечных и сигмовидных синусов; возможность адсорбции спинномозговой жидкости пещеристым синусом; потенциальные риски хирургического доступа к головному мозгу при использовании краниометрических маркеров астерион и унион.

Ключевые слова: синусы твердой оболочки головного мозга, краниометрия.

Kapitonov A.A., Dorochovich G.P.

MORPHOMETRY OF DURA MATER SINUSES

Belarus State Medical University, Minsk, Republic of Belarus

This article aims to considers following questions : angle of the sinus occipitalis bend, role of sinus occipitalis in homo sapiens blood flow-out system; comparative analysis of difference in volumes of right and left sinus sigmoideus/transversus; sinus cavernosus ability to adsorb cerebrospinal fluid; potential risks while using craniometrical marks asterion and inion.

Keywords: dura mater sinuses, craniometry.

Введение. Нормальное функционирование головного мозга напрямую связано с его кровоснабжением. Для оптимального снабжения структур мозга артериальной кровью требуется поддерживать в нем непрерывное кровообращение. Поэтому важно понимать механизм оттока венозной крови от головного мозга. Изучение морфологии и функционирования синусов твердой оболочки головного мозга может открыть новые возможности в профилактике и лечении тромбозов, инсультов и иных нарушений оттока крови от головного мозга, помочь в создании новых вариантов хирургического доступа к головному мозгу.

Основные методы исследования. Исследование проведено на 12 ангиологических головах и 9 черепах из коллекции кафедры нормальной анатомии БГМУ. Замеры линейных размеров осуществлялись при помощи

кронциркуля и стальной линейки (инструментальная погрешность 0,5 мм). Значения углов изгиба затылочного синуса рассчитаны с помощью теоремы косинусов по сторонам соответствующих треугольников (погрешность определения угла:

$$\Delta\alpha = \sqrt{\frac{\frac{a^2}{b^2c^2} + \frac{(a^2+b^2-c^2)^2}{4b^2c^2} + \frac{(a^2-b^2+c^2)^2}{4b^2c^2}}{4b^2c^2 - (b^2+c^2-a^2)^2}} * 0,5 \quad (1)$$

где a, b и c – длины соответствующих сторон треугольника (см. рис. 1) растёт с увеличением расчетного значения угла).



Рис. 1. Для определения угла изгиба затылочного синуса используется треугольник с вершинами в начале, местах расхождения и максимального изгиба sinus occipitalis.

Результаты и их обсуждение. В ходе исследования установлено, что морфометрические характеристики синусов твёрдой оболочки головного мозга и соответствующих им анатомических образований мозгового отдела черепа

(борозды, выступы, швы) зачастую не совпадают.

Так, средняя длина оболочки затылочного синуса составила 41 мм ($sd = 4,89$ мм), что примерно в 1,4 раза больше средней длины борозды затылочного синуса 28,6 мм ($sd = 6,2$ мм) в соответствии с литературными данными [1]. Синусный сток (средняя высота 5,7 мм, $sd = 2,3$ мм) примерно в 2,5 раза меньше внутреннего затылочного выступа (средняя высота 14 мм, $sd = 4$ мм). Сравнение отношения длин оболочки и костной части вышеназванных структур наводит на вывод о рудиментарной природе внутреннего затылочного выступа, более развитого у высших приматов [2].

У всех доступных нам ангиологических голов затылочный синус оказался изогнут. Результаты измерения угла изгиба α показаны на Рис. 2. Минимальный угол изгиба составил 124° ($\Delta\alpha = 2^\circ$), а максимальный 162° ($\Delta\alpha = 8^\circ$).

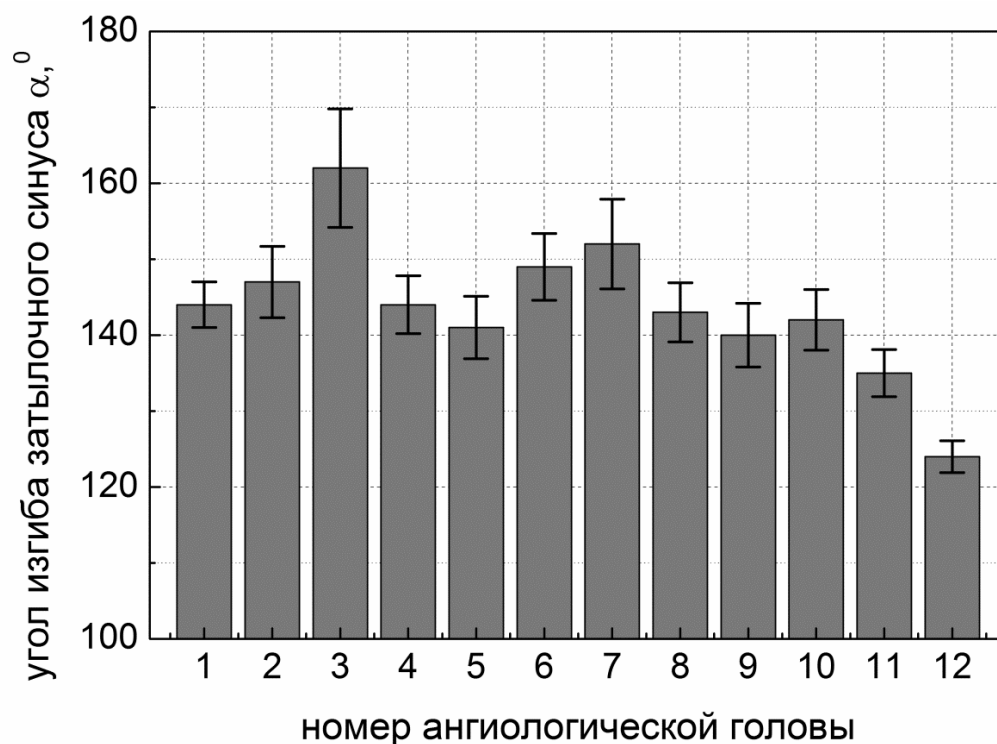


Рис. 2. Угол изгиба затылочного синуса 12 ангиологических голов из анатомической коллекции БГМУ. Вертикальными отрезками показана оценка погрешности $\Delta\alpha$, вычисленная в соответствии с формулой (1).

Уменьшение размеров затылочного выступа с последующим появлением изгиба затылочного синуса связано с прямохождением – в результате вертикального положения человека большое затылочное отверстие и мышелки

сдвинулись кпереди, затылочный синус удлинился, и сток крови по нему частично перешёл на поперечный синус. Необходимость охлаждать большие полушария головного мозга кровью, поступающей с поверхности черепа посредством эмиссарных вен, также способствовала переходу стока крови с затылочного на поперечный синус [2].

Вопреки расхожему мнению о преобладании синусного стока в правой половине черепной коробки, чем обосновывают преобладание правшей в человеческой популяции, статистически значимых различий в объёмах поперечных ($P_{\text{двуст.}} = 0,49$ – парный критерий Стьюдента; $P = 0,6$ – критерий Вилкоксона) и сигмовидных синусов ($P_{\text{двуст.}} = 0,85$ – парный критерий Стьюдента; $P = 0,75$ – критерий Вилкоксона) обнаружено не было. В одном из исследованных черепов имеется лакуна левого сигмовидного синуса, ориентированная в сторону левого сосцевидного отростка, с объёмом порядка 8 мм^3 .

Геометрические параметры пещеристых синусов 9 исследованных ангиологических голов (в 3 остальных головах эти структуры разрушены) приведены в Табл. 1. Средние размеры пещеристого синуса – высота 16,5 мм ($sd = 4 \text{ мм}$) и длина 21 мм ($sd = 2,2 \text{ мм}$) соответствуют литературным данным [3]. Этот синус может адсорбировать спинномозговую жидкость [4], чему способствует значительная площадь его внутренней поверхности (в среднем 15 см^2 при $sd = 5 \text{ см}^2$).

Таблица 1

Геометрические параметры пещеристых синусов

Высота, см	1,55	1,25	1,20	1,25	1,80	1,80	1,75	2,50	1,75
Длина, см	2,20	1,80	2,20	2,25	1,80	1,95	2,45	2,20	1,95
Площадь пов., см^2	14,5	9,5	10,6	11,3	15,3	16,1	18,3	27,1	15,5

Распространено мнение [5], что положение синусного стока можно определить по инициону (наиболее выступающая точка внешнего затылочного выступа). Во всех 9 исследованных черепях (100%) внутренний затылочный выступ (соответствует синусному стоку в твёрдой оболочке головного мозга) не выходил за пределы проекции внешнего затылочного выступа на внутреннюю поверхность черепа и перекрывал иницион.

Наблюдаемое взаиморасположение астриона и поперечного синуса

Правый астрион	Выше	Совп.	Ниже	Совп.	Совп.	Ниже	Совп.	Совп.	Совп.
Левый астрион	Совп.	-	Совп.	Выше	Совп.	Ниже	Совп.	Совп.	Ниже

Другая краниометрическая точка – астрион (точка сращения височной, теменной и затылочной костей) может указывать на положение поперечного синуса [5]. Однако, по нашим данным (см. табл. 2), этот синус не лежал под астрионом в 35% случаев. (Всего проведено 17 наблюдений правого или левого астрионов на 9 черепках, 4 раза астрион лежал ниже, а 2 раза выше борозды поперечного синуса.)

В настоящее время в нейрохирургической практике положение поперечного синуса и стока синусов можно определять более точно при помощи томографических и ангиографических методов [5].

Выводы. В процессе эволюции затылочный синус утратил ведущую роль в кровотоке от головного мозга. Нельзя исключать, что пещеристый синус может адсорбировать спинномозговую жидкость. Краниометрический метод не гарантирует точность определения месторасположения синусов твёрдой оболочки головного мозга, современные инструментальные методы (томография, ангиография) более информативны.

Литература

1. Anatomical study of the occipital sinus using contrast-enhanced magnetic resonance venography. Keiko Kobayashi, Masayuki Suzuki, Fumiaki Ueda et al, *Neuroradiology* (2006) 48: 373–379.
2. Hominid evolution of the arteriovenous system through the cranial base and its relevance for craniosynostosis Alexandra R. Kunz & Charalampos Iliadis, *Childs Nerv. Syst.* (2007) 23:1367–1377.
3. В.Н. Горчаков Нейрохирургическая анатомия головного мозга: учебное пособие / В.Н. Горчаков, И.Г. Сергеева, А.А. Тулупов – Новосибирск: РИЦ НГУ, 2015. – 124 с.
4. Possible role of the cavernous sinus veins in cerebrospinal fluid absorption. Miles Johnston, Dianna Armstrong, & Lena Koh, *Cerebrospinal Fluid Research* (2007) 4:3.
5. Anatomical relationship between cranial surface landmarks and venous sinus in posterior cranial fossa using CT angiography. Bo Sheng, Furong Lv, Zhibo Xiao et al, *Surg. Radiol. Anat.* (2012) 34:701–708.