

**МИНИСТЕРСТВО ЗДРАВООХРАНЕНИЯ
РЕСПУБЛИКИ БЕЛАРУСЬ**

УТВЕРЖДАЮ
Первый заместитель министра

_____ Д.Л. Пиневич

16.12.2016

Регистрационный № 112-1216

**МЕТОД ВЫБОРА ОПЕРАТИВНОГО ВМЕШАТЕЛЬСТВА
ПРИ ВАРИКОЗНОЙ БОЛЕЗНИ НИЖНИХ КОНЕЧНОСТЕЙ**

инструкция по применению

УЧРЕЖДЕНИЯ-РАЗРАБОТЧИКИ: УО «Белорусский государственный
медицинский университет», УЗ «10-я городская клиническая больница» г. Минска

АВТОРЫ: д-р мед. наук И.Н. Игнатович, д-р мед. наук Г.Г. Кондратенко,
Н.М. Новикова, Т.А. Рябычина, О.Е. Глецевич, И.М. Двали

Минск 2016

В настоящей инструкции по применению (далее — инструкции) изложен метод выбора оперативного вмешательства при варикозной болезни нижних конечностей. Метод может быть использован в комплексе медицинских услуг, направленных на лечение пациентов с данной патологией, что позволит выбрать эффективный и минимально травматичный объем оперативного вмешательства.

ПЕРЕЧЕНЬ НЕОБХОДИМОГО ОБОРУДОВАНИЯ, РЕАКТИВОВ, СРЕДСТВ, ИЗДЕЛИЙ МЕДИЦИНСКОЙ ТЕХНИКИ

Аппарат для ультразвуковых исследований.

ПОКАЗАНИЯ К ПРИМЕНЕНИЮ

Варикозная болезнь нижних конечностей (183 МКБ-10) С2 и С3 по классификации CEAP.

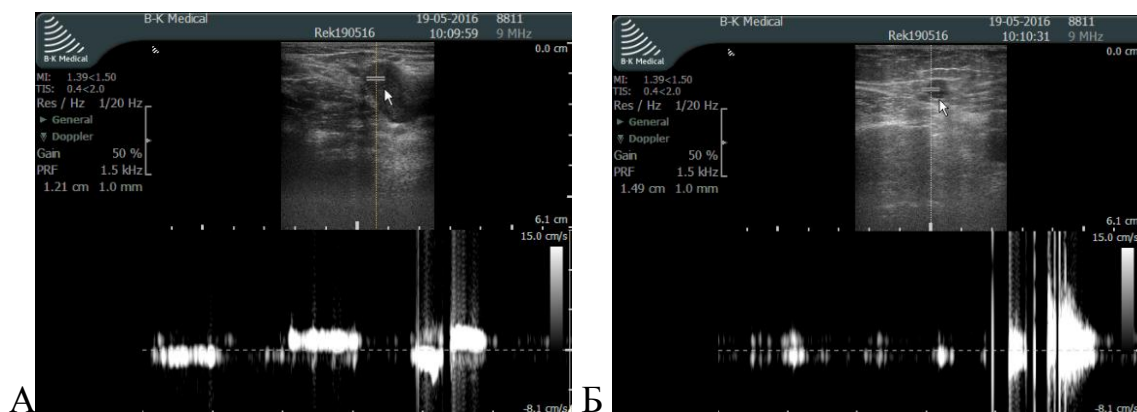
ПРОТИВОПОКАЗАНИЯ ДЛЯ ПРИМЕНЕНИЯ

Хроническая артериальная недостаточность нижних конечностей 2А-3 по классификации Fontaine–А.В. Покровского.

ОПИСАНИЕ ТЕХНОЛОГИИ ИСПОЛЬЗОВАНИЯ МЕТОДА

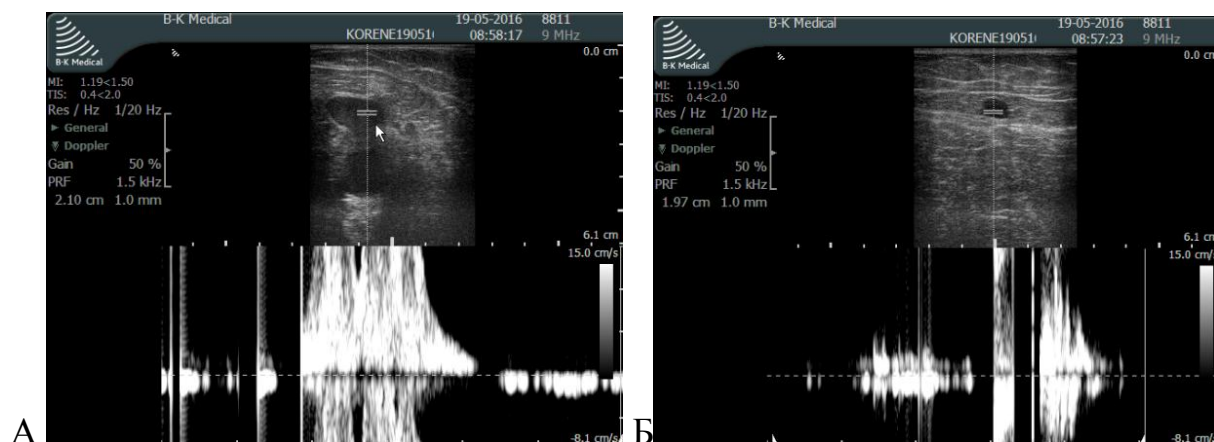
Для определения оптимального объема хирургического вмешательства проводится анализ доплерографических кривых при ультразвуковом исследовании подкожных вен нижних конечностей в вертикальном положении (в положении стоя) с применением линейного датчика 5–15 МГц. При положении датчика в верхней трети бедра (пункт 1) пациент выполняет пробу Вальсальвы (попытка выдохнуть с закрытым ртом). При положении датчика в средней трети бедра (пункт 2) проводится прерывистая компрессия в области варикозно расширенных вен на голени.

Сравнивают доплерографические кривые, полученные в пунктах 1 и 2. Если амплитуда и длительность доплерографической кривой в пункте 2 превышают амплитуду кривой в пункте 1, то принимается решение о сохранении ствола большой (или малой) подкожной вены и удалении только ее варикозно расширенных подкожных притоков (рисунок 1).



**Рисунок 1 — А — доплерографические кривые в пункте 1;
Б — доплерографические кривые в пункте 2**

Если амплитуда и длительность доплерографической кривой в пункте 1 превышает амплитуду кривой в пункте 2, то принимается решение об эндовенозной коагуляции ствола большой (или малой) подкожной вены (рисунок 2).



**Рисунок 2 — А — доплерографические кривые в пункте 1;
Б — доплерографические кривые в пункте 2**

ПЕРЕЧЕНЬ ВОЗМОЖНЫХ ОСЛОЖНЕНИЙ ИЛИ ОШИБОК ПРИ ВЫПОЛНЕНИИ И ПУТИ ИХ УСТРАНЕНИЯ

Отсутствует.