

Ю.М. ГАИН<sup>1</sup>, В.Г. БОГДАН<sup>2</sup>, О.В. ПОПКОВ<sup>2</sup>**АБДОМИНАЛЬНЫЙ КОМПАРТМЕНТ-СИНДРОМ**ГУО «Белорусская медицинская академия последипломного образования»<sup>1</sup>,УО «Белорусский государственный медицинский университет»<sup>2</sup>,

Республика Беларусь

В виду того что брюшная полость представляет собой замкнутое пространство, повышение внутрибрюшного давления может оказывать отрицательное влияние на функцию органов желудочно-кишечного тракта, дыхательную, сердечно-сосудистую, мочевыделительную и центральную нервную системы. Подобное состояние определено как абдоминальный компартмент-синдром и без специального лечения может привести к полной потере функциональной активности органов и систем больного и смерти. Своевременное снижение внутрибрюшной гипертензии приводит к обратному развитию нарушений. Целая группа причин, посттравматические и послеоперационные осложнения могут приводить к развитию абдоминального компартмент-синдрома. Клиническая картина и физикальные способы обследования живота недостаточны для диагностики внутрибрюшной гипертензии. Измерение давления в брюшной полости посредством оценки давления в мочевом пузыре является точным и простым методом, выполнение которого возможно у самого тяжёлого больного. Лечение абдоминального компартмент-синдрома включает ряд терапевтических мероприятий, при неэффективности которых показана ранняя хирургическая декомпрессия. Даже при своевременном лечении данного синдрома отмечается высокий уровень летальности больных.

*Ключевые слова:* абдоминальный компартмент-синдром, внутрибрюшное давление, интраабдоминальная гипертензия, полиорганная недостаточность

Since the abdominal cavity represents the closed space, increase of intra-abdominal pressure can produce negative influence on the function of gastrointestinal organs, respiratory, cardiovascular, renal and central nervous systems. Such a condition is determined as the abdominal compartment syndrome and without special treatment can lead to full loss of functional activity of bodies and systems of a patient and his death. Duly decrease in the intra-abdominal hypertension results in reverse development of infringements. The whole group of reasons, posttraumatic and postoperative complication can result in the development of the abdominal compartment syndrome. A clinical picture and physical ways of inspection of the stomach are insufficient for diagnostics of the intra-abdominal hypertension. Measurement of pressure in the abdominal cavity by means of the pressure estimation in the bladder is an exact and simple method which performance is possible in the heaviest patient. Treatment of the abdominal compartment syndrome includes a number of therapeutic actions; in case of their inefficiency early surgical decompression is necessary. Even at duly treatment of the given syndrome the high level of patients' lethality is marked.

*Keywords:* abdominal compartment syndrome, intra-abdominal pressure, intra-abdominal hypertension, multiple organ insufficiency

В современной англоязычной медицинской литературе всё чаще можно встретить определение «Abdominal Compartment Syndrome» (compartment (англ.) – отделение, отсек, ячейка, ограниченное или изолированное образование). При этом внутрибрюшную гипертензию (intra-abdominal hypertension) рассматривают отдельно от

Abdominal Compartment Syndrome, потому что она не всегда приводит к его развитию. В отечественной литературе можно встретить самые различные варианты перевода данного состояния: синдром интраабдоминальной компрессии, абдоминально-экстензионный синдром, синдром внутрибрюшного сдавления, абдоминальный ком-

партмент-синдром, синдром брюшной полости, синдром внутрибрюшной гипертензии, синдром переполненной брюшной полости, внутрибрюшная клаустропатия, синдром внутрибрюшного напряжения, синдром замкнутого абдоминального пространства, абдоминальный краш-синдром, синдром повышенного внутрибрюшного давления, синдром закрытого острого живота, синдром абдоминальной компрессии, синдром высокого внутрибрюшного давления и др. Все они отражают суть одного патологического состояния, определяющего развитие полиорганной недостаточности вследствие повышенного внутрибрюшного давления [1, 2, 3, 4]. С нашей точки зрения, определение данного состояния как «абдоминальный компартмент-синдром» (АКС) в наибольшей степени отражает смысл и содержание данного феномена.

Современная медицина может привести большое количество примеров развития «компартмент-синдромов» у человека при самой различной патологии: внутричерепная гипертензия, субфасциальный отёк или напряжённая межмышечная гематома (вследствие травмы или синдрома длительного сдавления), внутригрудная гипертензия (вследствие напряжённого пневмоторакса или пневмомедиастинума, экстра- или интраперикардальная гемопонада сердца), внутриглазная гипертензия (глаукома), внутритазовая гипертензия с блокадой мочеточников и др. Общие проявления таких состояний сводятся к одному: резкое увеличение давления в ограниченном пространстве ведёт к нарушению кровообращения, гипоксии и ишемии расположенных в этом пространстве органов и тканей, способствуя выраженному снижению их функциональной активности, вплоть до полного исчезновения. В соответствии с данными литературы ограниченную информацию о роли внутрибрюш-

ной гипертензии в патогенезе органических нарушений можно встретить на страницах медицинских изданий XIX столетия, где описывались нарушения кровообращения, изменения функции дыхания и мочеотделения при повышении давления в брюшной полости вследствие отдельных заболеваний и патологических состояний. В 1931 г. предложен способ прямого определения давления в брюшной полости [5]. Наиболее интенсивное изучение патологических изменений при внутрибрюшной гипертензии связано с развитием эндоскопической (лапароскопической) хирургии и гинекологии [6, 7, 8]. На проявление этих изменений при хирургической патологии обращается самое серьёзное внимание [9, 10]. С этого периода и по настоящее время опубликовано огромное число работ, посвящённых АКС и его роли в возникновении и прогрессировании системных изменений при самой разнообразной хирургической патологии.

Несмотря на большое внимание в последнее время практических хирургов и учёных к проблеме АКС, точных сведений о частоте его развития у больных при самой разнообразной патологии нет [11]. При травме живота, а также после интраабдоминальных операций внутрибрюшная гипертензия развивается у 30 и более процентов больных, а АКС возникает приблизительно у 5,5% пациентов [12]. Летальность от АКС достигает очень высоких цифр – 42–68%, без лечения этот показатель приближается к абсолютному значению [11].

В норме внутрибрюшное давление отражает уровень внутриплеврального давления и равняется нулю или имеет слегка отрицательное значение (ниже атмосферного). Незначительное его повышение (3–15 мм рт. ст.) может наблюдаться во время искусственной вентиляции лёгких, в послеоперационном периоде, при наличии

ожирения. АКС возникает только тогда, когда давление в закрытой брюшной полости повышается до уровня, нарушающего нормальное кровоснабжение органов живота [1, 2, 3]. Критическое значение (порог) такого давления варьирует в зависимости от степени волемии и тонуса брюшной стенки (нивелирующего компрессию). Умеренное повышение внутрибрюшного давления может быть компенсировано переливанием пациенту растворов (коллоидных или кристаллоидных). После достижения интраабдоминальной гипертензии уровня 25 мм рт. ст. и выше наступают существенное нарушение кровообращения внутренних органов, что способствует развитию печёчно-почечной, сердечно-сосудистой и дыхательной недостаточности. Именно поэтому только своевременное выявление интраабдоминальной гипертензии, профилактические мероприятия и адекватное лечение АКС может служить залогом успешной терапии и предотвращения неблагоприятного «сценария» заболевания [1, 2, 3, 13, 14, 15].

Общепризнанным является следующий перечень причин (заболеваний и состояний), приводящих к развитию АКС [3]:

1. Послеоперационные (связанные с оперативным вмешательством):

а) кровотечение в брюшную полость и забрюшинное пространство;

б) лапаротомия или герниотомия со стягиванием брюшной стенки во время ушивания;

в) распространённый перитонит или абсцесс брюшной полости;

г) послеоперационная инфильтрация или отёк внутренних органов;

д) пневмоперитонеум во время лапароскопии;

е) послеоперационная кишечная непроходимость;

ж) острое расширение желудка.

2. Посттравматические (связанные с

травмой):

а) внешнее сдавление;

б) ожоги и политравма;

в) посттравматическое внутрибрюшное или забрюшинное кровотечение;

г) отёк внутренних органов после массивной инфузионной терапии.

3. Как осложнение внутренних болезней:

а) перитонеальный диализ, осложнённый перитонитом;

б) массивная инфузионная терапия;

в) декомпенсированный (напряжённый) асцит при циррозе печени или опухолях;

г) острый панкреатит;

д) острая кишечная непроходимость;

е) разрыв аневризмы брюшной аорты.

Предрасполагающими факторами развития АКС являются [3]: а) гипотермия менее 33°C; б) ацидоз (рН крови менее 7,2); в) большие объёмы гемотрансфузии (более 10–20 доз/сутки); г) коагулопатия различного генеза; д) сепсис любой этиологии.

Чаще всего синдром развивается после тяжёлой травмы живота, внутрибрюшного или забрюшинного кровотечения, операций на крупных сосудах забрюшинного пространства, при панкреонекрозе, кишечной непроходимости или распространённом перитоните с явлениями выраженной энтеральной недостаточности [1, 2, 3, 9, 13, 15–20]. При этом наиболее типичным «сценарием» развития АКС является следующая патологическая последовательность: тяжёлая интраабдоминальная патология (например, обширная травма живота с внутрибрюшным кровотечением, ишемией внутренних органов и шоком) – интенсивная инфузионная терапия (с массивным переливанием коллоидных и кристаллоидных растворов) → постперфузионный отек внутренних органов и коагулопатия → скопление в брюшной полости и забрюшинном пространстве жидкости

и (или) крови → интраабдоминальная гипертензия → синдром абдоминальной компрессии с полиорганной недостаточностью.

Оценивая патофизиологические аспекты данного патологического синдрома, следует помнить, что повышение давления в замкнутой полости зависит от эластических свойств её стенок и объема её содержимого. При этом трудно установить линейную зависимость внутрибрюшного давления от объема брюшной полости. Способность к растяжению брюшной стенки уменьшается по мере увеличения содержимого полости живота (кровотечение, отёк кишечника, скопление в нём газов или содержимого и т.д.). При этом внутрибрюшное давление возрастает непропорционально резко в ответ на одинаковый прирост объема живота [21]. На растяжимость брюшной стенки влияют также степень развития мышц живота, подкожного жирового слоя, ригидность брюшины и внутрибрюшной фасции. Особую значимость некоторые учёные придают напряжению брюшного пресса при боли и психомоторном возбуждении больного [18]. Увеличение давления в брюшной полости не сразу и не всегда сопровождается возникновением АКС, именно поэтому в литературе нет точных цифр его значения, при которых развивается этот патологический синдром. Вместе с тем, существует закономерность: чем выше внутрибрюшное давление, чем больше факторов, ослабляющих организм, тем более вероятным является развитие АКС. При этом, чем быстрее нарастает внутрибрюшное давление, тем выше вероятность АКС [21].

В современной литературе «красной нитью» обозначено основное правило компартмент-синдрома: повышение внутрибрюшного давления отрицательно отражается не только на органах живота, оно воздействует на весь организм человека «от

макушки до носков» [22]. Как же всё-таки возникают и прогрессируют изменения со стороны внутренних органов при повышении давления в брюшной полости?

Наиболее выраженные сдвиги отмечаются со стороны сердечно-сосудистой системы. Повышение давления в брюшной полости существенно замедляет кровоток в нижней полой вене и значительно уменьшает возврат венозной крови [15, 23, 24]. Повышенное интраабдоминальное давление смещает диафрагму высоко вверх и увеличивает среднее внутригрудное давление, которое отражается на тоне крупных сосудов и работе сердца [25, 26]. Внутригрудная гипертензия уменьшает выраженность диастолического заполнения желудочков, изменяет градиент давлений на миокард, повышает давление в лёгочных капиллярах, уменьшает ударный объём сердца, снижает венозный возврат [1, 6, 25–27]. Несмотря на прогрессирующую тахикардию, существенно снижается сердечный выброс. Общее периферическое сопротивление сосудов растёт по мере увеличения внутрибрюшной гипертензии. Это происходит в результате системной компрессии сосудистого русла, а также вследствие рефлекса на снижение сердечного выброса. Артериальное давление у больных с АКС может быть различным: от повышенного или нормального в начальный период болезни, до выраженной гипотензии в терминальной стадии процесса [27]. Каждый дополнительный негативный фактор (в первую очередь гиповолемия или снижение контрактильной функции миокарда) ускоряет декомпенсацию гемодинамики. Истинные показатели давления в крупных сосудах грудной полости при развитии АКС не могут отражать ни истинного значения объема циркулирующей крови, ни объективного состояния сердечной деятельности [22, 28]. Более достоверное представление об изменениях гемодинамики при АКС даёт

измерение разнообразных сердечных объёмов и индексов [13]. Возникает нарушение лимфооттока по грудному протоку, развивающееся пропорционально изменениям внутрибрюшного давления. Полностью лимфодренаж по нему прекращается при повышении давления в брюшной полости до 30 см водного столба.

С дислокацией диафрагмы в грудную полость и повышением внутригрудного давления при АКС тесно связаны и все изменения, происходящие в системе дыхания. При этом происходит существенное уменьшение функциональной остаточной ёмкости лёгких, развиваются коллапс альвеол и ателектазирование ткани лёгких [21, 25, 29]. Прогрессирующее ухудшение вентиляционно-перфузионных соотношений и нарастание лёгочного шунтирования приводят к выраженному снижению эффективности дыхания и появлению тяжёлых метаболических сдвигов. Стремясь поддержать эффективную вентиляцию лёгких, диафрагма больного совершает при этом чрезмерные усилия по компенсации повышенного давления в брюшной полости, и, работая с переутомлением, существенно повышает кислородную «цену» дыхания. Нарастающие гипоксемия и респираторный ацидоз с быстрой декомпенсацией дыхательной функции достаточно часто заставляют лечащих врачей переводить больного на искусственную вентиляцию лёгких [3].

Повышение внутрибрюшного давления выше уровня 15 мм рт. ст. приводит к ухудшению кровообращения во всех органах живота, за исключением надпочечников [30]. Снижение перфузионного давления брюшной полости (разницы между средним артериальным давлением и давлением в брюшной полости) усугубляет ишемию внутренних органов живота. Первым подвергается изменениям пищеварительный тракт, при этом отёк слизистой кишеч-

ника и ацидоз развиваются раньше клинически выявляемых признаков АКС [31]. На этом фоне существенно снижается лимфатическое всасывание перитонеальной жидкости [3]. Прогрессирующее падение сердечной деятельности и функции почек, а также интенсивная инфузионная терапия усугубляют секвестрацию жидкости в так называемое «третье пространство», отёк кишечника, ещё в большей степени повышая интраабдоминальную гипертензию и замыкая «порочный круг» [17, 18]. Потеря ишемизированной слизистой оболочкой кишки своей барьерной функции способствует развитию транслокации кишечных бактерий, приводя к их прорыву в системный кровоток (через системы грудного лимфатического протока и воротной вены) и брюшную полость, инициируя развитие и прогрессирование абдоминального септического процесса [1, 32, 33]. Отмечено, что существование внутрибрюшной гипертензии более 25 мм рт. ст. более одного часа приводит к ускоренному поступлению кишечных бактерий в лимфатические пути, порталный кровоток и брюшную полость [34].

По данным некоторых авторов, артериальный печёночный кровоток уменьшается при интраабдоминальной гипертензии 10 мм рт. ст., а порталный начинает страдать при уровне 20 мм рт. ст. [35]. Это не может не сказаться на функции печени, которая при повышении давления в брюшной полости начинает «сдавать свои позиции». Интраабдоминальная гипертензия ухудшает кровообращение брюшной стенки и негативно влияет на заживление послеоперационных ран [36].

Основными причинами почечной недостаточности при АКС служат: а) повышение почечного сосудистого сопротивления; б) сдавление почечных вен и почечной паренхимы; в) усиление продукции антидиуретического гормона, альдостеро-

на и ренина; г) уменьшение сердечного выброса и скорости клубочковой фильтрации [15, 21]. В соответствии с результатами отдельных исследований снижение диуреза отмечается уже при уровне интраабдоминальной гипертензии более 10–15 мм рт. ст., полная анурия развивается при уровне внутрибрюшного давления, превышающего 30 мм рт. ст. [37]. При этом отмечается, что после декомпрессии живота функция почек, как правило, восстанавливается через определённый промежуток времени [3].

В патологический комплекс полиорганной дисфункции при АКС часто входят изменения со стороны центральной нервной системы [38]. Главными причинами их являются развивающиеся внутричерепная гипертензия, гипоксия мозга и его отёк вследствие повышения внутригрудного давления и влияния интраабдоминальной компрессии на ликвор через эпидуральное венозное сплетение [39]. Другие органические изменения при АКС обусловлены комплексным «полипатическим» влиянием на организм всех вышеперечисленных патологических факторов [3].

Внешние проявления АКС носят неспецифический характер, их проявления могут встречаться при самой разнообразной хирургической и нехирургической патологии. Например, олигурия или анурия, высокий уровень центрального венозного давления (ЦВД), выраженное тахипноэ и снижение сатурации, глубокое нарушение сознания, падение сердечной деятельности могут трактоваться как проявления полиорганной дисфункции на фоне травматической болезни, сердечной недостаточности или тяжёлого инфекционного процесса. Незнание основных проявлений АКС и основных принципов его лечения могут способствовать тому, что посиндромная коррекция отдельных нарушений принесёт вред больному: например, назначе-

ние диуретиков при наличии олигурии и высокого ЦВД. По мнению большинства авторов, занимающихся настоящей проблемой, главный фактор в диагностике АКС – это настороженность врача в отношении его развития у больных с высоким риском.

Вместе с клиническими признаками, самым достоверным способом диагностики АКС является измерение внутрибрюшного давления. Считают, что нормальное значение интраабдоминального давления зависит от индекса массы тела и приблизительно равно нулю [3].

S.E. Bradley и G.P. Bradley в 1947 году было предложено рассматривать живот как резервуар с жидкостью, в котором всё подчинено закону Паскаля, который утверждает, что давление на поверхности жидкости и во всех её отделах является константой. Основываясь на данном законе, можно предположить, что давление в брюшной полости можно измерять в любом её отделе (в прямой кишке или желудке, в мочевом пузыре или в нижней полой вене) [19]. Важность такого измерения для оценки выраженности АКС признаётся большинством учёных. Среди прямых методов измерения давления наиболее распространены инвазивные способы оценки (пункционный, лапаротомный и др.). Среди непрямых методик нашли широкое применение способы измерения давления в нижней полой вене, в полости желудка или тонкой кишки (при помощи назогастроинтестинальных зондовых систем) [1, 2, 14]. Однако самым популярным и наиболее простым в исполнении остаётся способ оценки давления в брюшной полости по уровню давления в мочевом пузыре [3, 14, 40]. Данный метод прост, не требует специальной, сложной аппаратуры, позволяет осуществлять мониторинг за данным показателем на протяжении длительного срока лечения больного. При этом для измерения давления в мочевом пузыре необ-

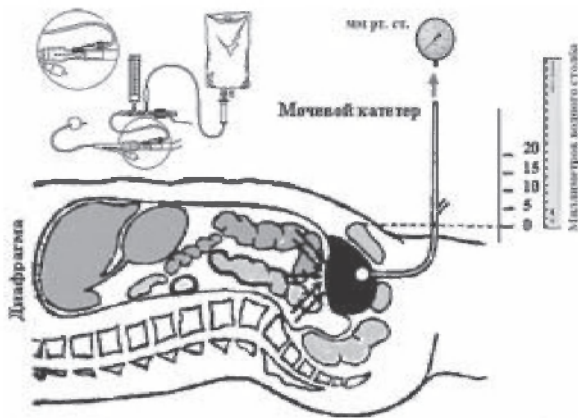
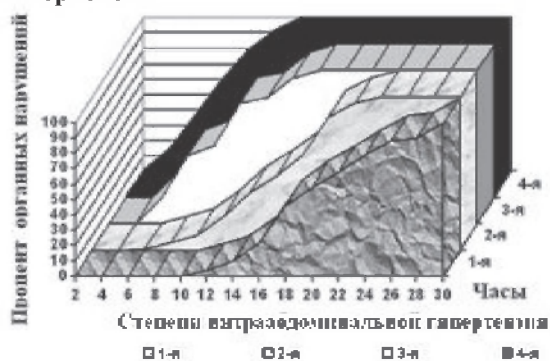


Рис. 1. Измерение внутрибрюшного давления при помощи мочевого катетера (1 мм рт. ст. = 13,5951 мм вод. ст.)

ходимы катетер Фолея, тройник, прозрачная трубочка (от системы для переливания крови), линейка или специальный гидроманометр. При измерении пациент находится на спине. В стерильных условиях в мочевой пузырь вводится катетер Фолея, раздувается его баллончик. В мочевой пузырь (после его полного опорожнения) вводится 80–100 мл физиологического раствора. Катетер пережимается дистальнее места измерения, и к нему с помощью тройника (иглы) подключается прозрачная трубочка от системы. Показатель (уровень) давления в брюшной полости оценивается по отношению к нулевой отметке – верхнему краю лонного сочленения (рис. 1).

Оценку пузырного давления не производят, если имеется повреждение мочево-

Рис. 2. Сроки появления признаков полиорганной недостаточности при различных степенях интраабдоминальной гипертензии



го пузыря или сдавление его тазовой гематомой. В таких ситуациях уровень интраабдоминальной гипертензии оценивают по внутрижелудочному давлению.

В соответствии с мнением большинства авторов тяжесть АКС зависит не только от величины внутрибрюшного давления, но и от скорости его увеличения и характера происходящих сдвигов со стороны дыхательной функции, гемодинамики и функционирования других жизненно важных систем. Сроки его развития определяются несколькими часами. До настоящего времени дискуссии подвергается величина внутрибрюшного давления, приводящая к развитию АКС. По нашим данным, к его возникновению может приводить интраабдоминальная гипертензия в 10 мм рт. ст., но наиболее часто он отмечается при уровне давления, превышающем 20–25 мм рт. ст. В соответствии с уровнем интраабдоминальной гипертензии выделяют 4 её степени [4]: 1-я – давление в брюшной полости 10–15 мм рт. ст.; 2-я – 16–25 мм рт. ст.; 3-я – 26–35 мм рт. ст.; 4-я – более 35 мм рт. ст.

С нашей точки зрения, очень важным показателем в развитии АКС является время существования интраабдоминальной гипертензии. При анализе этого показателя у 167 пациентов с АКС нами было установлено, что при первой степени гипертензии признаки полиорганной недостаточности развивались не ранее 12–16 часов, а при гипертензии четвертой степени эти изменения отмечались уже через 3–6 часов (рис. 2).

Вместе с цифровыми значениями внутрибрюшного давления существует показатель так называемого «абдоминального перфузионного давления», которое определяют как разницу между средним артериальным давлением и внутрибрюшным давлением. M.L. Cheatham (1995) доказал, что его значение является лучшим прогно-

## Тяжесть состояния пациента по клиничко-лабораторным изменениям

№ п.п.	Анализируемые признаки	Баллы при оценке изменений			
		0	1	2	3
1	Возраст, годы	до 45	45-60	61-75	Более 75
2	ЧСС, в минуту	80-110	111-140	141-179 или 69-40	180 и > или < 40
3	АД систолическое, мм рт. ст.	80-139	140-149 или 79-70	69-55	< 55
4	ЦВД, мм вод. ст.	60-180	59-10	9-0	> 200 либо отрицательное
5	ЧД, в минуту	12-25	26-34 или 10-11	35-49 или 7-9	≥ 50 или ≤ 6, либо патологическое дыхание
6	Диурез, л/сутки Число органов,	0,7-2,49	2,5-4,9	> 5 или 0,6-0,2	< 0,2
7	недостаточность которых отмечается клинически	0	1	2	3 и более
8	Общий белок крови, г/л	65-85	86-93 или 69-64	63-50	49 и менее
9	Мочевина, ммоль/л	4-8,33	8,34-11	12-20	Более 20
10	Лейкоциты крови, $\times 10^9/\text{л}$	4,0-14,9	15-19,9	20-29,9 или 3,9-3,5	> 30 или < 3,5

стическим показателем выживаемости по сравнению со средним артериальным давлением и внутрипузырным давлением у пациентов с интраабдоминальной гипертензией и АКС. Анализ множественной регрессии продемонстрировал превосходство его значения в прогнозировании осложнений, исхода, по сравнению с такими показателями, как артериальное рН, дефицит оснований, лактат артериальной крови и почасовой диурез [13].

Уровень интраабдоминальной гипертензии прямо коррелирует с выраженностью органных нарушений и величиной летальности. Установлено, что повышение внутрибрюшного давления выше 10 мм рт. ст. в течение 1-2 суток приводит к летальности в 3-7% случаев, а при увеличении этой величины более 35 мм рт. ст. в течение 6-7 часов приводит к неблагоприятным последствиям во всех наблюдениях (100% случаев). С нашей точки зрения, гораздо более объективным и точным критерием в оценке тяжести состояния боль-

ного с АКС и прогнозировании исхода является динамика внутрибрюшного давления. У больных с интраабдоминальной инфекцией в послеоперационном периоде изменение в течение 20-24 часов уровня интраабдоминальной гипертензии с 1-й степени до 3-й или со 2-й до 4-й (т.е. на два порядка) свидетельствует о неблагоприятном развитии «сценария» болезни – прогрессировании патологического процесса, неэффективности проводимых лечебных мероприятий. Такой вариант течения болезни требует неотложных корректирующих мероприятий терапевтического или даже хирургического плана.

Авторами разработан метод, позволяющий достоверно оценивать уровень «компармент-синдрома брюшной полости» и определять вероятность возможного наступления неблагоприятного исхода у больных с острой хирургической патологией органов брюшной полости. При этом на основании оценки состояния больного (клинических, лабораторных и специаль-



Таблица 1

## Продолжение. Тяжесть состояния пациента по клинико-лабораторным изменениям

№ п.п.	Анализируемые признаки	Баллы при оценке изменений			
		0	1	2	3
11	Тромбоциты, тыс/мкл	200–400	199–100	99–50	49 и менее
12	ЛИИ, усл. ед.	0,5–1,5	1,5–3,0	3,1–7,0	7,1 и более
13	Длительность повышенного внутрибрюшного давления, час	–	До 24 час	25–48 час	49 и более
14	Парез кишечника	Нет	Незначительно выраженное вздутие живота, перистальтика резко ослаблена, шума «плеска» нет, из желудка одномоментно эвакуировано до 200 мл застойного содержимого	Умеренно выраженное вздутие живота, перистальтика не прослушивается, «шум плеска» слабо выражен, из желудка одномоментно эвакуировано до 1 л застойного содержимого	Резко выраженное вздутие живота, «гробовая тишина», на фоне которой прослушиваются сердечные тоны, шум «плеска» и симптом «падающей капли» резко выражены, из желудка эвакуировано более 1 л содержимого с каловым запахом

Примечания: А. **Обозначения:** ЧСС – частота сердечных сокращений в минуту; АД – артериальное давление; ЦВД – центральное венозное давление (измеряется в подключичной, яремной вене после установки туда катетера); ЛИИ – лейкоцитарный индекс интоксикации Я.Я. Кальф-Калифа; СЭН – синдром энтеральной недостаточности; ЧД – частота дыхания (дыхательных движений в минуту).

**Б. Лейкоцитарный индекс интоксикации (ЛИИ) по Я.Я. Каль-Калифу (1941):**

$$\text{ЛИИ} = \frac{(С + 3Ю + 2П + 4Ми) \times (Пл + 1)}{(Мо + Л) \times (Э + 1)},$$

где Пл – плазматические клетки; Ю – юные формы; С – сегментоядерные нейтрофилы; П – палочкоядерные нейтрофилы; Мо – моноциты; Э – эозинофилы; Ми – миелоциты; Л – лимфоциты. ЛИИ в норме варьирует от 0,5 до 1,5 усл. ед. (в норме в среднем составляет 1,0±0,6)

иых данных) измерения интраабдоминального давления проводится вычисления специального показателя – «Индекса тяжести абдоминального компартмент-синдрома» (ИТ АКС). При этом; а) по «Таблице тяжести состояния пациента» (таблица 1) в соответствии с клинико-лабораторными изменениями оценивается 14 признаков с градацией их от 0 до 3 баллов (минимум – 0 баллов, максимум – 54 балла); б) по «Таб-

лице тяжести фоновой патологии» (таблица 2) оцениваются 12 состояний с обозначением каждого из них увеличивающим коэффициентом; в) по «Таблице тяжести интраабдоминальной инфекции» (таблица 3) оценивается 12 состояний с обозначением каждого из них увеличивающим коэффициентом (при этом выбирается одно значение показателя с наиболее высоким увеличивающим коэффициентом); г) по «Таб-

Таблица 2

**Коэффициенты тяжести фоновой патологии**

№ п.п.	Заболевания	Баллы
1	Состояние после комбинированного лечения злокачественного новообразования (операция, химиотерапия, лучевое лечение)	1,6
2	СПИД (или ВИЧ-инфицированный)	1,6
3	Цирроз печени	1,3
4	ХОБЛ (хроническое обструктивное заболевание лёгких)	1,2
5	Хроническая почечная недостаточность (ХПН)	1,6
6	Цереброваскулярная болезнь (состояние после перенесенных инсультов)	1,4
7	Постинфарктный кардиосклероз	1,4
8	Состояние после острого инфаркта миокарда (до 6 месяцев)	1,6
9	Сахарный диабет (в состоянии компенсации или субкомпенсации)	1,4
10	Сахарный диабет в состоянии клинико-метаболической декомпенсации	1,6
11	Хронический алкоголизм	1,4
12	Гемобластозы и хронические заболевания крови	1,6

лице поправочных коэффициентов, ухудшающих прогноз заболевания» (таблица 4), оценивается 8 состояний с обозначением каждого из них увеличивающим коэффициентом.

ИТ АКС рассчитывается путём умножения значения тяжести пациента по клинико-лабораторным признакам на величины соответствующих индексов тяжести фоновой патологии (при этом, если таких состояний более, чем одно, результат пос-

ледовательно умножается на все поправочные коэффициенты), на индекс тяжести интраабдоминальной инфекции (выбирается величина с максимальным значением коэффициента) и поправочные коэффициенты, ухудшающие прогноз заболевания (таблицы 1–4).

По специальной номограмме (рис. 3) с помощью линейки соединяются значения величины внутрибрюшного давления (1-й столбик) и величины ИТ АКС (2-й

Таблица 3

**Коэффициенты тяжести интраабдоминальной инфекции**

№ п.п.	Характеристика процесса в брюшной полости или забрюшинном пространстве	Баллы
1	Мезотромбоз с тотальным или субтотальным поражением кишечника	2
2	Мезотромбоз с сегментарным поражением кишечника	1,6
3	Панкреонекроз	1,8
4	Доброкачественные перфорации тонкой кишки	1,6
5	Доброкачественные перфорации толстой кишки	1,8
6	Рак пищеварительного тракта с обтурацией или перфорацией	1,8
7	Острый деструктивный аппендицит с перитонитом	1,4
8	Острая кишечная непроходимость доброкачественного (неопухолевого) генеза	1,6
9	Травма желудка, двенадцатиперстной, тонкой и толстой кишки	1,5
10	Ущемлённая грыжа	1,7
11	Послеоперационный перитонит	1,8
12	Острая патология печени и билиарной системы	1,6
13	Другая причина	1,3

Примечание: для анализа выбирается только один вариант причины абдоминального сепсиса

Таблица 4

**Поправочные коэффициенты, ухудшающие прогноз заболевания**

№ п.п.	Состояния, ухудшающие прогноз заболевания	Баллы
1	Предшествующее операции лечение антибактериальными препаратами (более 3 суток)	1,4
2	Предшествующее операции длительное (более 1 месяца) лечение кортикостероидами	1,6
3	Абдоминальный сепсис осложнился острым эрозивно-язвенным поражением ЖКТ с геморрагическим синдромом	1,6
4	ДВС-синдром (клинически и лабораторно подтверждённый)	1,5
5	Клинико-рентгенологические признаки респираторного дистресс-синдрома взрослых (РДСВ)	1,4
6	Искусственная вентиляция лёгких более 2 суток	1,5
7	Признаки септического шока при поступлении (более 3 часов)	1,7
8	Нет перечисленных выше факторов, утяжеляющих состояние и ухудшающих прогноз	1,0


Примечание: при наличии нескольких ухудшающих факторов, общий показатель последовательно умножается на все индексы (аналогично таблицы 3)

столбик). При этом продолжение прямой линии на 3-м столбике номограммы укажет вероятную летальность (с ошибкой  $\pm 4,85\%$ ) и на 4-м столбике – возможную хирургическую и лечебную тактику.

Метод апробирован на 167 больных с

острой хирургической патологией органов брюшной полости, осложнённой абдоминальным сепсисом. Диагностическая чувствительность метода составила 94,6%, диагностическая эффективность – 86,1%.

В современных условиях наиболее оп-



равданным является дифференцированный подход к профилактике и лечению АКС. Первая степень интраабдоминальной гипертензии отмечается достаточно часто после любой лапаротомии – такой её уровень, как правило, носит непродолжительный характер и в большинстве случаев не приводит к возникновению АКС. При второй степени интраабдоминальной гипертензии показаны тщательный мониторинг давления в брюшной полости, а также функции различных систем и проведение интенсивных терапевтических мероприятий. При третьей и четвертой степенях в большинстве случаев требуется хирургическая декомпрессия живота. При повышении давления более 35 мм рт. ст. срочное вмешательство носит реанимационный характер, поскольку такая гипертензия в течение нескольких часов может привести к остановке сердца.

В условиях интраабдоминальной инфекции и прогрессирования энтеральной недостаточности самыми действенными методами хирургического вмешательства являются: зондовая декомпрессия кишечника, открытое ведение брюшной полости (лапаростомия) с постепенной ликвидацией дефекта брюшной стенки по мере разрешения АКС [12, 25, 31, 32].

В экстренной или плановой хирургии без интраабдоминальной инфекции при наличии условий к существенному повышению внутрибрюшного давления (например, при пластике брюшной стенки во время операции по поводу гигантских вентральных грыж) или при выявлении выраженной внутрибрюшной гипертензии во время вмешательства выполняется ненапряжные методики закрытия брюшной стенки с использованием сетчатых имплантов (Gore-Tex, Marlex, Prolene и др.) [20, 21, 41]. В подобных ситуациях помогают также резекция большого сальника, резекция конгломерата тонкой кишки, пласти-

ческое закрытие брюшной стенки с изменением степени её натяжения [2, 3]. Наиболее эффективным способом снижения внутрибрюшного давления в условиях urgentной хирургии является зондовая декомпрессия кишечника, особенно, в сочетании с продлённой послеоперационной перидуральной анестезией [32].

По нашим данным, назогастроинтестинальная зондовая декомпрессия в сочетании с использованием патогенетических способов лечения синдрома энтеральной недостаточности (интестинального диализа, энтеросорбции, раннего энтерального питания, местной иммунокоррекции и борьбы с микробной гиперколонизацией тонкой кишки) позволяет в среднем на  $18,5 \pm 4,33$  мм рт. ст. по сравнению с аналогичной группой больных, которым проводилась только желудочная декомпрессия ( $p < 0,001$ ). Своевременно выполненная хирургическая декомпрессия живота приводит к восстановлению нормальных показателей гемодинамики, внутригрудного давления, функции печени и почек [3]. Вместе с тем, описан и ряд осложнений хирургической декомпрессии живота, среди которых наиболее часто встречаются; артериальная гипотензия, нарушения сердечного ритма и асистолия, а также тромбоэмболия легочной артерии [16]. Артериальная гипотония чаще всего бывает обусловлена некорригированной гиповолемией, асистолия – реперфузией и попаданием в системный кровоток большого количества промежуточных продуктов метаболизма (в частности, аденозина), тромбоэмболия легочной артерии – замедлением и извращением венозного кровотока, гиперкоагуляцией и развитием эмбологенных тромбов в системе нижней полой вены [22].

Очень важным направлением комплексного лечения АКС является совокупность консервативных мероприятий. Особое ме-

сто среди них принадлежит респираторной поддержке путём продлённой искусственной вентиляции лёгких (ИВЛ) с увеличением положительного давления в конце выдоха, а не дыхательного объёма, который, напротив, в условиях компартмент-синдрома следует уменьшать. Эти параметры выбирают по графику «давление-объём» (растяжимости) лёгких [12].

Важное значение при АКС придаётся адекватной инфузионной терапии, которая необходима для коррекции объёма циркулирующей крови (в первую очередь, перед декомпрессией). При этом, перед лапаротомией целесообразна инфузия кристаллоидных растворов. Нужно знать, что инфузионная терапия для коррекции гиповолемии имеет патогенетическую направленность только перед подготовкой больного к операции. Когда декомпрессия живота не выполняется, массивные инфузии усиливают отек ишемизированного кишечника и ещё больше увеличивают патологические проявления энтеральной недостаточности и АКС [42, 43]. Функция почек восстанавливается после декомпрессии и мало поддается консервативным мероприятиям, если операция задерживается [3].

Повысить эффективность всех мероприятий при АКС позволяет и ультрафильтрация, при проведении которой удаляется «лишняя жидкость» и уменьшается интерстициальный отёк тканей. Такого же эффекта можно достигнуть переливанием коллоидных растворов (в первую очередь, плазмы и альбумина) с последующим введением осмодиуретиков или салуретиков [2]. Кардиотоники и вазоконстрикторы для коррекции нарушений гемодинамики следует применять индивидуально для каждого пациента с учетом основного заболевания и уровня изменений со стороны сердечно-сосудистой системы. Особенности влияния различных симпатомиметиков на перфузию органов желудочно-кишечного

тракта при различных патологических состояниях до конца не изучены. У пациентов с гнойно-септической патологией органов живота не обнаружено отрицательного влияния на регионарную перфузию тканей от применения норадреналина, а использование адреналина или допамина предположительно приводит к перераспределению крови в спланхническом бассейне [2]. До конца не установлено влияние этих препаратов на перфузию кишечника при повышении давления в брюшной полости. При этом особый интерес представляет исследование M. Agusti с соавт. (2000), в котором при введении низких доз добутамина в эксперименте отмечено восстановление внутрислизистого кровотока, сниженного после умеренного повышения интраабдоминального давления (до 15 мм рт. ст.), в то время как введение допамина не приводило к такому эффекту [44].

### Заключение

Патологический симптомокомплекс, названный «абдоминальным компартмент-синдромом», реально существует. С ним достаточно часто приходится сталкиваться хирургам и специалистам других направлений в лечебной практике. Это состояние приводит к нарушению практически всех жизненно важных функций организма и является смертельной патологией, требующей своевременной диагностики и немедленного лечения. Как установлено многочисленными исследованиями, адекватное мониторирование интраабдоминальной гипертензии позволяет своевременно распознавать угрожающий больному уровень внутрибрюшного давления и своевременно применять необходимые мероприятия, предупреждающие возникновение и прогрессирование органных нарушений. Самым эффективным мероприятием по лечению АКС является экстренная хирур-

гическая декомпрессия живота. Вспомогательное значение при этом имеют адекватная инфузионная терапия и искусственная вентиляция лёгких. При этом следует помнить, что избыточное переливание жидкостей с целью коррекции гиповолемии может усугубить отёк кишечника и повысить уровень давления в брюшной полости.

В своей книге для студентов, резидентов и врачей «Schein's common sense emergency abdominal surgery» М. Schein завершает свое повествование о синдроме абдоминальной компрессии такими словами [45]: «...Но теперь вы знаете..., что ваш больной – не индейка, которую фаршируют. Вы должны разбираться во внутрибрюшной гипертензии так же хорошо, как у вас это получается при артериальной гипертензии». Пожалуй, лучше не скажешь – знание основных механизмов развития и прогрессирования АКС, методов своевременной его диагностики, профилактики и лечения позволит повысить эффективность лечения многих тяжёлых больных с разнообразной интраабдоминальной патологией, спасти большое число человеческих жизней.

### ЛИТЕРАТУРА

1. Гаин, Ю. М. Синдром абдоминальной компрессии в хирургии / Ю. М. Гаин, С. А. Алексеев, В. Г. Богдан // Белорусский мед. журн. – 2004. – № 3 (9). – С. 31-37.
2. Синдром абдоминальной компрессии: клинико-диагностические аспекты / Г. Г. Рошин [и др.] // Украинский журн. экстремальной медицины им. Г.О. Можяева. – 2002. – Т. 3, № 2. – С. 67-73.
3. Malbrain, M. L. N. G. Abdominal pressure in the critically ill / M. L. N. G. Malbrain // Curr. Opin. Crit. Care. – 2000. – Vol. 6. – P. 17-29.
4. Sugrue, M. Intra-abdominal hypertension and intensive care. In Yearbook of intensive care and emergency medicine / M. Sugrue, K. M. Hilman; ed. J. L. Vincent. – Berlin: Springer-Verlag, 1998. – P.667-676.
5. Overholt, R. H. Intraperitoneal pressure / R. H. Overholt // Arch. Surg. – 1931. – Vol. 22. – P. 691-703.
6. Cardiovascular collapse during gynecological laparoscopy / A. D. Ivankovich [et al.] // Ill. Med. J. – 1974. – Vol. 145. – P.58-61.
7. Diamant, M. Hemodynamics of increased intra-abdominal pressure: interaction with hypovolemia and halothane anesthesia / M. Diamant, J. L. Benumof, L. J. Saidman // Anesthesiol. – 1978. – Vol. 48. – P. 23-27.
8. Ivankovich, A. D. Cardiovascular effects of intraperitoneal insufflation with carbon dioxide and nitrous oxide in the dog / A. D. Ivankovich, D. J. Miletich R. F. Albrecht // Anesthesiol. – 1975. – Vol. 42. – P. 281-287.
9. Harman, P. K. Elevated intra-abdominal pressure and renal function / P. K. Harman, I. L. Kron, H. D. McLachlan // Ann. Surg. – 1982. – Vol. 196. – P. 594-597.
10. Richardson, J. D. Hemodynamic and respiratory alterations with increased intra-abdominal pressure / J. D. Richardson, J. K. Trinkle // J. Surg. Res. – 1976. – Vol. 20. – P. 401-404.
11. Is clinical examination an accurate indicator of raised intra-abdominal pressure in critically injured patients? / A. W. Kirkpatrick [et al.] // C. J. S. – 2000. – Vol. 43. – P. 207-211.
12. Impairment of lung and chest wall mechanics in patients with acute respiratory distress syndrome. Role of abdominal distension / V. M. Ranieri [et al.] // Am. J. Respir. Crit. Care. Med. – 1997. – Vol. 156. – P. 1082-1091.
13. Cheatham, M. L. Intra-abdominal hypertension and abdominal compartment syndrome // New Horiz. – 1999. – Vol.7. – P. 96-115.
14. Harrahill, M. Intra-abdominal pressure monitoring / M. Harrahill // J. Emerg. Nurs. – 1998. – Vol. 5. – P. 465-466.
15. The abdominal compartment syndrome: CT findings / P. J. Pickhardt [et al.] // A. J. R. – 1999. – Vol. 173. – P. 575-579.
16. Abdominal compartment syndrome / S. T. Reeves [et al.] // Can. J. Anaesth. – 1997. – Vol. 44, N 3. – P. 308-312.
17. Abdominal compartment syndrome in patients with isolated extraperitoneal injuries / T. Kopelman [et al.] // J. Trauma. – 2000. – N 49. – P. 744-749.
18. Intra-abdominal hypertension and abdominal compartment syndrome in burn patients / M. E. Ivy [et al.] // J. Trauma. – 2000. – N 49. – P. 387-391.
19. Sugrue, M. Intra-abdominal pressure / M. Sugrue // Clin. Int. Care. – 1995. – Vol. 6. – P. 76-79.
20. Watson, R. A. Abdominal compartment syndrome / R. A. Watson, T. R. Howdieshell // South Med. J. – 1998. – Vol. 91, N 4. – P. 326-332.
21. The abdominal compartment syndrome: the physiological and clinical consequences of elevated

- intra-abdominal pressure / M. Schein [et al.] // *J. Am. Col. Surg.* – 1995. – Vol. 180. – P. 745-753.
22. Sugerman, H. J. Multisystem organ failure secondary to increased intraabdominal pressure / H. J. Sugerman, G. L. Bloomfield, B. W. Saggi // *Infection.* – 1999. – Vol. 27. – P. 61-66.
23. Ho, K. W. A comparison of central venous pressure and common iliac venous pressure in critically ill mechanically ventilated patients / K. W. Ho, G. M. Joynt, P. Tan // *Crit. Care Med.* – 1998. – Vol. 26. – P. 461-464.
24. Wachsberg, R. H. Narrowing of the upper abdominal inferior vena cava in patients with elevated intraabdominal pressure / R. H. Wachsberg, L. L. Sebastiano, C. D. Levine // *Abdom. Imaging.* – 1998. – Vol. 23, N 1. – P. 99-102.
25. Cardiovascular, pulmonary, and renal effects of massively increased intra-abdominal pressure in critically ill patients / D. J. Cullen [et al.] // *Crit. Care Med.* – 1989. – Vol. 17. – P. 118-121.
26. Influence of increased abdominal pressure on steady-state cardiac performance / Y. Kitano [et al.] // *J. Appl. Physiol.* – 1999. – Vol. 86. – P. 1651-1656.
27. Cardiovascular responses to elevation of intra-abdominal hydrostatic pressure / G. E. Barnes [et al.] // *Am. J. Physiol.* – 1988. – Vol. 248. – p 208-213.
28. Cardiac filling pressures are inadequate for estimating circulatory volume in states of elevated intra-abdominal pressure / R. Hering [et al.] // *Intensive Care Med.* – 1998. – Suppl. 24. – S. 409.
29. Increases in intra-abdominal pressure affect pulmonary compliance / F. Obeid [et al.] // *Arch. Surg.* – 1995. – Vol. 130. – P. 544-548.
30. Diebel, L. N. Effect of increased intra-abdominal pressure on mesenteric arterial and intestinal mucosal blood flow / L. N. Diebel, S. A. Dulchavsky, R. F. Wilson // *J. Trauma.* – 1992. – N 1. – P. 45-49.
31. Bongard, F. Adverse Consequences of increased intra-abdominal pressure on bowel tissue oxygen / F. Bongard, N. Pianim, S. R. Klein // *J. Trauma.* – 1995. – Vol. 3. – P. 519-525.
32. Гаин, Ю. М. Синдром энтеральной недостаточности при перитоните: теоретические и практические аспекты, диагностика и лечение/ Ю. М. Гаин, С. И. Леонович, С. А. Алексеев. – Молодечно: Победа, 2001. – 265 с.
33. Hemorrhage exacerbates bacterial translocation at low levels of intra-abdominal pressure / N. J. Gargiulo [et al.] // *Arch. Surg.* – 1998. – Vol. 133. – P. 1351-1355.
34. Diebel, L. N. Splanchnic ischemia and bacterial translocation in the abdominal compartment syndrome / L. N. Diebel, S. A. Dulchavsky, W. J. Brown // *J. Trauma.* – 1997. – Vol. 43, N 5. – P. 852-855.
35. Effect of increased intra-abdominal pressure on hepatic arterial, portal venous, and hepatic microcirculatory blood flow / L. N. Diebel [et al.] // *J. Trauma.* – 1992. – N 2. – P.279-283.
36. Diebel, L. N. Effect of intra-abdominal pressure on abdominal wall blood flow / L. N. Diebel, J. Saxe, S. Dulchavsky // *Am. Surg.* – 1992. – Vol. 58. – P. 573-576.
37. Intra-abdominal hypertension is an independent cause of postoperative renal impairment / M. Sugrue [et al.] // *Arch. Surg.* – 1999. – Vol. 134. – P. 1082-1085.
38. Treatment of increasing intracranial pressure secondary to the acute abdominal compartment syndrome in a patient with combined abdominal and head trauma / G.L. Bloomfield [et al.] // *J. Trauma.* – 1995. – N 6. – P. 1168-1170.
39. A proposed relationship between increased intra-abdominal, intrathoracic, and intracranial pressure / G. L. Bloomfield [et al.] // *Crit. Care Med.* – 1997. – Vol. 25. – P. 496-503.
40. Is urinary bladder pressure a sensitive indicator of intra-abdominal pressure? / S. Yol [et al.] // *Endoscopy.* – 1998. – Vol. 30. – P. 778-780.
41. Ciresi, D. L. Abdominal closure using nonabsorbable mesh after massive resuscitation prevents abdominal compartment syndrome and gastrointestinal fistula / D. L. Ciresi, R. F. Cali, A. J. Senagore // *Am. Surg.* – 1999. – Vol. 65. – P. 720-725.
42. Burrows, R. A wolf in wolf's clothing—the abdominal compartment syndrome / R. Burrows, J. Edington, J. V. Robbs // *S. Afr. Med. J.* – 1995. – Vol. 85, N 1. – P. 46-48.
43. Volume infusion produces abdominal distension, lung compression, and chest wall stiffening in pigs / T. Mutoh [et al.] // *J. Appl. Physiol.* – 1992. – Vol. 72. – P. 575-582.
44. Dobutamine restores mucosal blood flow in a porcine model of intra-abdominal hyperpressure / M. Agusti [et al.] // *Crit. Care Med.* – 2000. – Vol. 28. – P. 467-472.
45. Schein, M. Schein's common sense emergency abdominal surgery: a small book for residents, thinking surgeons and even students / M. Schein. – Berlin-Heidelberg-New York, 2000. – 272 p.

**Адрес для корреспонденции**

220013, Республика Беларусь,  
г. Минск, ул. П. Бровки, д. 3, к. 3,  
Белорусская медицинская академия  
последипломного образования,  
тел. раб.: +375 17 292-25-52,  
e-mail: gain@tut.by  
Гаин Ю.М.

Поступила 6.05.2009 г.