



Федеральное государственное бюджетное  
образовательное учреждение высшего образования  
"Уральский государственный медицинский университет"  
Министерства здравоохранения Российской Федерации

# СБОРНИК СТАТЕЙ



III Международной научно-  
практической конференции  
молодых ученых и студентов

## "Актуальные вопросы современной медицинской науки и здравоохранения"

III Всероссийского форума медицинских и  
фармацевтических вузов  
"За качественное образование"

# ТОМ I

3 - 5 апреля 2018  
г. Екатеринбург



*III Международная научно-практическая конференция  
«Актуальные вопросы современной медицинской науки и здравоохранения»*

Министерство здравоохранения Российской Федерации  
Федеральное государственное бюджетное образовательное  
учреждение высшего образования  
«Уральский государственный медицинский университет»

Научное общество молодых ученых и студентов

Совет студентов, ординаторов и аспирантов  
по качеству образования



# **АКТУАЛЬНЫЕ ВОПРОСЫ СОВРЕМЕННОЙ МЕДИЦИНСКОЙ НАУКИ И ЗДРАВООХРАНЕНИЯ**

Материалы III Международной научно-практической  
конференции молодых ученых и студентов,  
III Форума медицинских и фармацевтических ВУЗов  
России  
«За качественное образование»

Сборник статей

Current issues of modern medicine and healthcare

3-5 апреля 2018 г.

Екатеринбург  
2018

УДК 616.092-616.07.08-616/618

*Рекомендовано в печать Ученым советом ФГБОУ ВО УГМУ Минздрава  
России*

*(новестка №7 от 16.03.2018)*

*Ответственный редактор:*

*д-р мед. наук, профессор Н.А. Цап*

*Рецензент:*

*д-р мед. наук, профессор Ю.В. Мандра*

**Актуальные вопросы современной медицинской науки и здравоохранения: Материалы III Международной научно-практической конференции молодых учёных и студентов [Электронный ресурс], Екатеринбург, 3-5 апреля 2018 г. — Екатеринбург: Изд-во УГМУ, 2018. — Том 1. — 1285 с.**

*Редакционная коллегия:*

член-корр. РАН	О.П. Ковтун
член-корр. РАН	С.М. Кутепов
д-р мед. наук, профессор	А.В. Зырянов
д-р мед. наук, профессор	Ю.В. Мандра
д-р мед. наук, профессор	А.У. Сабитов
д-р мед. наук, профессор	С.А. Коротких
д-р мед. наук, профессор	Н.А. Цап
д-р мед. наук, профессор	И.В. Борзунов
д-р мед. наук, профессор	В.В. Базарный
д-р мед. наук, профессор	С.А. Чернядьев
д-р мед. наук, профессор	Г.М. Насыбуллина
д-р мед. наук, профессор	С.В. Цвиренко
д-р фарм. наук, профессор	Г.Н. Андрианова
д-р мед. наук, профессор	С.Е. Жолудев
д-р мед. наук, профессор	Т.В. Бородулина
д-р псих. наук, профессор	Е.С. Набойченко
д-р мед. наук, профессор	М.А. Звычайный
д-р мед. наук, профессор	А.Н. Дмитриев
к-т мед. наук, доцент	В.И. Адриановский
д-р мед. наук, доцент	Е.П. Шурыгина
д-р мед. наук, доцент	Р.А. Ушакова
к-т мед. наук, доцент	Н.В. Ожгихина
к-т пед. наук, доцент	Л.Л. Кузина

© ФГБОУ ВО УГМУ Минздрава России

23, №9. – P. 2217-2226.

6. Rohra N. Functional and Radiological Outcome of Schatzker type V and VI Tibial Plateau Fracture Treatment with Dual Plates with Minimum 3 years follow-up: A Prospective Study/ N. Rohra, H.S.Suri, K.Gangrade – J Clin Diagn Res. 2016. – 5 (10). – P. 510-524.

УДК 611.366:616 – 073.756.8

**Листунов К.О., Чайка Л.Д., Щерба А.Е.**  
**ВАРИАНТЫ АНАТОМИИ ПРОТОКОВ БИЛИАРНОГО ТРАКТА ПО**  
**ДАНЫМ МАГНИТНО-РЕЗОНАНСНОЙ**  
**ХОЛАНГИОПАНКРЕАТОГРАФИИ**

Кафедра нормальной анатомии  
Белорусский государственный медицинский университет  
Республиканский научно-практический центр трансплантации органов и  
тканей на базе 9 городской клинической больницы  
Минск, Беларусь

**Listunou K. O., Chaika L.D., Shcherba A.E.**  
**VARIANTS OF ANATOMY OF THE DUCTS OF THE BILIARY**  
**TRACT IN MAGNETIC RESONANCE**  
**CHOLANGIOPANCREATOGRAPHY**

Department of normal anatomy  
Belarusian state medical university  
RSPC for organ and tissue transplantation  
Minsk, Republic of Belarus

E-mail: diagnostchirurg@mail.ru

**Аннотация.** Исследованы МР-холангиопанкреатограммы 115 пациентов в возрасте от 18 до 76 лет без патологии билиарной системы. Установлены основные варианты формирования внепеченочных желчных путей, диапазон нормальных значений диаметра ОЖП для исследований методом МРХПГ в популяции людей без симптомов заболеваний билиарного тракта, определена зависимость диаметра ОЖП от возраста пациента.

**Annotation.** MR-cholangiopancreatograms of 115 patients 18 to 76 y.o. without biliary disease were examined. Main variants of extrahepatic bile ducts, normal range of CBD diameter in persons without previous biliary disease were defined by MRCP. Interrelations between the CBD diameter and patients age were found.

**Ключевые слова:** магнитно-резонансная холангиопанкреатография, внепеченочные желчные протоки, общий желчный проток.

**Key words:** magnetic resonance cholangiopancreatography, extrahepatic bile ducts, common bile duct.



## **Введение**

Актуальность изучения вариантной анатомии желчных путей обусловлена увеличением количества оперативных вмешательств на печени и билиарном тракте: операций по трансплантации печени, лапароскопических холецистэктомий, хирургического лечения опухолей гепатобилиарной зоны [1, 4, 9]. Точная и подробная диагностика строения желчевыносящих путей на этапе предоперационного обследования является потребностью центров трансплантации печени и гепатобилиарной хирургии, так как составляет основу профилактики возможных поражений желчных путей и послеоперационных осложнений. В настоящее время подавляющее большинство данных об анатомии желчных путей получено при помощи традиционных анатомических или рентгенологических методов [1, 2]. Вместе с тем, стремительное развитие и внедрение в клиническую практику новых высокоинформативных методов диагностики привело к изменению сложившихся представлений о вариантной анатомии внутренних органов, в том числе количественных параметров их строения [1]. Использование прижизненных методов исследования стало одним из наиболее перспективных направлений в морфологии [1].

**Цель исследования** – установить варианты анатомического строения внепеченочных желчных путей в норме по данным магнитно-резонансной холангиопанкреатографии.

## **Материал и методы исследования**

Для достижения поставленной цели исследованы МР-холангиопанкреатограммы 115 пациентов в возрасте от 18 до 76 лет без патологии билиарной системы. Изучены срезы толщиной 1,25 мм, полученные на аппарате «Philips Intera 1.5T». Используются программы «OsiriX» и «Horos™». Результаты обработаны методом описательной статистики. Исследование проведено на базе УЗ «9-я городская клиническая больница», РНПЦ «Трансплантации органов и тканей», УЗ «Минский консультационно-диагностический центр».

## **Результаты исследования и их обсуждение**

Результаты проведенных нами исследований свидетельствуют, что образование общего печеночного протока (ОПП) в подавляющем большинстве случаев происходит внутри печени (91,3% случаев). Внепеченочное формирование общего печеночного протока было отмечено нами у 10 пациентов (8,7% случаев).

Данные литературы свидетельствуют о вариабельности образования общего желчного протока (ОЖП) [9]. «Типичным» называют его образование при слиянии пузырного протока (ПП) и ОПП под острым углом в супрадуоденальной части ОЖП [1]. Указанный вариант формирования ОЖП установлен нами в 88,7% случаев (102 пациента).

Анализ МР-холангиограмм позволили выявить варианты формирования ОЖП, относящиеся, по данным литературы, к чрезвычайно редким, но клинически значимым. Так, в 1,74% случаев было обнаружено низкое впадение ПП в ОПП (2 пациента), что согласуется с данными литературы о

незначительной частоте встречаемости указанного варианта образования ОЖП [7].

В 2,61% случаев (3 пациента) нами обнаружено спиральное огибание ОПП пузырьным протоком и его низкое левостороннее впадение в последний. По данным литературы указанный вариант образования ОЖП отмечается в 6,25% [9]. В такой ситуации велика опасность повреждения элементов печечно-двенадцатиперстной связки в процессе выделения пузырьного протока при холецистэктомии [5].

В 1,74% случаев (2 пациента) был выявлен короткий и широкий пузырьный проток, впадающий в латеральную стенку ОПП под прямым углом, что указывает на высокое впадение пузырьного протока. Такой вариант может приводить к повреждению ОЖП при грубых манипуляциях в области шейки пузыря.

В 3,48% случаев (4 пациента) отмечен параллельный ход двух протоков (ПП и ОПП) с последующим низким их слиянием под очень острым углом. По данным литературы указанный вариант отмечается приблизительно в 10% случаев [9]. При этом варианте ОПП и ПП могут быть сращены, имея общую адвентициальную и даже фиброзную оболочки. В таких случаях визуальное определяемое место соединения протоков не соответствует истинному уровню из слияния, порой возникает иллюзия расширенного ОЖП. Общность стенок двух протоков, оставшейся нераспознанной, может повлечь за собой технические погрешности при холецистэктомии; попытки мобилизации сращенного ПП неминуемо приводят к повреждению ОЖП [7].

При проведении предоперационных обследований большое значение имеет выявление добавочных протоков, встречающиеся, по данным литературы, в 8-10% случаев [1, 2]. Наличие добавочных печеночных долевых протоков установлено нами в 1,74% случаев (2 пациента). Левый добавочный проток, впадающий непосредственно в ОПП был выявлен нами в 0,87% случаев (1 пациент). Правый добавочный проток, самостоятельно впадающий в ОЖП, установлен в 0,87% случаев (1 пациент).

Определение диапазона «нормальных» для исследований методом МРХПГ значений диаметра ОЖП, расширение которого предполагает наличие обструкции, является практически важным. Отсутствие эталонного диапазона может привести к гипо- или гипер- диагностике дилатации желчевыводящих путей [6].

Проведенные нами исследования свидетельствуют, что диаметр ОЖП, измеренный в его наиболее широкой части, варьирует от 2 до 7,6 мм (n=47). Полученные нами результаты находятся в пределах указанного ранее диапазона диаметра ОЖП [8]. Средний диаметр составляет  $4,45 \pm 1,31$  мм. Для расчета диагностически значимого (порогового) диаметра ОЖП использовали определение референтного интервала [3]. Доверительный интервал, по нашим данным, составил  $4,45 \pm 1,48$  мм, т. е. диапазон нормальных значений диаметра ОЖП для исследований методом МРХГ составляет 2,97-5,93 мм. Как видно из представленных данных, в наших исследованиях верхняя граница 95% референтного интервала для диаметра ОЖП была 5,93 мм. Таким образом, на

наш взгляд, целесообразно считать верхней границей нормального диаметра ОЖП у людей без симптомов заболеваний билиарного тракта величину 6,0 мм. Важным является установление возрастных изменений диаметра общего желчного протока, одной из причин которых могут быть соответствующие изменения соединительнотканной основы стенки протока [6]. В соответствии с этим было проанализировано изменение диаметра ОЖП у пациентов разных возрастных групп (таблица 1).

Таблица 1

Значение диаметра ОЖП у пациентов разных возрастных групп

Номер группы	Возраст (года)	Количество пациентов	Диаметр ОЖП
I	≤ 20	1	2,00
II	21–30	6	3,23±0,57
III	31–40	14	3,71±0,62
IV	41–50	5	4,10±0,50
V	51–60	15	4,43±0,33
VI	61–70	6	6,85±0,44
VII	>70	1	7,60

Для установления зависимости диаметра ОЖП от возраста пациента нами был произведен подсчет коэффициента линейной корреляции [3]. Установлено, что диаметр ОЖП положительно коррелирует с возрастом обследуемого ( $r = 0,85$ ) (рисунок 1).

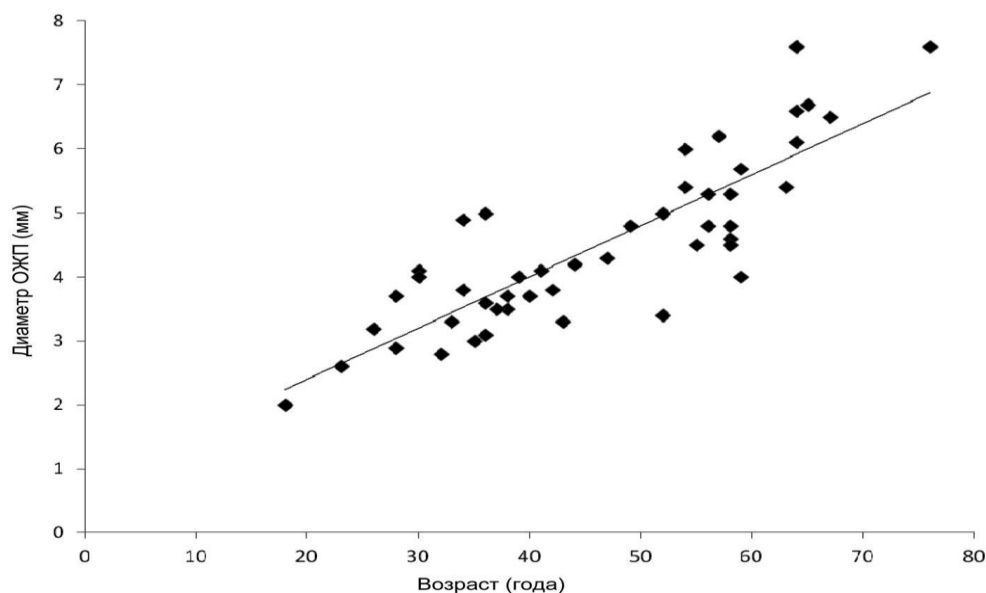


Рис. 1. Корреляция между диаметром ОЖП и возрастом пациента ( $r=0,85$ )

#### Выводы:

1. При исследовании методом МР-холангиопанкреатографии типичный вариант впадения ПП в ОПП отмечен в 88,7% случаев. Клинически значимыми вариантами образования ОЖП явились: заднее спиральное огибание ОПП

пузырным протоком и его низкое левостороннее впадение (2,61% случаев), высокое впадение короткого и широкого ПП в ОПП (1,74% случаев), параллельный ход ПП и ОПП с последующим их слиянием под острым углом (3,48% случаев), низкое впадение пузырного протока в общий печеночный проток (1,74% случаев).

2. Добавочные печеночные протоки установлены в 1,74% случаев.

3. Диаметр ОЖП по данным МРХПГ варьирует от 2 до 7,6 мм ( $4,45 \pm 1,31$  мм). Референтный диапазон нормальных значений диаметра ОЖП для исследований методом МРХПГ составляет  $4,45 \pm 1,48$  мм

4. Диагностически значимый (пороговый) диаметр ОЖП в исследованной выборке составляет 5,93 мм (6,0 мм).

Диаметр ОЖП положительно коррелирует с возрастом пациента ( $r = 0,85$ ).

#### **Список литературы:**

1. Васильев А.Ю. Магнитно-резонансная холангиография в диагностике заболеваний желчевыводящих путей / А.Ю. Васильев, В.А. Ратников. – М.: ОАО Изд-во «Медицина», 2006. – 200 с.

2. Поздняков Б. Основы оперативной хирургии внепеченочных желчевыводящих путей / Б. Поздняков, Е. Трунин, В. Поздников. – М.: ЭЛБИ-СПб, 2011. – 364 с.

3. Реброва О.Ю. Статистический анализ медицинских данных. Применение пакета прикладных программ STATISTICA / О. Ю. Реброва. – М.: Медиасфера, 2002. – 312 с.

4. Руммо О.О. Семь лет трансплантации печени в Республике Беларусь / О. О. Руммо // Вестник трансплантологии и искусственных органов. – 2015. – №2. – С.100-104.

5. Скандалакис Дж. Оперативная хирургия / Дж. Скандалакис, П. Скандалакис, Л. Скандалакис. – М.: Практика, 2009. – 706 с.

6. Chen T. The diameter of the common bile duct in asymptomatic Taiwanese population: measurement by magnetic resonance cholangiopancreatography / T.Chen, C.R. Hung, A.C. Huang [et al.] // J. Chin. Med. – 2012. – Vol. 75. – P. 384-388.

7. George R.A. Low insertion of a cystic duct into the common bile duct as a cause for a malpositioned biliary stent: demonstration with multi detector computed tomography / R.A. George, J. Debnath, K. Singh [et al.] // Singapore Medical Journal. – 2009. – Vol. 50. – P. 243-246.

8. Rong Peng. Common bile duct diameter in an asymptomatic population: A magnetic resonance imaging study / Rong Peng, Ling Zhang, Xiao-Ming Zhang et al // World J. Radiol. – 2015. – Vol. 7. – P. 501-508.

9. Sarawagi R. Anatomical Variations of Cystic Ducts in Magnetic in Magnetic Resonance Cholangiopancreatography and Clinical Implications / R. Sarawagi, S. Sundar, K. Sanjeev // Radiology Research and Practice. – 2016. – Vol. 2016. – P. 1-6.