


МИНИСТЕРСТВО ЗДРАВООХРАНЕНИЯ РЕСПУБЛИКИ БЕЛАРУСЬ

УТВЕРЖДАЮ

Первый заместитель Министра


Ю.Л.Горбич

«02» 2025 г.

Регистрационный № 024-0625

**МЕТОД ПРОТЕЗИРОВАНИЯ ЗУБОВ ПРИ ЗАБОЛЕВАНИЯХ,
СОПРОВОЖДАЮЩИХСЯ ПАТОЛОГИЧЕСКОЙ
ПОДВИЖНОСТЬЮ ЗУБОВ, С ИСПОЛЬЗОВАНИЕМ
АДГЕЗИВНО-ШИНИРУЮЩЕЙ КОНСТРУКЦИИ**

инструкция по применению

УЧРЕЖДЕНИЕ РАЗРАБОТЧИК: учреждение образования «Белорусский
государственный медицинский университет»

АВТОРЫ: д.м.н., профессор Новак Н.В., к.м.н., доцент Бобкова И.Л.,
к.м.н., доцент Гранько С.А., к.м.н., доцент Ковецкая Е.Е., Лопатин О.А.

Минск, 2025

В настоящей инструкции по применению (далее – инструкция) изложен метод протезирования после удалении зуба при заболеваниях, сопровождающихся патологической подвижностью зубов, с использованием адгезивно-шинирующей конструкции, который может быть использован в комплексе медицинских услуг, направленных на протезирование зуба с одновременной стабилизацией зубов с патологической подвижностью, находящихся рядом с образовавшимся после удаления зуба дефектом зубного ряда.

Инструкция предназначена для врачей-стоматологов, иных врачей-специалистов организаций здравоохранения, оказывающих медицинскую помощь пациентам с заболеваниями, симптомами которых являются дефект зубного ряда и патологическая подвижность зубов, находящихся рядом с дефектом, в амбулаторных и (или) стационарных условиях, и (или) условиях отделений дневного пребывания.

ПОКАЗАНИЯ К ПРИМЕНЕНИЮ МЕТОДА

Частичная адентия (K00.00).

Перелом корня зуба (S02.53).

Перелом коронки и корня зуба (S02.54).

Множественные переломы зубов (S02.57).

Перелом зуба неуточненный (S02.59).

Вывих зуба (S03.2): люксация зуба (S03.20); интрузия или эктрузия зуба (S03.21); вывих зуба (экзартикуляция) (S03.22).

Периодонтит (K05): острый периодонтит (K05.2): обострение хронического периодонтита, в том числе периодонтальный абсцесс десневого происхождения без свища (K05.20); обострение хронического периодонтита, в том числе периодонтальный абсцесс десневого происхождения со свищом (K05.21); хронический простой периодонтит (K05.30); хронический сложный периодонтит (K05.31);

быстро прогрессирующий периодонтит (K05.4); симптоматический периодонтит (K05.5).

ПРОТИВОПОКАЗАНИЯ К ПРИМЕНЕНИЮ МЕТОДА

Предсердно-желудочковая (атриовентрикулярная) блокада и блокада левой ножки пучка (Гиса) (I44).

Мерцательная аритмия (I48).

Синдром слабости синусового узла (I49.5).

Эпизодические и пароксизмальные расстройства центральной нервной системы (G40-G47).

Церебральный паралич и другие паралитические синдромы заболевания нервной системы с повышенной возбудимостью (G80-G83).

Доброкачественное новообразование рта и глотки (D10).

Доброкачественное новообразование больших слюнных желез (D11).

Злокачественные образования губы, полости рта и глотки (C00-C14).

Состояние зубов и тканей периодонта, характеризующееся как плохая гигиена полости рта: ОНI-S 1.7 балла и выше, GI – 1.1 балла и выше.

Состояние ротовой полости с невозможностью обеспечения сухости операционного поля.

Состояния, сопровождающиеся повышенной индивидуальной чувствительностью к методам фототерапии.

ПЕРЕЧЕНЬ НЕОБХОДИМЫХ МЕДИЦИНСКИХ ИЗДЕЛИЙ, РАСХОДНЫХ МАТЕРИАЛОВ И ЛЕКАРСТВЕННЫХ СРЕДСТВ

1. Стоматологическая установка.
2. Набор стоматологических инструментов.

3. Боры для препарирования твердых тканей зуба, системы для полирования композита.

4. Армирующий материал (ленты для шинирования зубов и изготовления адгезивных протезов, ортодонтическая проволока).

5. Текучий композиционный материал.

6. Универсальный композиционный материал.

7. Адгезивная система.

8. 38% гель ортофосфорной кислоты.

9. Электроодонтометр.

10. Рентген-аппарат.

11. Фторлаки, фторгели.

ОПИСАНИЕ ТЕХНОЛОГИИ ПРИМЕНЕНИЯ МЕТОДА

1. Изготовление адгезивно-шинирующей конструкции при острой травме: перелом корня зуба, вывих зуба.

1.1. Изготовление адгезивно-шинирующей конструкции при острой травме при неподвижных, рядом стоящих с дефектом зубах:

1.1.1. удалить пломбировочный материал при наличии реставраций на вестибулярной и/или проксимальных поверхностях зубов, препарировать ложе для армирующей конструкции (при интактных опорных зубах планировать имплантацию или изготовление съемного протеза);

1.1.2. провести адгезивную подготовку, включающую кислотное травление вестибулярной поверхности зубов (нанести гель ортофосфорной кислоты с экспозицией 20-30 сек, затем смыть водой и высушить струей воздуха), затем нанести адгезивную систему, высушить и фотополимеризовать;

1.1.3. нанести текучий композиционный материал на подготовленную поверхность;

1.2 Изготовление адгезивно-шинирующей конструкции при острой травме при подвижных, рядом стоящих с дефектом зубях

1.2.1. удалить пломбировочный материал при наличии реставраций на вестибулярной и/или проксимальных поверхностях зубов; при интактных зубах препарирование не проводить;

1.2.2. провести адгезивную подготовку, включающую кислотное травление вестибулярной поверхности зубов (нанести гель ортофосфорной кислоты диаметром 1,0-1,5 мм с экспозицией 20-30 сек, затем смыть водой и высушить струей воздуха), затем нанести адгезивную систему, высушить и фотополимеризовать;

1.2.3. нанести текучий композиционный материал на подготовленную поверхность;

1.2.4. адаптировать армирующий материал на подвижные и опорные зубы и сополимеризовать его с текучим композиционным материалом (рисунок 2);

1.2.5. наложить на адгезивно-шинирующую конструкцию универсальный композиционный материал;

1.2.6. смоделировать общепринятыми методами искусственный зуб из композиционного материала, по форме и цвету идентичный симметричному зубу;

1.2.7. полировать адгезивно-шинирующую конструкцию.

1.2.8. точно шлифовать травмированные зубы для снятия окклюзионной нагрузки;

1.2.9. проверить качество репозиции зубов с применением лучевых методов. При некачественной репозиции рекомендовано повторное шинирование;

1.2.10. обязателен окклюзионный покой в течение трех недель;

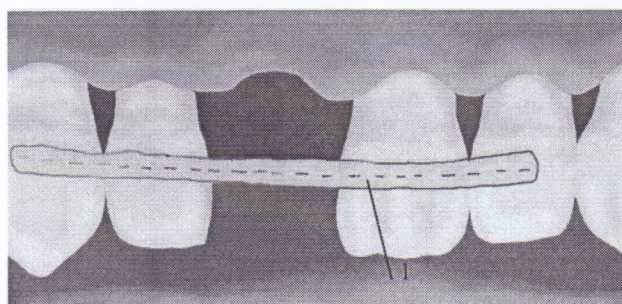
1.2.11. сроки шинирования зубов от 2-х недель до 2-х месяцев (в зависимости от диагноза):

перелом корня витального зуба - шинирование на срок 4 недели (в случае локализации перелома в коронковой трети – срок шинирования до 4 месяцев);

подвывих зуба - шинирование на 2 недели;

вывих зуба - шинирование на 2-4 недели;

1.2.12. в случае, если не планируется имплантация в области дефекта зубного ряда, удалить часть шины с крайних зубов и покрыть их фторлаком.



1– армирующий материал фиксирован на подвижных зубах, рядом стоящих с дефектом и неподвижных опорных зубах

Рисунок 2 – Схема шинирования подвижных зубов после острой травмы

2. Изготовление адгезивно-шинирующей конструкции при хронической травме

2.1 в случае, если опорой адгезивного протеза служат неподвижные зубы, формируют углубления на проксимальных поверхностях зубов, замыкающих дефект и направленных в сторону отсутствующего зуба. По высоте отпрепарированные площадки следует готовить в соответствии с шириной выбранной армирующей ленте (она должна составить около $1/2$ высоты проксимальной стенки, такое соотношение позволит в последующем создать ложе для ленты, не разрушая угла или гребня интактной коронки), по глубине – 1-2 мм; по

длине не менее $1/3$ ширины коронки. Острые углы и выступающие края сглаживаются мелкозернистым бором;

2.2 в случае, если опорой адгезивного протеза служат подвижные зубы, стоящие рядом с дефектом, борозду необходимо препарировать на оральной поверхности в области экватора подвижных и опорных зубов;

2.3 в случае, если в адгезивно-шинирующую конструкцию включают зубы с III-ей степенью подвижности, на оральной поверхности зуба с III-ей степенью подвижности и двух рядом стоящих с ним зубов препарируют борозду в области экватора и дополнительную борозду на вестибулярной поверхности;

2.4 в случае, если на вестибулярной поверхности опорных и шинируемых зубов имеются пломбы, виниры, дефекты твердых тканей кариозного и некариозного происхождения, при планировании коррекции формы, положения и цвета зуба борозду следует препарировать на вестибулярной поверхности зубов верхней или нижней челюсти, удаляя некротизированные ткани и имеющийся пломбировочный материал;

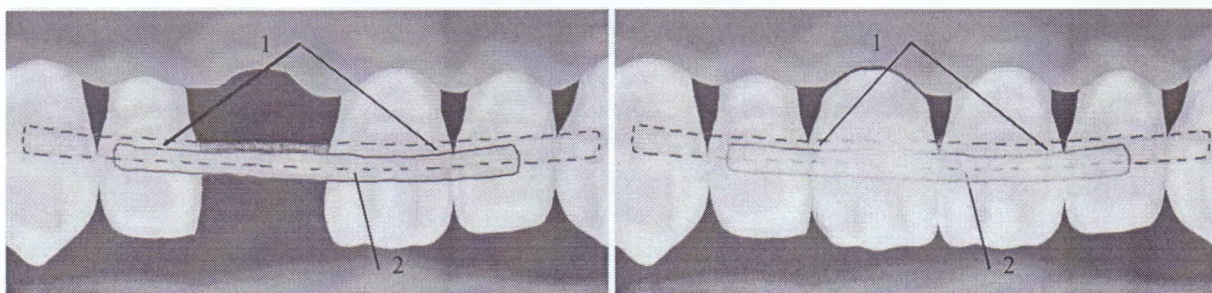
2.5 провести адгезивную подготовку, включающую кислотное травление поверхности зубов (нанести гель ортофосфорной кислоты диаметром 1,0-1,5 мм с экспозицией 20-30 сек, затем смыть водой и высушить струей воздуха), затем нанести адгезивную систему, высушить и фотополимеризовать;

2.6 нанести текучий композиционный материал на подготовленную поверхность;

2.7 адаптировать армирующий материал на подвижные и опорные зубы и сополимеризовать его с текучим композиционным материалом;

2.8 наложить на адгезивно-шинирующую конструкцию универсальный композиционный материал;

2.9 смоделировать общепринятыми методами искусственный зуб из композиционного материала, по форме и цвету идентичный симметричному зубу (рисунок 3).



а

б

1– шинирование по оральной поверхности зубов, 2 – шинирование по вестибулярной поверхности 2.1 зуба с III-ей степенью подвижности и 1.1 и 2.2 зубов

Рисунок 3 – Схема изготовления адгезивно-шинирующей конструкции при хронической травме зубов

ОЦЕНКА КЛИНИЧЕСКОЙ ЭФФЕКТИВНОСТИ МЕТОДА

Контроль предложенного метода протезирования при переломе корня зуба, вывихе зуба и периодонтите с использованием адгезивно-шинирующего протеза осуществляется каждые 6 месяцев на протяжении 5 лет с целью:

1. оценки электровозбудимости пульпы при острой травме:
 - 1.1 электровозбудимость пульпы в пределах нормы – контроль каждые 6 месяцев в течение 5 лет;
 - 1.2 электровозбудимость снижена – эндодонтическое лечение зуба.
2. выявления поломки или отрыва зуба от адгезивно-шинирующей конструкции:

2.1 адгезивно-шинирующая конструкция не повреждена – контроль каждые 6 месяцев;

2.2 поломка адгезивно-шинирующей конструкции – починка конструкции;

3. диагностики и лечения кариеса зубов, включенных в адгезивно-шинирующую конструкцию:

3.1 кариес зубов, включенных в адгезивно-шинирующую конструкцию не диагностирован – контроль каждые 6 месяцев;

3.2 при выявлении кариеса зубов, включенных в адгезивно-шинирующую конструкцию – лечение кариеса.

4. выявления сколов пломбировочного материала:

4.1 при отсутствии сколов – контроль через 6 месяцев;

4.2 при наличии сколов – коррекция с использованием текучего и универсального композиционного материала.

ПЕРЕЧЕНЬ ВОЗМОЖНЫХ ОСЛОЖНЕНИЙ ПРИ ПРИМЕНЕНИИ МЕТОДА И ПУТИ ИХ УСТРАНЕНИЯ

1. Поломка адгезивно-шинирующей конструкции.

Починка адгезивно-шинирующей конструкции после выяснения и устранения причин поломки.

2. Кариес зуба под адгезивно-шинирующей конструкцией.

Удаление всей или части адгезивно-шинирующей конструкции, лечение кариеса и последующая починка конструкции.

3. Травма десны нависающим краем адгезивно-шинирующей конструкции.

Удаление нависающего края адгезивно-шинирующей конструкции с последующей ее шлифовкой и полировкой.