

DOI: <https://doi.org/10.51922/2074-5044.2024.2.9>*Р. Н. Курленко, Д. В. Забелин, А. Ю. Павлов, М. О. Сафронов*

## НАШ ОПЫТ ВЫПОЛНЕНИЯ ТРАНСРЕКТАЛЬНОЙ БИОПСИИ ПРЕДСТАТЕЛЬНОЙ ЖЕЛЕЗЫ

*Хирургический отдел войсковой части № 01017*

Данная статья посвящена трансректальной биопсии предстательной железы при подозрении на рак простаты. В работе представлена методика выполнения биопсии простаты, перипростатической анестезии, применение магнитно-резонансной томографии (МРТ) органов малого таза при проведении повторных биопсий, способы снижения постпункционных инфекционных осложнений. Биопсия простаты выполнена 31 пациенту, рак простаты выявлен в 51,6 % случаев, постпункционные осложнения наблюдались в 6,5 % случаев.

**Ключевые слова:** биопсия простаты, рак простаты, перипростатическая анестезия, МРТ органов малого таза, постпункционные осложнения.

*R. N. Kurlenko, D. V. Zabelin, A. Y. Pavlov, M. O. Safronov*

## OUR EXPERIENCE OF TRANSRECTAL PROSTATE BIOPSY PERFORMING

This article is devoted to transrectal prostate biopsy in case of suspected prostate cancer. The article presents a technique of prostate biopsy performing with the use of periprostatic anesthesia and magnetic resonance imaging (MRI) of the pelvic organs during repeated biopsies, as well as the ways to reduce the risk of post-procedure infectious complications of prostate biopsy. Prostate biopsy was performed on 31 patients, 51.6 % of them diagnosed with prostate cancer. Complications were observed in 6.5 % of cases.

**Key words:** prostate biopsy, prostate cancer, periprostatic anesthesia, MRI of the pelvic organs, post-procedure complications of prostate biopsy.

Рак предстательной железы (РПЖ) является одним из наиболее распространённых злокачественных заболеваний у мужчин. Ежегодно в мире регистрируют 1,3 миллиона новых случаев заболевания РПЖ, а 366 тысяч мужчин ежегодно умирают от этой патологии [1, 5]. Наиболее высокие показатели заболеваемости РПЖ отмечены в США, Канаде и в ряде стран Европы. В структуре заболеваемости злокачественными новообразованиями мужского населения России РПЖ занимает второе место, что соответствует 15,1 % от всех диагностированных новообразований у мужчин после опухолей трахеи, бронхов, лёгкого (16,4 %). Заболеваемость РПЖ в Республике Беларусь в 2021 году составила 94,7 случаев на 100 тыс. населения и в структуре

раковых заболеваний у мужчин занимает лидирующее положение – 17,5 %. Стандартизованный показатель смертности от РПЖ в мире составил 7,6 на 100 тыс. населения, в Республике Беларусь – 12,5 на 100 тыс. населения. Проблема диагностики РПЖ актуальна и для обслуживаемого контингента нашего учреждения, где 36,3 % всех обращений составляют пациенты с патологией предстательной железы. Именно поэтому диагностике рака предстательной железы уделяется всё больше внимания. Следует так же отметить, что диагноз РПЖ может быть поставлен только на основании гистологического подтверждения. В настоящее время стандартом в диагностике РПЖ остается трансректальная биопсия под ультразвуковым контролем [3].

### Цель работы

Оптимизация техники проведения трансректальной биопсии простаты. Улучшение методики проведения анестезии. Применение магнитно-резонансной томографии (МРТ) органов малого таза с контрастированием для повышения диагностической ценности повторной биопсии. Снижение постпункционных инфекционных осложнений.

### Материалы и методы

За 10 месяцев 2023 года в хирургическом отделе войсковой части № 01017, в связи с подозрением на РПЖ, выполнена 31 трансректальная биопсия простаты. Для 20 (64,5 %) пациентов биопсия была первичной, для 9 (29 %) – повторной (второй), для 2 (6,5 %) – повторной (третьей). Возраст пациентов составил от 54 до 81 лет (медиана – 67 лет). Объем простаты варьировался от 32 до 105 см<sup>3</sup> (медиана – 60 см<sup>3</sup>). Уровень общего простатспецифического антигена (ПСА) в плазме крови колебался от 4,6 до 27,6 нг/мл (медиана – 8,4). Биопсия простаты проводилась в стационарных условиях, средний койко-день госпитализации составил 2,4.

Показанием к выполнению биопсии предстательной железы являлось подозрение на наличие РПЖ, основанное на данных пальцевого ректального исследования, повышении уровня ПСА плазмы крови выше возрастной нормы, наличии гипозоногенных зон в ткани простаты при трансректальном ультразвуковом исследовании (ТРУЗИ).

Предоперационное обследование включало общий анализ крови и мочи, биохимический анализ крови, коагулограмму, анализ крови на ПСА, ТРУЗИ простаты с определением объема остаточной мочи, электрокардиограмму. Пациенты проходили обязательный осмотр терапевтом и, при выявлении клинически значимых заболеваний, проводили их лечение перед биопсией простаты. Перед повторной биопсией простаты в обязательном порядке выполнялась МРТ органов малого таза с контрастированием. Для интерпретации результатов исследования использовалась система оценки PI-RADS: мужчинам с баллами 4 и 5 выполнялась биопсия простаты [1].

Учитывая данные протокола исследования, патологические очаги наносились на схему простаты, состоящей из 39 секторов. В дальнейшем из каждого очага прицельно получали не менее 3 биоптатов (таргентная когнитивная биопсия).

За 10 дней до биопсии пациенту отменяли медикаменты, изменяющие свертываемость крови (антикоагулянты, антиагреганты). За сутки до биопсии назначался прием антибактериальных препаратов (ципрофлоксацин 0,5 г 2 раза в сутки), альфа1-адреноблокаторы (тамсулозин 0,4 мг 1 раз в сутки). Механическая подготовка кишечника осуществлялась утром в день манипуляции с использованием микроклизмы «Микролакс» (5 мл), внутривенно вводился гемостатический препарат «Транексам» (1 г). В день биопсии возможен завтрак, прием таблеток по сопутствующей патологии. Все пациенты дали письменное информированное согласие на проведение манипуляции.

Для проведения биопсии использовали сканер ультразвуковой Siemens Acuson X500 с биплановым ректальным датчиком с частотой 7,5 МГц, механическое устройство для скоростной пункционной биопсии («пистолет») «SteryLab FAST-GUN», направляющее устройство, совместимое ректальным датчиком и каналом для проведения биопсийной иглы 16 и 18 G.

С целью купирования болевого синдрома во время манипуляции нами выполнялась комбинированная местная анестезия с интратректальным введением анестезирующего геля «Катеджель с лидокаином» в количестве 12,5 г (1 шприц), экспозиция 10 мин, и перипростатической инъекцией анестетика. Техника проведения инъекционной анестезии заключалась во введении 2 % раствора лидокаина 10 мл в угол между основанием простаты и семенным пузырьком (т. н. «вершина Эвереста») с обеих сторон. По мере достижения концом иглы последнего производилась инъекция анестетика в сосудисто-нервный пучок, при этом движение иглы в момент инъекции осуществлялось в обратном направлении. Важен визуальный контроль процесса инфильтрации лидокаином заинтересованной зоны. Его отсутствие указывает на введение препарата

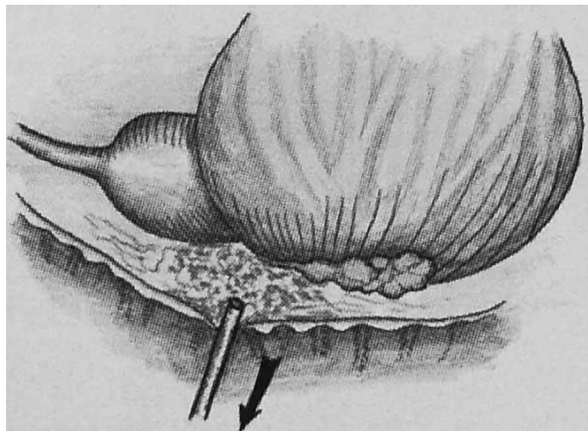


Рис. 1. Инъекция анестетика в область сосудисто-нервного пучка

в кровеносный сосуд, что снижает эффективность проводимой анестезии (Рис. 1 и 2).

Биплановый датчик позволял визуализировать простату в 2 проекциях: поперечной (аксиальной) и продольной (сагиттальной), что значительно улучшало качество проведения биопсии и снижало возможные осложнения. Игла, вставленная в биопсийный пистолет, проводится через пункционную насадку в заранее намеченную зону вкола простаты и при выстреле входит в ткань на глубину 20–22 мм, что позволяло получить биоптаты длиной не менее 15 мм, а диаметром около 1,2 мм. Количество вколов зависело от размеров простаты: при объеме 30 см<sup>3</sup> производился забор не менее 8 столбиков, в остальных случаях –

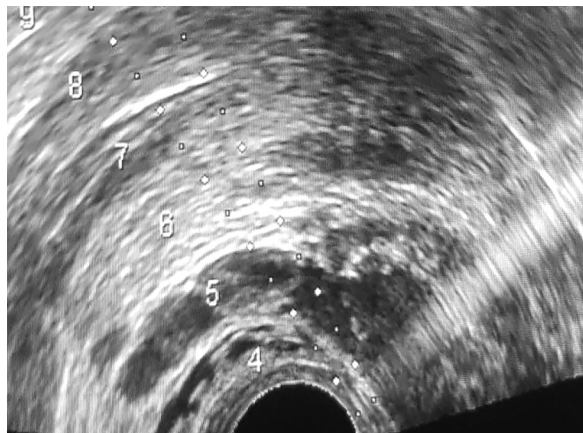


Рис. 2. Эхограмма простаты: кончик биопсийной иглы в «вершине Эвереста» (сагиттальная проекция)

не менее 12. Среднее количество пункций составило 16. Каждый столбик ткани предстательной железы помещался в отдельный контейнер с 10 % (рН-нейтральным) формалином [3, 4].

При биопсии нами использовалась методика латерализации, т.е. забор столбика ткани простаты проводился по краю контура железы для захвата большего количества ткани периферической зоны, в которой преимущественно и выявляется рак (рис. 3, 4).

После биопсии осуществлялся пальцевой осмотр прямой кишки, вводилась ректальная свеча с повидон-йодом «Бетадин» и в сопровождении медперсонала пациент переводился в стационар, где находился под наблюдением в течение 1–2 суток.

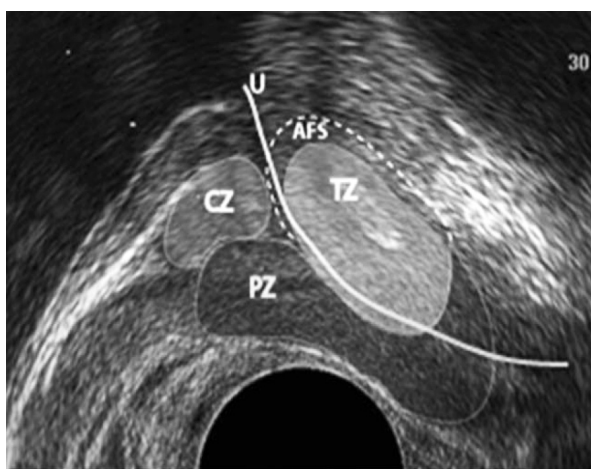


Рис. 3. Зональное строение простаты:  
CZ – центральная зона;  
TZ – транзитная зона;  
PZ – периферическая зона

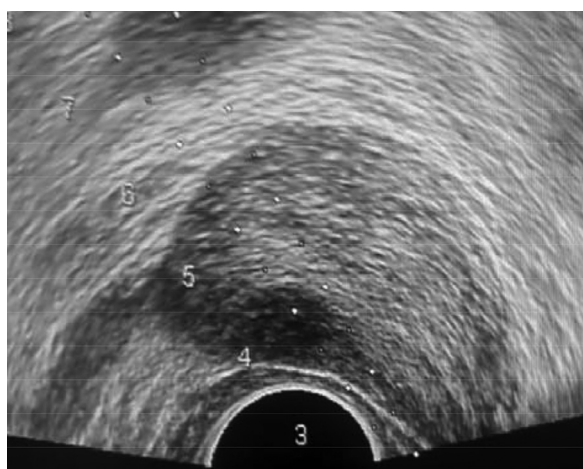


Рис. 4. Эхограмма предстательной железы: анэхогенный очаг в периферической зоне ближе к основанию



### Результаты и обсуждения

По результатам гистологических исследований биопсийного материала 31 пациента РПЖ был выявлен у 16 мужчин. Показатель морфологического подтверждения диагноза, являющийся основным критерием его достоверности, составил 51,6 %. Доля первично выявленного злокачественного новообразования составила 50 % (у 10 из 20 пациентов), при повторном исследовании 54,5 % (6 из 11 пациентов). Приведённые показатели по обнаружению РПЖ демонстрируют достаточно высокую выявляемость данного заболевания.

Проведение трансректальной биопсии с одномоментным интратректальным введением анестетика и перипростатической инъекцией лидокаина сопровождалось болевыми ощущениями, не превышающим 2 баллов по визуальной-аналоговой шкале оценки боли (слабая боль).

В ближайшем послеоперационном периоде у 2 (6,5 %) пациентов возникла острая задержка мочи, которая разрешилась при использовании консервативных методов лечения. Незначительная транзиторная макрогематурия, самостоятельно проходящая после 1–2 актов мочеиспускания, кратковременная гемоспермия встречались у большинства пациентов и расценивались закономерным следствием применения данного метода диагностики.

### Заключение

1. Трансректальная биопсия простаты, обеспечивая гистологическую верификацию РПЖ, является обязательным заключительным этапом в диагностике данной патологии.

2. Биплановая ультразвуковая навигация дает возможность одновременного контроля в 2 проекциях в режиме реального времени за положением иглы и выборе безопасной траектории при проведении биопсии простаты, повышая безопасность манипуляции и процент выявления РПЖ.

3. Комбинированная (апликационная и инъекционная) анестезия является достаточным и эффективным методом обезболивания при проведении трансректальной биопсии простаты.

4. Выполнение МРТ органов малого таза перед повторной биопсией с интерпретацией

полученных результатов по системе PI-RADS позволяет провести оценку локализации, размеров, распространённости патологического процесса, что повышает эффективность очередной биопсии, значительно снижает количество ненужных биоптатов.

5. Обязательная периоперационная антибактериальная, гемостатическая терапия снижают риск возможных осложнений после биопсии простаты.

### Литература

1. Дубицкий Д. А., Мищенко А. В., Трофименко И. А. Магнитно-резонансная томография предстательной железы. Москва: ГЭОТАР-Медиа; 2021.

2. Каприн А. Д., Старинский В. В., Шахзодова А. О. Злокачественные новообразования в России в 2021 году (заболеваемость и смертность). Москва: МНИОИ им. П. А. Герцена – филиал ФГБУ «НМИЦ радиологии» Минздрава России; 2022.

3. Карман А. В. Анализ эффективности различных схем систематической трансректальной биопсии предстательной железы под ультразвуковым контролем в диагностике рака предстательной железы // Карман А. В. / РНПЦ «Онкологии и медицинской радиологии им. Н. Н. Александрова», г. Минск, Беларусь, 2012. – 16 с.

4. Пушкарь Д. Ю. Простат-специфический антиген и биопсия предстательной железы. – М.: «МЕДпресс-информ», 2003. – 159 с.

5. Pernar C. H., Ebot E. M., Wilson K. M., Mucci L. A. The Epidemiology of Prostate Cancer. Cold Spring Harb Perspect Med. 2018; 8 (12).

### References

1. Dubickij D. L., Mishchenko A. V., Trofimenko I. A. Magnitno-rezonansnaya tomografiya predstatel'noj zhelezy. Moskva: GEOTAR-Media; 2021.

2. Kaprin A. D., Starinskij V. V., SHahzodova A. O. Zlo-kachestvennye novoobrazovaniya v Rossii v 2021 go-du (zabolevaemost' i smertnost'). Moskva: MNI OI im. P. A. Gercena – filial FGBU «NMIC radiologii» Minzdrava Rossii; 2022.

3. Karman A. V. Analiz effektivnosti razlichnyh skhem sistematicheskoy transrektal'noj biopsii predstatel'noj zhelezy pod ul'trazvukovym kontrolem v diagnostike raka predstatel'noj zhelezy // Karman A. V. / RNPC «Onkologii i medicinskoj radiologii im. N. N. Aleksandrova», g. Minsk, Belarus', 2012. – 16 s.

4. Pushkar' D. Yu. Prostat-specificheskij antigen i biop-siya predstatel'noj zhelezy. – M.: «MEDpress-inform», 2003. – 159 s.

5. Pernar C. H., Ebot E. M., Wilson K. M., Mucci L. A. The Epidemiology of Prostate Cancer. Cold Spring Harb Perspect Med. 2018; 8 (12).

Поступила 31.01.2024 г.