

М. И. Грубинов<sup>1</sup>, С. П. Белега<sup>1</sup>, М. А. Литвишко<sup>1</sup>, М. В. Разорвин<sup>1</sup>,  
Е. И. Кременецкий<sup>1</sup>, И. Г. Барцевич<sup>2</sup>

**ОСОБЕННОСТЬ ТЕЧЕНИЯ ОСТРОГО  
ГЕНЕРАЛИЗОВАННОГО ЭКЗАНТЕМАТОЗНОГО  
ПУСТУЛЕЗА ПРЕДПОЛОЖИТЕЛЬНО  
ИНФЕКЦИОННО-ТРОПИЧЕСКОГО ПРОИСХОЖДЕНИЯ  
(С ОПИСАНИЕМ КЛИНИЧЕСКОГО СЛУЧАЯ)**

ГУ «432 ордена Красной Звезды главный военный клинический медицинский  
центр Вооруженных Сил Республики Беларусь»<sup>1</sup>  
УО «Гродненский государственный медицинский университет»<sup>2</sup>

Нами дано описание клинического случая успешной диагностики и лечения в стационарных условиях ГУ «432 ГВКМЦ» г. Минска мужчины в возрасте 45 лет с диагнозом: острый генерализованный экзантематозный пустулез, находившегося в контакте с лицом, прибывшим из стран с тропическим климатом.

Комбинированная программа лечения (сочетания противовоспалительной терапии глюкокортикоидами и антибактериального лечения) позволила существенно сократить срок лечения, уменьшить интенсивность экзантемы и общинтоксикационного синдрома.

Описанный клинический случай иллюстрирует, что необходим комплексный подход к оценке различного рода поражений кожи у лиц, временно проживавших в странах с тропическим климатом или контактировавших с ними, как группы повышенного риска заражения тропическими инфекциями, острыми инфекционными заболеваниями, проявляющимися экзантемой. Этот фактор риска может способствовать вспышкам в воинском коллективе инфекционных заболеваний с нетипичными кожными проявлениями, требующими междисциплинарного подхода в диагностике и лечении.

**Ключевые слова:** экзантема, пустулез, тропические инфекции.

M. I. Grubinov, S. P. Belega, M. A. Litvishko, M. V. Razorvin,  
E. I. Kremenetsky, I. G. Bartsevich

**FEATURES OF THE COURSE  
OF ACUTE GENERALIZED EXANTHEMATOUS PUSTULOSIS  
OF PRESUMMABLY INFECTIOUS TROPICAL ORIGIN  
(WITH A CLINICAL CASE DESCRIPTION)**

We have described a clinical case of successful diagnosis and treatment in the inpatient setting of State Institution «432 State VKMC» in Minsk, a man aged 45 years with a diagnosis of acute generalized exanthematous pustulosis, who was in contact with a person who arrived from countries with a tropical climate.

The combined treatment program (a combination of anti-inflammatory therapy with glucocorticoids and antibacterial treatment) made it possible to significantly shorten the treatment period, reduce the intensity of exanthema and general intoxication syndrome.

*The described clinical case illustrates that an integrated approach is needed to assess various types of skin lesions in people who temporarily lived in countries with a tropical climate or had contact with them, as a group at increased risk of contracting tropical infections and acute infectious diseases manifested by exanthema. This risk factor can contribute to outbreaks of infectious diseases in military personnel with atypical skin manifestations that require an interdisciplinary approach to diagnosis and treatment.*

**Key words:** *exanthema, pustulosis, tropical infections.*

**Р**анняя диагностика инфекционных заболеваний имеет важное значение для своевременного лечения и проведения противоэпидемических мероприятий. Кожные высыпания (экзантема) сопровождают многие инфекционные и кожные заболевания [1]. Кожные проявления инфекционных заболеваний наиболее распространены в тропических странах, а у путешественников часто встречаются такие поражения кожи, как вторично инфицированные укусы насекомых, пиодерма, кожный синдром «блуждающей личинки» и неспецифический дерматит [2].

Пиодермии – одна из наиболее распространенных групп поражения кожи, удельный вес которых составляет от 17,5 до 43,9 %, а среди всех заболеваний – 8–12 %. Выделяют острые и хронические пиодермии, а также поверхностные и глубокие поражения кожи, вызываемые гноеродными кокками, реже синегнойной, кишечной палочками, протеем и другими микроорганизмами. В условиях жаркого климата, наибольший уровень заболеваемости приходится на осенне-летний период, а в Республике Беларусь гнойничковые заболевания кожи чаще регистрируются в осенне-зимний период и ранней весной. Основные пути передачи инфекции – это воздушно-капельный, механический перенос инфекции и обсемененные пиококком предметы [3,4,5].

Нами представлен клинический случай диагностики и лечения острого генерализованного экзантематозного пустулеза у военнослужащего 45 лет.

### **Материал и методы**

Для установления диагноза были использованы общеклинические методы исследования, такие как общий и биохимический

анализы крови, микробиологические исследования (определения уровня антигена к инфекции COVID-19, антитела к ВИЧ-инфекции и сифилису). Выполнены инструментальные исследования: КТ грудной клетки, УЗИ органов брюшной полости, мочеполовой системы, сердца и сосудов. Осуществлялся совместный осмотр пациента с сотрудниками кафедры дерматовенерологии и кафедры инфекционных болезней БГМУ и главным инфекционистом Вооруженных Сил Республики Беларусь.

### **Клинический случай**

Клиническое наблюдение: пациент К., 45 лет, обратился с жалобами на повышение температуры до 39 °С, сыпь на теле (голова, туловище, верхние конечности), которая носила папуло-пустулезный характер (рис. 1). Пациент заболел остро, температура тела поднялась до 39 °С, на 4-й день проявилась сыпь на коже лица, туловища, конечностей, после чего обратился за медицинской помощью в ГУ «432 ГВКМЦ». Из анамнеза также известно, что один из родственников находился в контакте с гражданами Африки, после чего у родственника пациента появились высыпания на лице. С заболевшим родственником пациент общался за 10–14 дней до начала заболевания. Пациент принимал амоксилав в дозе 875 мг + 125 мг дважды в сутки, начиная со второго дня от начала заболевания.

Состояние пациента при поступлении было средней тяжести. При внешнем осмотре на коже лица, волосистой части головы, туловища, ладоней и тыльных поверхностей кистей отмечалась распространенная сыпь, носящая папуло-пустулезный характер, видимые слизистые без патологических

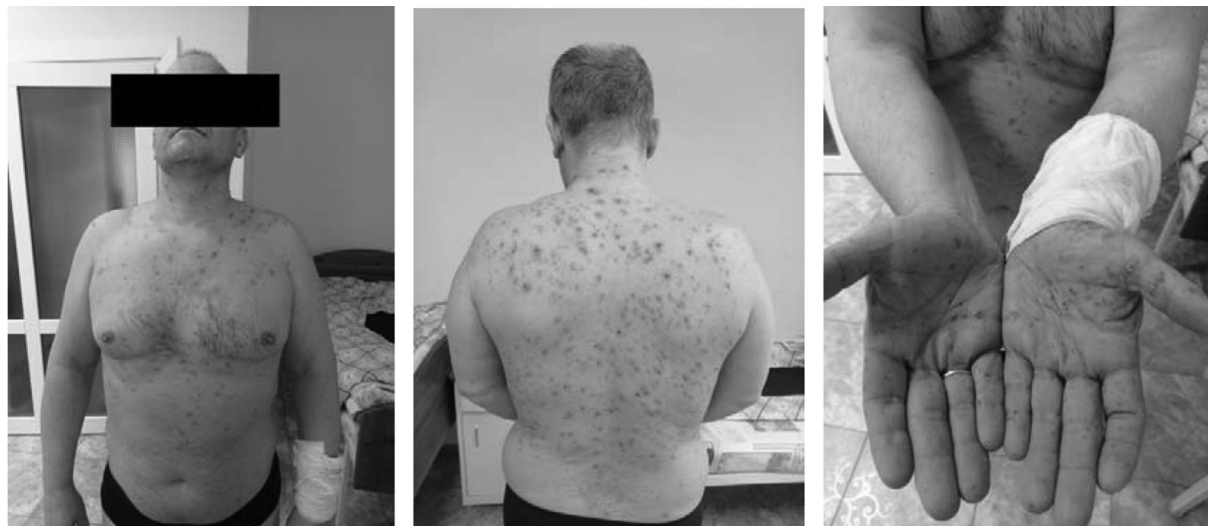

Рис. 1. Папуло-пустулезный характер высыпаний у пациента К. при обращении в стационар

изменений. Диагноз при поступлении – распространенная пиодермия.

За время нахождения в стационаре были выполнены инструментальные исследования. Компьютерная томография грудной полости (посрезово) от 03.01.2023 – патологических изменений не было выявлено. Проведено комплексное УЗИ брюшной полости: печени, желчного пузыря, поджелудочной железы, селезенки, комплекса мочеполовой системы (почки, мочеточники, мочевого пузыря), надпочечников, предстательной железы, забрюшинных лимфатических узлов от 10.01.2023. Диагностированы диффузные изменения в печени, поджелудочной железе по типу жировой инфильтрации, киста печени, левосторонний нефроптоз.

Выполнен ряд лабораторных исследований крови у пациента К., результаты общего и биохимического анализа представлены в табл. 1.

Лейкоцитоз и повышенное СОЭ (более, чем в 4 раза) свидетельствовали о наличии воспалительного процесса в организме пациента К. Референтные величины значений биохимического исследования биологического материала не выявили существенных отклонений. За время лечения постоянно осуществлялся контроль за уровнем С-реактивного белка (рис. 2). При остром воспалении концентрация его повышается в несколько раз. Максимальное значение достигало 79,0 мг/л (11.01.2023). На момент выписки концентрация снизилась до нормы – 2–6 мг/л.

Таблица 1. Результаты лабораторных исследований крови у пациента К. при нахождении на лечении в ГУ 432 ГВКМЦ

Общий анализ крови									
Дата	WBCx10 <sup>9</sup>	RBCx10 <sup>12</sup>	HGB г/л	Lymph %	Mid %	Gran %	Gran % (палочко-ядерные)	СОЭ мм/ч	PLTx10 <sup>9</sup>
06.01.2023	16,2	4,27	137	17,1	11,4	71,5	–	–	276
08.01.2023	13,3	4,01	127	25,4	9,5	65,1	–	–	323
09.01.2023	12,4	4,11	132	19,7	9,7	70,6	10	55	342
10.01.2023	14,0	4,24	137	20,5	9,7	69,8	10	55	348
13.01.2023	18,1	4,13	136	14,3	6,5	79,2	8	48	454
16.01.2023	18,6	4,42	141	25,4	5,9	68,7	7	35	483
Биохимический анализ крови									
Дата	о.белок г/л	о. билирубин ммоль/л	мочевая кислота	Мочевина	АСТ Е/л	АЛТ Е/л	ГГТП Е/л	ЩФ, Е/л	о. холестерина ммоль/л
13.01.23	79,0	15,0	201,0	6,1	18,0	39,0	75,0	93,0	6,1

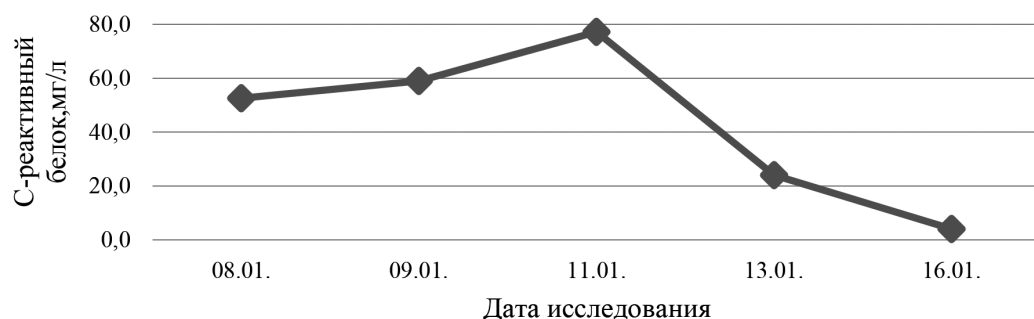


Рис. 2. Динамика изменения уровня С-реактивного белка в крови пациента

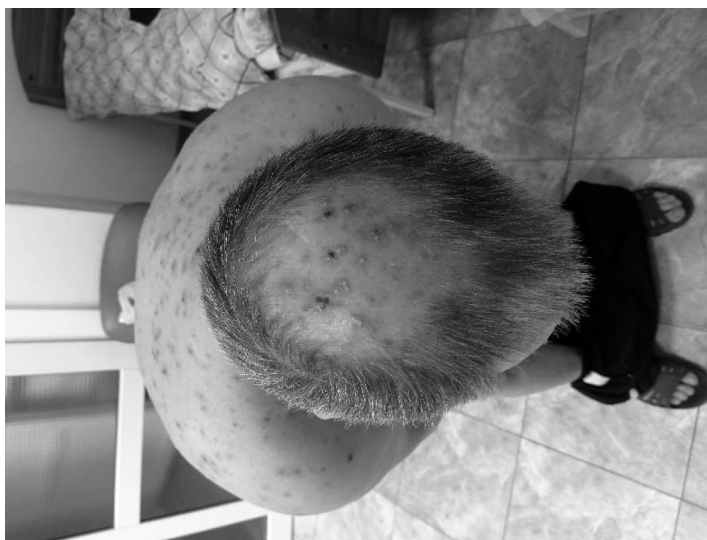

Рис. 3. Высыпания у пациента К. через неделю после начала лечения

С целью исключения вторичной бактериальной инфекции определялся прокальцитонин, уровень которого составил 0,1 нг/л. (11.01.2023).

Выполнены микробиологические методы исследований: Ag COVID-19 от 06.01.2023

(результат отрицательный), антитела к ВИЧ от 16.01.2023 (не обнаружены), сифилис RPR-тест от 17.01.2023 (отрицательный), посев крови на стерильность и чувствительность к антибиотикам от 17.01.2023 (рост микрофлоры в аэробных условиях не получен).

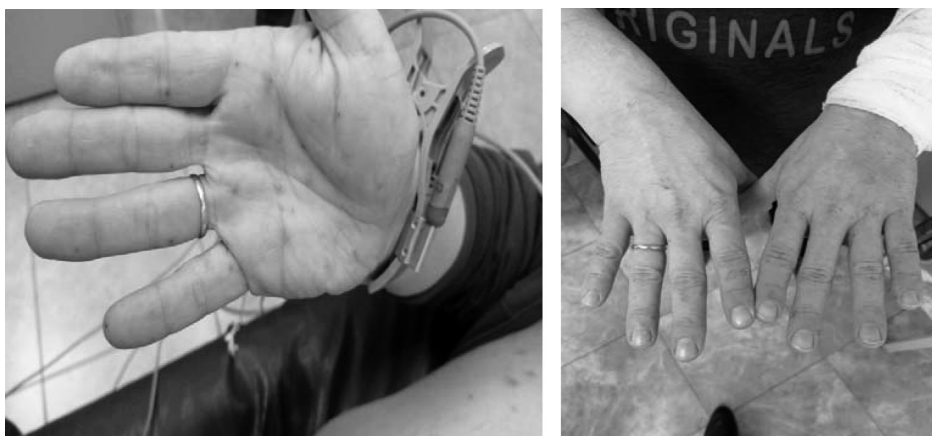

Рис. 4. Уменьшение сыпи у пациента при выписке



С 06.01.2023 была начата инфузионная терапия с целью детоксикации, антибактериальная терапия: цефтриаксон, в дозе 2000 мг в сутки; клемастин – 6 мг в сутки. В связи с сохраняющейся лихорадкой с 09.01.2023 антибактериальный препарат заменен на левофлоксацин – 1000 мг в сутки. Кожные высыпания обрабатывались местными антисептиками.

На фоне проводимого лечения сохранялась лихорадка, количество сыпи увеличилось (рис. 3).

Пациент был осмотрен 11.01.2023 сотрудниками кафедры инфекционных болезней и кафедры кожных и венерических болезней БГМУ. Был выставлен окончательный диагноз: острый генерализованный экзантематозный пустулез. В схему лечения был включен дексаметазон в дозе 16 мг в сутки. В результате проводимого лечения сыпь начала разрешаться (рис. 4).

Пациент К. был выписан 16.01.2023 с улучшением, направлен на амбулаторное лечение по месту жительства.

### **Заключение**

Описанный клинический случай иллюстрирует, что необходим комплексный подход к оценке различного рода поражений кожи у лиц, временно проживавших в странах с тропическим климатом и контактировавших с ними, как группы повышенного риска заражения тропическими инфекциями, острыми инфекционными заболеваниями, проявляющимися экзантемой, что может вызвать в воинском коллективе вспышку инфекционных заболеваний с нетипичными кожными проявлениями, требующими междисциплинарного подхода в диагностике и лечении. Комбинированная программа лечения (сочетания противовоспалительной терапии глюкокортикоидами и антибактериального лечения) позволила существенно

сократить срок госпитального лечения, уменьшить интенсивность экзантемы и общесиндромального состояния.

### **Литература**

1. Комар, В. И. Справочник по дифференциальной диагностике инфекционных болезней / В. И. Комар, А. А. Самсон, И. В. Юркевич // Минск: ООО «Высшая школа», 2010. – С. 7–11.
2. Николас, А. Б. Внутренние болезни по Дэвидсону. Инфекционные и кожные заболевания / А. Б. Николас, Р. Колледж Никки, Р. Уолкер Брайан, А. А. Хантер Джон // Москва: «ГЭОТАР-Медиа», 2009. – С. 23, 41–43.
3. Панкратов, О. В. Инфекционная дерматология в практике врачей первичного звена / О. В. Панкратов, В. Г. Панкратов // Минск: ООО «Новое издание», 2015. – С. 8–11.
4. Кременецкий, Е. И. Взаимосвязь телогенового выпадения волос после респираторных заболеваний с параметрами общего анализа крови у военнослужащих призывного возраста / Е. И. Кременецкий, М. Н. Ходосовский, И. Г. Барцевич, Е. С. Прокофьева // Военная медицина. – 2023. – № 4. – С. 106–110.
5. Адаскевич, В. П. Кожные и венерические болезни / В. П. Адаскевич, В. М. Козин // Москва: «Медицинская литература», 2009. – С. 120–123.

### **References**

1. Komar, V. I. Spravochnik po differencial'noj diagnostike infekcionnyh boleznej / V. I. Komar, A. A. Samson, I. V. Yurkevich // Minsk: OOO «Vyshejschaya shkola», 2010. – S. 7–11.
2. Nikolas, A. B. Vnutrennie bolezni po Davidsonu. Infekcionnye i kozhnye zabolovaniya / A. B. Nikolas, R. Kolledzh Nikki, R. Uolker Brajan, A. A. Hanter Dzhon // Moskva: «GEOTAR-Media», 2009. – S. 23, 41–43.
3. Pankratov, O. V. Infekcionnaya dermatologiya v praktike vrachej pervichnogo zvena / O. V. Pankratov, V. G. Pankratov // Minsk: OOO «Novoe izdanie», 2015. – S. 8–11.
4. Kremeneckij, E. I. Vzaimosvyaz' telogenovogo vypadeniya volos posle respiratornyh zabolovanij s parametrami obshchego analiza krovi u voennosluzhashchih prizyvnoogo vozrasta / E. I. Kremeneckij, M. N. Hodosovskij, I. G. Barcevich, E. S. Prokof'eva // Voennaya medicina. – 2023. – № 4. – S. 106–110.
5. Adaskevich, V. P. Kozhnye i venericheskie bolezni / V. P. Adaskevich, V. M. Kozin // Moskva: «Medicinskaya literatura», 2009. – S. 120–123.

Поступила 22.01.2024 г.