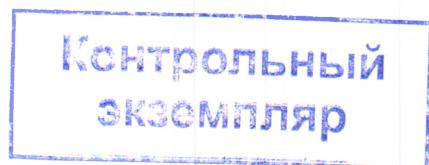


МИНИСТЕРСТВО ЗДРАВООХРАНЕНИЯ РЕСПУБЛИКИ БЕЛАРУСЬ
Учебно-методическое объединение по высшему медицинскому,
фармацевтическому образованию



УТВЕРЖДАЮ

Первый заместитель
Министра здравоохранения
Республики Беларусь,
председатель Учебно-методического
объединения по высшему медицинскому,
фармацевтическому образованию
Е.Н.Кроткова


20.09.2023

Регистрационный № УПЦ-091-047 /пр./

АНАТОМИЯ ЧЕЛОВЕКА

**Примерная учебная программа по учебной дисциплине для специальности
7-07-0911-03 «Стоматология»**

СОГЛАСОВАНО


Ректор учреждения образования
«Белорусский государственный
медицинский университет»



С.П.Рубникович

СОГЛАСОВАНО

Начальник Республиканского центра
научно-методического обеспечения
медицинского и фармацевтического
образования государственного
учреждения образования
«Белорусская медицинская академия
последипломного образования»


Л.М.Калацей
18.09.2023

СОГЛАСОВАНО

Начальник главного управления
организационно-кадровой работы и
профессионального образования
Министерства здравоохранения
Республики Беларусь



О.Н.Колюпанова

Минск 2023

СОСТАВИТЕЛИ:

С.Л.Кабак, заведующий кафедрой морфологии человека учреждения образования «Белорусский государственный медицинский университет», доктор медицинских наук, профессор;

Н.В.Синельникова, доцент кафедры морфологии человека учреждения образования «Белорусский государственный медицинский университет», кандидат медицинских наук, доцент;

В.А.Манулик, доцент кафедры морфологии человека учреждения образования «Белорусский государственный медицинский университет», кандидат медицинских наук, доцент;

Н.В.Журавлёва, доцент кафедры морфологии человека учреждения образования «Белорусский государственный медицинский университет», кандидат медицинских наук, доцент

РЕЦЕНЗЕНТЫ:

Кафедра анатомии человека с курсом оперативной хирургии и топографической анатомии учреждения образования «Гомельский государственный медицинский университет»;

А.К.Усович, заведующий кафедрой анатомии человека учреждения образования «Витебский государственный ордена Дружбы народов медицинский университет», доктор медицинских наук, профессор

РЕКОМЕНДОВАНА К УТВЕРЖДЕНИЮ В КАЧЕСТВЕ ПРИМЕРНОЙ:

Кафедрой морфологии человека учреждения образования «Белорусский государственный медицинский университет»
(протокол № 7 от 06.02.2023);

Научно-методическим советом учреждения образования «Белорусский государственный медицинский университет»
(протокол № 2 от 15.02.2023);

Научно-методическим советом по стоматологии Учебно-методического объединения по высшему медицинскому, фармацевтическому образованию
(протокол № 2 от 23.02.2023);

ПОЯСНИТЕЛЬНАЯ ЗАПИСКА

«Анатомия человека» – учебная дисциплина морфологического модуля, содержащая систематизированные научные знания о строении органов и систем тела человека в связи с выполняемыми ими функциями.

Примерная учебная программа по учебной дисциплине «Анатомия человека» разработана в соответствии с:

образовательным стандартом специального высшего образования по специальности 7-07-0911-03 «Стоматология», утвержденным и введенным в действие постановлением Министерства образования Республики Беларусь и Министерства здравоохранения Республики Беларусь от 01.09.2023 № 302/127;

примерным учебным планом по специальности 7-07-0911-03 «Стоматология» (регистрационный № 7-07-09-003/пр.), утвержденным первым заместителем Министра здравоохранения Республики Беларусь 21.11.2022 и первым заместителем Министра образования Республики Беларусь 02.12.2022.

Цель учебной дисциплины «Анатомия человека» – формирование базовой профессиональной компетенции для решения задач профессиональной деятельности.

Задачи учебной дисциплины «Анатомия человека» состоят в формировании у студентов научных знаний о строении тела человека, его систем и органов, закономерностях развития, некоторых аномалиях и пороках развития; детальном строении, развитии, возрастных особенностях органов зубочелюстной системы и их взаимодействии с другими анатомическими образованиями головы и шеи, умений и навыков, необходимых для:

обследования пациентов;

интерпретации результатов инструментальных методов исследования;

моделирования органов зубочелюстной системы.

Знания, умения, навыки, полученные при изучении учебной дисциплины «Анатомия человека», необходимы для успешного изучения учебных дисциплин «Топографическая анатомия и оперативная хирургия», «Нормальная физиология», «Пропедевтика в стоматологии», «Лучевая диагностика и лучевая терапия», модуля «Ортопедическая стоматология».

Студент, освоивший содержание учебного материала учебной дисциплины «Анатомия человека», должен обладать следующей базовой профессиональной компетенцией: использовать знания о закономерностях развития и строения тела человека, его систем и органов с учетом возрастных, половых и индивидуальных особенностей при оказании медицинской помощи.

В рамках образовательного процесса по учебной дисциплине студент должен приобрести не только теоретические знания, практические умения и навыки по специальности, но и развить свой ценностно-личностный, духовный потенциал, сформировать качества патриота и гражданина, готового к активному участию в экономической, производственной, социально-культурной и общественной жизни страны.

Всего на изучение учебной дисциплины отводится 300 академических часов, из них 159 аудиторных и 141 час самостоятельной работы студента.

Рекомендуемые формы промежуточной аттестации: зачет (1, 2 семестры), экзамен (3 семестр).

ПРИМЕРНЫЙ ТЕМАТИЧЕСКИЙ ПЛАН

Наименование раздела (темы)	Всего аудиторных часов	Примерное распределение аудиторных часов по видам занятий	
		лекции	лабораторные
1. Анатомия как наука. Кости; система скелета	23	3	20
1.1. Введение. Осевой скелет	5	1	4
1.2. Череп. Кости мозгового черепа	4	-	4
1.3. Череп. Кости лицевого черепа	5	1	4
1.4. Череп в целом	5	1	4
1.5. Добавочный скелет	4	-	4
2. Соединения; система соединений	3	1	2
2.1. Классификация соединений костей. Соединения костей черепа. Соединения костей туловища	2	1	1
2.2. Соединения костей верхней и нижней конечностей	1	-	1
3. Мышцы; мышечная система	17	3	14
3.1. Общая характеристика мышц	2	-	2
3.2. Мышцы и фасции шеи	5	1	4
3.3. Мышцы и фасции головы	5	1	4
3.4. Функциональная анатомия мышц туловища и конечностей	5	1	4
4. Сердечно-сосудистая система	14	2	12
4.1. Общие данные о строении сердечно-сосудистой системы. Анатомия сердца	4	-	4
4.2. Артерии	5	1	4
4.3. Вены. Лимфатические сосуды, стволы и протоки	5	1	4
5. Лимфоидная система	2	-	2
5.1. Морфофункциональная характеристика вторичных лимфоидных органов	1	-	1
5.2. Лимфатические узлы головы и шеи	1	-	1
6. Эндокринные железы	2	-	2
7. Нервная система	25	3	22
7.1. Общие данные о строении нервной системы. Центральная нервная система. Спинной мозг	2	-	2
7.2. Головной мозг. Проводящие пути спинного и головного мозга	5	1	4
7.3. Мозговые оболочки. Периферическая нервная система	4	-	4
7.4. Черепные нервы	9	1	8
7.5. Автономный отдел периферической	5	1	4

Наименование раздела (темы)	Всего аудиторных часов	Примерное распределение аудиторных часов по видам занятий	
		лекции	лабораторные
нервной системы			
8. Органы чувств	8	-	8
8.1. Структурно-функциональная характеристика органа слуха и равновесия	4	-	4
8.2. Структурно-функциональная характеристика глаза	4	-	4
9. Пищеварительная система	14	2	12
9.1. Общая характеристика пищеварительной системы. Строение органов полости рта и больших слюнных желез	5	1	4
9.2. Глотка, пищевод, желудок, тонкая и толстая кишка	5	1	4
9.3. Печень. Поджелудочная железа. Брюшина	4	-	4
10. Дыхательная система	9	1	8
10.1. Общая характеристика дыхательной системы. Макроскопическое строение носа, гортани, трахеи	5	1	4
10.2. Легкие. Полость груди	4	-	4
11. Мочевая система. Половые системы	6	-	6
11.1. Строение органов мочевой системы	2	-	2
11.2. Функциональная морфология мужских половых органов	2	-	2
11.3. Функциональная морфология женских половых органов	2	-	2
12. Анатомия головы и шеи	36	-	36
12.1. Развитие, строение, кровоснабжение и иннервация анатомических образований шеи. Мышцы шеи	2	-	2
12.2. Артерии и вены шеи	2	-	2
12.3. Нервы шеи	4	-	4
12.4. Органы шеи	4	-	4
12.5. Развитие, строение, кровоснабжение и иннервация анатомических образований головы	2	-	2
12.6. Артерии и вены головы	2	-	2
12.7. Нервы головы	4	-	4
12.8. Анатомия полости рта	8	-	8
12.9. Анатомия зубов	8	-	8
Всего часов	159	15	144

СОДЕРЖАНИЕ УЧЕБНОГО МАТЕРИАЛА

1. Анатомия как наука. Кости; система скелета

1.1. Введение. Осевой скелет

Методы анатомического исследования. Международная анатомическая терминология. Плоскости, линии и области тела человека. Органы, объединение в системы органов. Связь анатомии с другими медико-биологическими и клиническими учебными дисциплинами. Основные исторические этапы развития анатомии как науки.

Классификация костей. Кость как орган. Рентгенологические методы исследования костей. Развитие костей.

Позвоночный столб: отделы, количество позвонков, первичный и вторичный изгибы (кифоз, лордоз); позвоночный канал. Строение позвонков различных отделов. Особенности строения С₁, С₂ и С₇ шейных позвонков.

Ребра (I-XII). Истинные, ложные и колеблющиеся ребра. Особенности строения первого ребра. Грудина. Грудная клетка. Варианты и аномалии развития скелета туловища.

1.2. Череп. Кости мозгового черепа

Затылочная, лобная, клиновидная, височная, теменная, решетчатая кости черепа: части, рельеф поверхностей, отверстия, каналы. Околоносовые пазухи: лобная, клиновидная, решетчатый лабиринт.

1.3. Череп. Кости лицевого черепа

Верхняя челюсть: части, форма и рельеф поверхностей тела верхней челюсти, лобного, скулового, небного и альвеолярного отростков. Подглазничная борозда, канал и отверстие. Альвеолярные отверстия и каналы. Верхнечелюстная пазуха. Альвеолярный отросток: альвеолярная дуга. Зубные альвеолы: положение, форма, межальвеолярные и межкорневые перегородки. Альвеолярные возвышения. Резцовые каналы и отверстия. Возрастные и индивидуальные особенности строения верхней челюсти и верхнечелюстной пазухи. Траектории и контрфорсы верхней челюсти.

Нижняя челюсть: части (тело и ветвь); рельеф поверхностей. Венечный и мышечковый отростки, форма головки нижней челюсти. Канал нижней челюсти: отверстия, индивидуальные особенности положения относительно корней зубов. Альвеолярная часть: альвеолярная дуга, положение, форма зубных альвеол; межальвеолярные и межкорневые перегородки. Альвеолярные возвышения. Метрические характеристики нижней челюсти. Возрастные и индивидуальные особенности строения нижней челюсти. Траектории и контрфорсы нижней челюсти.

Небная кость, носовая кость, нижняя носовая раковина, сошник, слезная кость, скуловая кость: части, рельеф поверхностей, отверстия, каналы. Подъязычная кость: части, положение.

1.4. Череп в целом

Мозговой череп. Свод черепа. Наружное и внутреннее основание черепа: передняя, средняя и задняя черепные ямки; топография отверстий и каналов. Скуловая дуга. Височная, подвисочная и крыловидно-небная ямки.

Метрические показатели мозгового черепа. Черепной индекс. Форма черепа: долихоцефалическая, мезоцефалическая, брахицефалическая. Рентгеноанатомия черепа. Краниометрические показатели.

Лицевой череп. Глазница. Костная носовая полость. Метрические показатели лицевого черепа.

Развитие черепа в эмбриогенезе: источники и основные этапы морфогенеза, варианты и аномалии развития. Череп новорожденного. Возрастная анатомия лицевого и мозгового черепа.

1.5. Добавочный скелет

Кости верхней конечности; общая морфофункциональная характеристика. Кости пояса верхней конечности: лопатка, ключица. Кости свободной части верхней конечности: плечевая кость, кости предплечья, кости кисти.

Кости нижней конечности; общая морфофункциональная характеристика. Кости пояса нижней конечности: тазовая кость. Кости свободной части нижней конечности: бедренная кость, надколенник, кости голени, кости стопы.

2. Соединения; система соединений

2.1. Классификация соединений костей. Соединения костей черепа.

Соединения костей туловища

Морфофункциональная характеристика непрерывного (синартроз) и прерывного (сустав) соединений. Классификация суставов. Виды движений в суставах и их элементарный анализ.

Фиброзные (швы, зубоальвеолярный синдесмоз) и хрящевые соединения черепа. Височно-нижнечелюстной сустав: характеристика суставных поверхностей, суставной диск, суставная капсула, связки, оси движения. Атлантозатылочный сустав.

Синдесмозы позвоночного столба. Строение межпозвоночного диска. Суставы позвоночного столба: срединный и латеральный атлантоосевые суставы. Дугоотросчатые суставы.

Суставы грудной клетки: реберно-позвоночные и грудино-реберные суставы.

2.2. Соединения костей верхней и нижней конечностей

Сравнительная структурно-функциональная характеристика гомологичных суставов верхней и нижней конечностей. Рентгеноанатомия суставов конечностей.

3. Мышцы; мышечная система

3.1. Общая характеристика мышц

Классификация мышц по форме, строению, происхождению, функции. Группы мышц. Вспомогательный аппарат мышц: апоневрозы и фасции, синовиальные влагалища, синовиальные сумки. Основные принципы функционирования мышц.

3.2. Мышцы и фасции шеи

Классификация мышц шеи, подразделение на группы. Места начала и прикрепления; взаиморасположение; функции. Шейная фасция: деление на пластинки.

3.3. Мышцы и фасции головы

Классификация, общие принципы структурно-функциональной организации мышц головы. Места начала и прикрепления; направление хода волокон; функции. Мышцы лица.

Жевательные мышцы: места начала и прикрепления, направление хода волокон, функции.

Фасции головы.

3.4. Функциональная анатомия мышц туловища и конечностей

Мышцы и фасции туловища. Мышцы спины. Мышцы груди. Диафрагма. Мышцы живота. Функциональная анатомия мышц туловища.

Мышцы верхней и нижней конечностей, деление на функциональные группы: мышцы сгибатели и разгибатели, отводящие и приводящие, пронаторы и супинаторы; их расположение относительно суставов, в которых осуществляются движения.

4. Сердечно-сосудистая система

4.1. Общие данные о строении сердечно-сосудистой системы. Анатомия сердца

Эмбриональное развитие сердечно-сосудистой системы. Кровообращение плода. Врожденные аномалии развития сердца и крупных кровеносных сосудов. Структурные компоненты большого и малого кругов кровообращения.

Сердце: форма, положение, проекция на переднюю стенку грудной клетки. Камеры сердца: предсердия и желудочки. Клапаны сердца. Строение стенки сердца: эндокард, миокард и эпикард. Проводящая система сердца: узлы, предсердно-желудочковый пучок. Перикард: фиброзный, серозный. Перикардальная полость.

4.2. Артерии

Артерии малого круга кровообращения: легочный ствол, правая и левая легочные артерии.

Аорта: части, скелетотопия. Восходящая часть аорты: венечные артерии. Дуга аорты: ветви. Общая сонная артерия: место начала, проекция на кожные покровы шеи. Сонный гломус. Сонный синус. Бифуркация общей сонной артерии. Наружная сонная артерия: три группы ветвей. Внутренняя сонная артерия: шейная, каменистая, пещеристая и мозговая части, ветви. Подключичная артерия: отделы, ветви.

Грудная часть аорты. Бронхиальные, пищеводные, перикардальные, медиастинальные ветви, задние межреберные, верхние диафрагмальные артерии; области ветвления.

Брюшная часть аорты. Париетальные и висцеральные ветви, области кровоснабжения. Бифуркация аорты: топография, конечные ветви.

Магистральные сосуды верхней и нижней конечностей.

4.3. Вены. Лимфатические сосуды, стволы и протоки

Вены сердца, венечный синус. Правые и левые легочные вены.

Верхняя полая вена, источники формирования, притоки. Внутренняя яремная вена: топография, притоки. Синусы твердой мозговой оболочки. Мозговые вены, вены глазницы. Непарная вена: положение, притоки,

анастомозы. Вены верхней конечности: деление на поверхностные и глубокие, анастомозы.

Нижняя полая вена: топография, притоки. Вены нижней конечности: деление на поверхностные и глубокие, анастомозы. Воротная вена печени. Анастомозы между притоками верхней и нижней полых вен и воротной веной печени.

Лимфатические сосуды. Лимфатические стволы (яремный, подключичный, бронхосредостенный, поясничный, кишечный): источники формирования, топография. Грудной и правый лимфатические протоки: топография, источники формирования, места впадения в венозное русло.

5. Лимфоидная система

5.1. Морфофункциональная характеристика вторичных лимфоидных органов

Лимфатический узел (капсула, трабекулы, ворота, корковое и мозговое вещество). Одиночные и групповые лимфоидные узелки слизистых оболочек пищеварительной и дыхательной систем. Миндалины.

5.2. Лимфатические узлы головы и шеи

Топография затылочных, сосцевидных, поверхностных и глубоких околоушных, лицевых, подподбородочных, поднижнечелюстных лимфатических узлов. Передние и латеральные шейные лимфатические узлы.

6. Эндокринные железы

Классификация эндокринных желез. Морфофункциональная характеристика гипофиза, шишковидной железы, щитовидной железы, околощитовидных желез, надпочечника.

7. Нервная система

7.1. Общие данные о строении нервной системы. Центральная нервная система. Спинной мозг

Развитие нервной системы, деление на центральную и периферическую части. Функция нервной системы. Нейроны. Рефлекторная дуга.

Спинной мозг: скелетотопия, внешнее строение, деление на сегменты. Корешки, чувствительные узлы спинномозговых нервов, ствол спинномозгового нерва. Внутреннее строение спинного мозга. Топография ядер и проводящих путей.

7.2. Головной мозг. Проводящие пути спинного и головного мозга

Отделы головного мозга (ромбовидный мозг, средний мозг, передний мозг). Ствол головного мозга. Внешнее и внутреннее строение продолговатого мозга и моста. Четвертый желудочек. Ромбовидная ямка. Мозжечок: тело мозжечка (деление на доли); внутреннее строение: кора и ядра мозжечка, мозжечковые ножки. Средний мозг: внешнее и внутреннее строение. Водопровод среднего мозга.

Функциональная анатомия ствола головного мозга. Ретикулярная формация. Передний мозг: деление на отделы. Внешнее и внутреннее строение таламуса, гипоталамуса, эпителиамуса и метаталамуса. Третий желудочек. Конечный мозг: поверхности, доли, борозды и извилины полушария большого мозга. Структурные компоненты полушария большого мозга: мозолистое тело,

свод, боковой желудочек, кора большого мозга, гиппокамп. Локализация функций в коре полушария большого мозга. Базальная часть конечного мозга. Базальные ядра и связанные с ними структуры.

Общий принцип строения чувствительных (афферентных) проводящих путей спинного и головного мозга. Виды чувствительности: экстероцептивная, проприоцептивная и интероцептивная. Локализация чувствительных нервных клеток и интернейронов. Соматотопическое представление чувствительных центров в коре полушария большого мозга. Общие принципы структурной организации восходящих (афферентных) проекционных проводящих путей общей и проприоцептивной чувствительности. Латеральный и передний спинно-таламические пути; проводящий путь проприоцептивной чувствительности коркового направления (тонкий и клиновидный пучки, медиальная петля), передний и задний спинномозжечковые пути. Пути проведения общей и проприоцептивной чувствительности от головы и шеи: места расположения нейронов и топография проводящих путей на срезах мозга. Нейроанатомическая основа восприятия боли. Морфофункциональная характеристика нисходящих (эфферентных) проекционных проводящих путей.

7.3. Мозговые оболочки. Периферическая нервная система

Твердая оболочка головного мозга, отростки. Формирование синусов. Паутинная оболочка головного мозга: грануляции паутинной оболочки, подпаутинные цистерны. Подпаутинное пространство. Мягкая оболочка головного мозга: сосудистые сплетения желудочков. Твердая, паутинная и мягкая оболочки спинного мозга. Продукция, пути циркуляции и оттока спинномозговой жидкости.

Спинномозговой нерв. Передний и задний корешки, ствол спинномозгового нерва, деление на ветви.

Шейные нервы [C₁-C₈]: передние и задние ветви; области их распределения. Шейное сплетение: источники формирования, ветви. Плечевое сплетение. Грудные нервы. Поясничное и крестцовое сплетения. Закономерности иннервации опорно-двигательного аппарата: костей, суставов, мышц. Связь спинномозгового нерва с автономным отделом периферической нервной системы.

7.4. Черепные нервы

Классификация и общая морфофункциональная характеристика черепных нервов.

Концевой нерв (O). Обонятельный нерв (I): формирование, волокнистый состав. Зрительный нерв (II): топография в глазнице и полости черепа, зрительный перекрест.

Глазодвигательный (III), блоковый (IV) и отводящий (VI) нервы: ядра, места выхода нервов из мозга и полости черепа, ветви, области иннервации.

Тройничный нерв (V): локализация и функциональная принадлежность спинномозгового, главного, среднемозгового и двигательного ядер. Тройничный узел (Gasser). Чувствительный и двигательный корешки; места выхода из мозга и полости черепа. Общий план ветвления тройничного нерва.

Лицевой нерв (VII). Локализация и функциональная принадлежность ядра лицевого нерва, ядра одиночного пути и верхнего слюноотделительного ядра. Выход нерва на основании мозга, и его ход в каменистой части височной кости.

Преддверно-улитковый нерв (VIII): топография ядер. Преддверный и улитковый нервы, преддверный узел, улитковый узел.

Языкоглоточный нерв (IX): проекция и функциональная принадлежность двойного, нижнего слюноотделительного и ядер одиночного пути. Места выхода нерва из мозга и полости черепа, верхний и нижний узлы, общий план ветвления.

Блуждающий нерв (X): локализация и функциональная принадлежность двойного ядра, заднего (дорсального) ядра блуждающего нерва и ядер одиночного пути. Места выхода нерва из мозга и полости черепа; локализация верхнего и нижнего узлов. Головной, шейный, грудной и брюшной отделы; иннервируемые органы.

Добавочный нерв (XI): локализация ядер, черепной и спинномозговой корешки, выход ствола добавочного нерва из полости черепа, внутренняя и наружная ветви.

Подъязычный нерв (XII): локализация ядра, выход нерва из передней латеральной борозды и полости черепа, общий план строения.

7.5. Автономный отдел периферической нервной системы

Общие принципы строения и функции автономного отдела периферической нервной системы; морфофункциональные отличия от анимальной нервной системы; деление на симпатическую и парасимпатическую части. Понятие о местных, сегментарных и высших надсегментарных центрах.

Симпатическая часть. Симпатический ствол. Шейные узлы: название и локализация узлов, ветви. Структурные элементы периферического отдела.

Парасимпатическая часть. Деление на головную и тазовую части. Парасимпатический компонент черепных нервов. Ресничный узел: локализация, ветви. Иннервация ресничной мышцы и сфинктера зрачка. Крылонебный, поднижнечелюстной, подъязычный и ушной узлы: положение, корешки. Морфологический субстрат зрачкового, конъюнктивального, роговичного и аккомодационного рефлексов.

Автономные сплетения и узлы. Шейно-головная часть: общее сонное сплетение, пещеристое сплетение, наружное сонное сплетение, подключичное сплетение, позвоночное сплетение.

8. Органы чувств

8.1. Структурно-функциональная характеристика органа слуха и равновесия

Наружное ухо: строение ушной раковины, наружного слухового прохода и барабанной перепонки. Среднее ухо: стенки барабанной полости и ее содержимое. Слуховые косточки. Слуховая труба. Внутреннее ухо: костный лабиринт, перепончатый лабиринт. Механизм восприятия звуков. Слуховой проводящий путь. Морфофункциональная характеристика органа равновесия.

8.2. Структурно-функциональная характеристика глаза

Глазное яблоко: строение фиброзной, сосудистой и внутренней оболочек. Зрительный нерв. Центральная артерия и вена сетчатки. Хрусталик. Передняя и задняя камеры глазного яблока. Вспомогательные структуры глаза (наружные мышцы глазного яблока, бровь, веки, конъюнктив, слезный аппарат). Зрительный проводящий путь.

9. Пищеварительная система

9.1. Общая характеристика пищеварительной системы. Строение органов полости рта и больших слюнных желез

Общие данные об эмбриональном развитии кишечной трубки. Пищеварительные железы: классификация, источники развития в эмбриогенезе. Полость рта. Преддверие рта: строение верхней / нижней губы, щеки. Жировое тело щеки. Топография сосочка протока околоушной железы. Собственно полость рта. Строение твердого и мягкого неба. Зев: небно-язычная и небно-глоточная дужки, миндаликовая ямка и небная миндалина. Мышцы мягкого неба и зева: строение, функция. Дно рта: уздечка языка, подъязычная складка, подъязычный сосочек.

Принципы структурной организации больших слюнных желез. Общая морфофункциональная характеристика зубов.

Язык: части, поверхности, борозды, сосочки языка. Язычная миндалина. Мышцы языка. Структурно-функциональная характеристика органа вкуса. Проводящий путь органа вкуса.

9.2. Глотка, пищевод, желудок, тонкая и толстая кишка

Глотка: функции, топография. Полость глотки, деление на части. Строение стенки глотки. Глоточное лимфоидное кольцо.

Пищевод: топография, части, строение стенки, бронхоаортальное и диафрагмальное сужения пищевода, кровоснабжение, иннервация, лимфоотток.

Желудок, тонкая и толстая кишка: функции, проекция на переднюю брюшную стенку, макроскопическое строение. Общие закономерности строения кишечника, внешние отличия строения тонкой и толстой кишки. Кровоснабжение, иннервация желудка, тонкой и толстой кишки.

9.3. Печень. Поджелудочная железа. Брюшина

Печень: функции, проекция на поверхность тела. Строение печени и желчного пузыря. Общий печеночный, пузырьный и общий желчный протоки. Сосуды и нервы печени.

Поджелудочная железа: функции, положение в брюшной полости, части. Проток поджелудочной железы. Островки поджелудочной железы. Сосуды и нервы поджелудочной железы.

Париетальная и висцеральная брюшина; брюшинная полость. Производные брюшины: большой и малый сальники, брыжейки, углубления, ямки и складки; места их расположения.

Строение переднебоковой стенки живота. Области живота.

10. Дыхательная система

10.1. Общая характеристика дыхательной системы.

Макроскопическое строение носа, гортани, трахеи

Деление на дыхательные пути и респираторный отдел. Развитие органов дыхательной системы. Нос: части, хрящи носа. Полость носа: преддверие носа, дыхательная и обонятельная области. Носовая перегородка. Носовые раковины и носовые ходы, их сообщение с околоносовыми пазухами и полостью глазницы. Кровоснабжение, иннервация, лимфоотток от слизистой оболочки полости носа. Структурно-функциональная характеристика органа обоняния. Проводящий путь органа обоняния.

Гортань: функции, топография. Хрящи и сочленения гортани. Полость гортани. Механизм голосообразования. Кровоснабжение, иннервация, лимфоотток.

Трахея: топография, шейная и грудная части. Строение стенки трахеи. Правый и левый главные бронхи, долевые и сегментарные бронхи. Кровоснабжение, иннервация, лимфоотток.

10.2. Легкие. Полость груди

Форма, поверхности, края, доли легкого. Корень и ворота легкого. Бронхолегочные сегменты, бронхиолы, дольки. Кровоснабжение, иннервация.

Полость груди. Висцеральная и париетальная плевро. Плевральные синусы, их локализация и функциональное значение. Полость плевры. Средостение: деление на части, границы между ними. Органы, входящие в верхнее и нижнее средостение.

11. Мочевая система. Половые системы

11.1. Строение органов мочевой системы

Общая морфофункциональная характеристика органов мочевой системы. Функции, топография, внешнее и внутреннее строение почки. Почечная лоханка: большие и малые почечные чашки. Сосуды и нервы почки.

Мочеточники, мочевой пузырь, мочеиспускательный канал (женский, мужской): строение, функции, отношение к брюшине и взаиморасположение с другими органами малого таза.

11.2. Функциональная морфология мужских половых органов

Деление на наружные и внутренние половые органы; их взаиморасположение, функции, общий план строения.

11.3. Функциональная морфология женских половых органов

Деление на наружные и внутренние половые органы; их взаиморасположение. Строение и функции яичника. Матка: функции, строение стенки. Влагалище. Наружные женские половые органы. Полость малого таза. Промежность.

12. Анатомия головы и шеи

12.1. Развитие, строение, кровоснабжение и иннервация анатомических образований шеи. Мышцы шеи

Развитие мышц шеи. Классификация по генетическому и топографо-анатомическому принципам; источники иннервации и кровоснабжения; отношение к фасциям шеи. Клетчаточные пространства.

12.2. Артерии и вены шеи

Ветви наружной сонной артерии: верхняя щитовидная, язычная, затылочная, задняя ушная и восходящая глоточная артерии; области кровоснабжения и анастомозы; индивидуальные варианты хода артерий.

Подключичная артерия: ветви. Позвоночная и внутренняя грудная артерии, щитошейный и реберно-шейный стволы: ход сосудов, области кровоснабжения, анастомозы.

Внутренняя яремная вена: притоки, анастомозы между внутрочерепными и внемозными венозными сосудами. Источники формирования наружной и передней яремных вен, ход, место впадения в магистральные сосуды.

12.3. Нервы шеи

Передние ветви шейных нервов [C₁-C₄], формирование шейного сплетения. Шейная петля. Иннервация кожи шеи. Диафрагмальный нерв: области иннервации; качественный состав волокон; индивидуальные варианты источников формирования.

Добавочный (XI) и подъязычный (XII) нервы: качественный состав нервных волокон; иннервация мышц шеи и мышц языка. Функциональные нарушения при повреждении подъязычного нерва. Блуждающий (X) нерв: качественный состав нервных волокон (соматический и вегетативный компоненты); области иннервации на шее, взаимоотношения с элементами сосудисто-нервного пучка, участие в формировании вегетативных сплетений. Языкоглоточный (IX) нерв: качественный состав нервных волокон (соматический и вегетативный компоненты); ветви, начинающиеся от нижнего узла и ствола нерва, связи с ушным узлом, области иннервации. Проявления нарушений функций нервов группы блуждающего нерва (IX, X, XI пары черепных нервов).

Общее, внутреннее и наружное сонные сплетения: источники формирования; качественный состав нервных волокон; области иннервации на шее.

12.4. Органы шеи

Подъязычная и поднижнечелюстная железы: топография выводных протоков, источники кровоснабжения, пути оттока лимфы, иннервация и нервная регуляция секреции.

Глотка, шейная часть пищевода, гортань, шейная часть трахеи, щитовидная и околощитовидные железы: источники кровоснабжения и иннервации; пути оттока лимфы.

12.5. Развитие, строение, кровоснабжение и иннервация анатомических образований головы

Развитие челюстно-лицевой области, источники; производные жаберных дуг; образование первичной ротовой и носовой полостей; морфогенез верхнечелюстных отростков: формирование верхней губы, вторичной носовой перегородки. Эмбриогенез языка, щитовидной и околощитовидных желез. Формирование вторичного неба. Наружные изменения рото-лицевого комплекса в ходе эмбрионального развития. Врожденные аномалии развития:

макростомия и микростомия, расщелина верхней губы, твердого неба, врожденные кисты шеи.

Мышцы лица: деление на группы, источники развития, кровоснабжение, иннервация и пути оттока лимфы. Основные функциональные нарушения, развивающиеся в связи с отсутствием иннервации отдельных мышечных групп.

Жевательные мышцы: источники развития; кровоснабжение, иннервация и пути оттока лимфы.

Характеристика височно-нижнечелюстного сустава: суставная капсула, суставной диск, задисковая подушка, внутри- и внекапсульные связки. Вариантная анатомия суставных поверхностей. Кровоснабжение, иннервация и пути оттока лимфы. Анатомические предпосылки вывиха в височно-нижнечелюстном суставе.

12.6. Артерии и вены головы

Лицевая артерия: индивидуальные варианты начала и хода артерии; ветви; области кровоснабжения, внутрисистемные и межсистемные анастомозы. Верхнечелюстная артерия: расположение относительно мышечного отростка нижней челюсти, ход в подвисочной и крыловидно-небной ямках; ветви; области кровоснабжения; внутрисистемные и межсистемные анастомозы. Внутренняя сонная артерия: ветви, области кровоснабжения, анастомозы. Источники кровоснабжения головного мозга; индивидуальные варианты артериального круга большого мозга.

Лицевая вена: источники формирования, притоки; анастомозы как потенциальные пути распространения инфекции. Крыловидное сплетение.

12.7. Нервы головы

Качественный состав нервных волокон в составе глазодвигательного (III), отводящего (VI) и блокового (IV) нервов (соматический и вегетативный компоненты); области иннервации. Внешние проявления повреждения III, IV и VI черепных нервов.

Глазной, верхнечелюстной и нижнечелюстной нервы: качественный состав нервных волокон, связи с парасимпатическими узлами головы, области иннервации. Варианты расстройства кожной чувствительности лица в зависимости от уровня повреждения.

Лицевой нерв (VII): качественный состав нервных волокон (соматический и вегетативный компоненты); области иннервации. Узел коленца, большой каменистый нерв, барабанная струна. Околоушное сплетение. Проявления нарушений функции лицевого нерва в зависимости от места поражения.

12.8. Анатомия полости рта

Стенки и органы полости рта. Кровоснабжение, иннервация и лимфоотток от слизистой оболочки преддверия рта. Мышцы мягкого неба: кровоснабжение и иннервация; основные клинические проявления нарушения их иннервации. Мышцы языка: кровоснабжение и иннервация; отток лимфы. Рельеф слизистой оболочки нижней стенки полости рта. Диафрагма рта. Кровоснабжение, иннервация, отток лимфы от слизистой оболочки и мышц нижней стенки полости рта.

12.9. Анатомия зубов

Зубы постоянные. Зубная формула: Зигмонди-Палмера, FDI, буквенно-цифровая. Части зуба: корень, шейка, коронка (клиническая, анатомическая). Полость коронки, канал корня зуба. Поверхности коронки зуба: окклюзионная, вестибулярная (щечная и губная), язычная, небная, апроксимальная (дистальная и мезиальная). Понятие о контактной зоне. Подразделение зуба на трети. Признаки зубов: угол коронки, кривизна эмали коронки, признак корня. Рельеф поверхностей коронки постоянного зуба: острие, бугорок, гребешки, пояс, окклюзионная щель, окклюзионная ямка. Морфологическая характеристика групп зубов: количество, форма и размеры корней; форма и размеры полости коронки и корневых каналов, рельеф поверхностей коронки. Соотношение корней зубов с носовой полостью, верхнечелюстной пазухой и каналом нижней челюсти. Различия между молочными и постоянными зубами.

Зубы молочные. Зубная формула: полная, FDI, буквенно-цифровая. Прорезывание молочных зубов. Основные стадии этого процесса: обызвествление коронки и начало морфогенеза корня; появление коронки в ротовой полости и завершение морфогенеза корня. Сроки прорезывания и смены молочных зубов.

Участие зубочелюстной системы в жевании, глотании, артикуляции речи. Нейромышечный контроль жевания. Рентгеноанатомия зубов. Источники кровоснабжения и иннервации зубов, пути оттока лимфы; региональные лимфатические узлы.

ИНФОРМАЦИОННО-МЕТОДИЧЕСКАЯ ЧАСТЬ

Литература

Основная:

1. Анатомия человека : учебник / С. Л. Кабак. – Минск : Вышэйшая школа, 2021. – 224 с. : ил.
2. Атлас анатомии человека / Неттер, Ф. ; перевод с английского под редакцией Л. Л. Колесникова. – Москва : ГЭОТАР-Медиа, 2017. – 624 с.

Дополнительная:

3. Кости, соединения, мышцы : учебно-методическое пособие / С. Л. Кабак. – Минск : БГМУ, 2019. – 63 с.
4. Ангиология, неврология, спланхнология : учебно-методическое пособие / С. Л. Кабак. – Минск : БГМУ, 2020. – 124 с.
5. Краткая анатомия мышц туловища и конечностей : учебно-методическое пособие / В. А. Манулик, Н. В. Синельникова. – Минск : БГМУ, 2017. – 23 с.
6. Анатомия человека : учебник / М. Г. Привес – Санкт-Петербург : СПбМАПО, 2014. – 720 с.
7. Синельников, Р. Д. Атлас анатомии человека : в 4 т. / Р. Д. Синельников. – Москва : РИА «Новая волна» : Издатель Умеренков, 2015.
8. Краткий курс топографической анатомии : учебное пособие / С. Л. Кабак. – Минск : Вышэйшая школа, 2014. – 223 с.

Примерный перечень результатов обучения

В результате изучения учебной дисциплины «Анатомия человека» студент должен:

знать:

анатомию, топографию и функции органов и систем тела человека;
 детальное строение, развитие, возрастные особенности и взаимодействие органов зубочелюстной системы с другими анатомическими образованиями головы и шеи;

проекцию органов на поверхность тела;

общие закономерности органогенеза;

основы вариантной анатомии и возможные пороки развития органов;

уметь:

распознавать анатомические объекты на наглядных пособиях, анатомических препаратах и изображениях, полученных с помощью методов лучевой диагностики;

оценивать структурно-функциональные взаимосвязи органов, систем и частей тела человека для понимания сущности физиологических и патологических процессов в организме человека;

пользоваться учебной и научной литературой по учебной дисциплине;

владеть:

анатомической терминологией;

методами макроскопических исследований биологических объектов;

базовыми технологиями преобразования информации.

Примерный перечень практических навыков, формируемых при изучении учебной дисциплины «Анатомия человека»

1. Визуализация анатомических образований на анатомических препаратах и наглядных пособиях, и изображениях, полученных с помощью методов лучевой диагностики.
2. Пальпация поверхностных ориентиров тела человека (костных, мышечных и других) для определения границ областей, проекции органов, сосудов, нервов.
3. Моделирование образований зубочелюстной системы.

СОСТАВИТЕЛИ:

Заведующий кафедрой морфологии человека учреждения образования «Белорусский государственный медицинский университет», доктор медицинских наук, профессор




С.Л.Кабак

Доцент кафедры морфологии человека учреждения образования «Белорусский государственный медицинский университет», кандидат медицинских наук, доцент



Н.В.Синельникова

Доцент кафедры морфологии человека учреждения образования «Белорусский государственный медицинский университет», кандидат медицинских наук, доцент



В.А.Манулик

Доцент кафедры морфологии человека учреждения образования «Белорусский государственный медицинский университет», кандидат медицинских наук, доцент



Н.В.Журавлёва

Оформление примерной учебной программы и сопроводительных документов соответствует установленным требованиям.

Начальник отдела научно-методического обеспечения образовательного процесса Управления образовательной деятельности учреждения образования «Белорусский государственный медицинский университет»



Е.Н.Белая