

КАРЦИНОИД ТОЛСТОЙ КИШКИ

УО «Гродненский государственный медицинский университет»¹,
ГУ «Военный медицинский центр ВС РБ»², г.Гродно

Карциноиды – группа нейроэндокринных опухолей, относящихся к АПУДомам – происходят из энтерохромаффинных клеток. Их гистологическое строение впервые было описано O. Lubarsch еще в 1888 г. Термин «карциноид» предложен S. Oberndorfer в 1907 г. Более полная гистологическая и гистохимическая характеристика карциноидов была дана в 50-х гг. XX в. группой исследователей под руководством Л. Waldenstrom.

Карциноиды составляют 0,05-0,2% всех злокачественных опухолей и 0,4-1% новообразований желудочно-кишечного тракта (ЖКТ). Карциноиды чаще встречаются у лиц 50-60 лет и почти одинаково часто среди мужчин и женщин

По данным R. Warner (1998), локализация карциноидов: тонкая кишка-39%, аппендикс-26%, прямая кишка-15%, толстая кишка-5-1%, желудок-2-4%, поджелудочная железа-2-3%, печень-менее 1%, бронхи-10%. В 20% случаев карциноиды ЖКТ сопровождаются другими опухолями толстой кишки.

Карциноид – медленно растущая опухоль с относительно благоприятным течением, однако представления об ее доброкачественном характере в последние годы существенно изменились. Поскольку нейроэндокринные опухоли имеют различное происхождение, различается и их потенциальная злокачественность. Карциноидные опухоли из энтерохромаффинных клеток и инсулинома из β -клеток островкового аппарата поджелудочной железы в 80-90% случаев являются доброкачественными, поскольку в их основе лежит трансформация специализированных зрелых клеток. Карциноиды толстой кишки-самые злокачественные из карциноидов ЖКТ, дают метастазы в регионарные лимфатические узлы и отдаленные метастазы.

Диагностика карциноида, особенно при небольших размерах опухоли, затруднительна. Нефункционирующий карциноид в ранней стадии чаще всего бывает случайной находкой при обследовании или операции; в далеко зашед-

ших случаях диагностика так же, как и при других опухолях, основывается на данных клинической картины, лабораторного и инструментального исследований.

При небольших размерах и медленном росте без инфильтрации и сдавления окружающих тканей местные симптомы заболевания обычно не проявляются. Гистологически отличить злокачественный карциноид от доброкачественного трудно. Установлено, что опухоли со зрелыми гистологически дифференцированными клетками способны давать отдаленные метастазы.

Клинические проявления. Классическое описание гормонально-активного карциноида включает проявления со стороны ЖКТ, сердечно-сосудистой и нервной системы. По мнению Роберта Хегглина, основными симптомами метастазирующего карциноида являются сосудодвигательные реакции (приливы), желудочно-кишечные расстройства (диарея) и фиброзеластоз эндокарда (синдром Hedinger).

Абдоминальный синдром обусловлен влиянием серотонина на моторику ЖКТ и секрецию. Чаще это схваткообразная боль в животе, имитирующая приступ холецистита, аппендицита, прободную язву желудка и другие проявления острого живота. Как правило, боль сопровождается теми или иными диспептическими и функциональными нарушениями (тошнота, рвота, понос).

Диарею при карциноидной опухоли едва ли можно отличить от подобного нарушения другого происхождения. Эта диарея обычно связана с повышенной моторикой кишечника, обусловленной воздействием серотонина, когда нарушается всасывание и перистальтика кишечника, и лишь иногда может быть вторично характер. В тяжелых случаях диарея сопровождается стеатореей. В зависимости от тяжести заболевания приступы могут быть от 1-2 раз в неделю до 20 раз в сутки.

Приливы обычно ощущаются больным в области щек, лба, шеи, в тяжелых случаях-в области груди, живота и ко-

☆ Случай из практики

нечностей. Они часто сопровождаются слезотечением, могут быть спровоцированы различными продуктами и нередко небольшим количеством спиртных напитков.

Увеличение размеров печени (гепатомегалия) развивается при метастазировании опухоли в печень. Боли в животе связаны с приступами диареи. Иногда возникают острые боли вследствие развития инфаркта кишечника, некроза опухоли или ее метастаза. В этом случае развивается лейкоцитоз, повышается температура. Похудание развивается вследствие нарушения пищеварения

Несколько реже встречаются такие симптомы как: эндокардиальный фиброз; телеангиэктазия (сосудистые «звездочки», образующиеся за счет расширения капилляров); бронхиальная астма; отек; цианоз; артрит и др. Эти признаки развиваются вследствие воздействия биологически активных веществ, вырабатываемых опухолью (серотонин, гистамин, брадикинин, мотиллин и др.) на соответствующие органы и ткани. Длительное время развивающаяся опухоль ничем себя не проявляет, а симптоматика позволяет выставить ошибочные диагнозы, такие как спастический колит и синдром раздраженного кишечника.

Лечение карциноидов преимущественно хирургическое. В зависимости от конкретной клинической ситуации задачей оперативного пособия может быть иссечение первичной опухоли и/или паллиативная резекция метастазов, перевязка или чрескожная эмболизация печеночных артерий с целью нарушить питание опухоли и уменьшить проявления карциноидного синдрома.

Возможные варианты хирургического лечения определяются локализацией опухоли, наличием или отсутствием метастазов. При карциноидах толстой кишки показана гемиколэктомия. 5-летнее выживание – в 25 % случаев, 10-летнее – в 10%.

Большинство авторов считают, что диагностика карциноидных опухолей представляет значительные трудности во всех случаях, поэтому, несомненно, их распространение значительно превышает частоту выявления.

Прогноз. Без лечения продолжительность жизни составляет около 4 лет. Успешное лечение дает хороший прогноз и продлевает жизнь на 15 лет и более. Своевременно начатое лечение при небольшом размере опухоли дает 5-летнюю выживаемость на уровне около 95%. Запущенные формы заболевания в зависимости от локализации первично опухоли дают 5-летнюю выживаемость в диапазоне от 40 до 85%.

Наглядным примером, иллюстрирующим развитие и клинические проявления карциноида толстой кишки, является следующий пример лечения пациента в ГУ «1134 ВМЦ ВС РБ»:

История болезни № 2761, военнослужащего Д. 1988 г.р., призванного 01.2006 г. в войска МВД.

Считает себя больным около 6 месяцев, когда периодически стали беспокоить боли и вздутие живота. За медицинской помощью не обращался. Стационарно не обследовался и не лечился. 13.09.07 г. на фоне хорошего самочувствия появились боли и тяжесть в эпигастрии, отсутствие аппетита. Обратился за медицинской помощью в медицинский пункт части в/ч 5522. Направлен на консультацию к

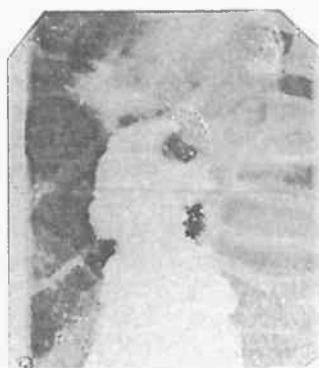

Рис.1. На рентгенограмме тугое заполнение бариевой взвесью нисходящего отдела толстой кишки до циркулярного сужения

терапевту ГУ «1134 ВМЦ ВС РБ». Выставлен диагноз: Диспепсия. Назначено амбулаторное лечение, взят посев на ПКФ. 19.09.07 г. Активно вызван к инфекционисту по результатам бак-посева на ПКФ. Госпитализирован в инфекционное отделение. 30.09.07 г. На фоне проводимого лечения у больного появились боль в животе спастического характера, отсутствие стула в течение 5 суток, была однократная рвота. Осмотрен хирургом, даны рекомендации по обследованию (ФГДС, УЗИ, ГБС, поджелудочной железы, обзорная рентгенография брюшной полости) и лечению. 2.10.07 г. повторно осмотрен хирургом по результатам обследования. Данных за острую хирургическую патологию органов брюшной полости не выявлено. Проведен курс комплексной терапии, улучшения не отмечает. В стационаре периодически отмечал вздутие жи-

вота, плохое отхождение газов, задержку стула, отсутствие аппетита, снижение массы тела. 9.10.2007 г. после ужина, через 15 минут после приема пищи, была однократная рвота. Через час после еды отмечает появление вздутия живота, болей в животе, повторную рвоту с примесью желчи с облегчением состояния. Постепенно появились ноющие боли в животе, вздутие усилилось, газы не отходили. 10.07.2007 г. на фоне сохраняющихся жалоб, была двукратная рвота с примесью желчи.

Обратился за медицинской помощью осмотрен хирургом ГУ «1134 ВМЦ ВС РБ» 10.07.2007 г., госпитализирован в хирургическое отделение с диагнозом: острая кишечная динамическая непроходимость. При поступлении: общее состояние средней степени тяжести. Физически развит средне, кожные покровы чистые, бледно-розовой окраски. Со стороны легких и сердца без патологии. Язык влажный, обложен серым налетом. Живот симметричный, незначительно вздут, участвует в акте дыхания. При пальпации мягкий, болезненный в мезогастральной области. Симптомов раздражения брюшины нет. Перкуторно – над передней брюшной стенкой тимпанит. При аскультации перистальтические шумы выслушиваются слабо, больше по левому флангу. Симптомы Склярова, Спасокукоцкого, Грекова – отрицательные. При пальцевом исследовании толстой кишки – без патологии. Больному начата комплексная консервативная терапия. Выполнена рентгеноскопия и рентгенография органов брюшной полости с пассажем бариевой взвеси по кишечнику. Заключение: рентген-признаки кишечной непроходимости. Рекомендован рентген-контроль в динамике. При отсроченной рентгенографии брюшной полости через 24 часа определяется значительная положительная динамика – горизонтальных уровней не определяется, бариевая взвесь мелкодисперсно распределена в подвздошной, слепой, восходящей ободочной и поперечной ободочной кишках. Особенностью изображения являются дополнительные петли толстой кишки, что могло бы соответствовать долихоколон. На фоне проводимой консервативной терапии субъективно отмечает незначительное улучшение состояния, частично отхождение газов, уменьшение вздутия живота, стула не было. Ночью 12.10.07 г. двукратная рвота желудочным содержимым. 12.10.07 г. консультирован заведующим кафедрой Гродненского государственного медицинского университета профессором Жандаровым К.Н. 13.10.07 г. на фоне сохраняющихся жалоб, больному вы-

полнена срочная ирригоскопия и рентгенография с двойным контрастированием: ретроградно туго выполнена прямая, сигмовидная, нисходящая ободочная кишки до уровня 10 см ниже селезеночного угла (рис. 1).

На этом уровне определяется полная остановка продвижения бариевой взвеси, контуры кишки неровные, четко по задне-наружной поверхности ободочной кишки бугристый дефект наполнения 5х2 см., рельеф слизистой в этой области изменен, сглажен (рис. 2). Опорожнение не полное, при введении воздуха картина не изменяется, но незначительное поступление воздуха за сужение имеется. Заключение: рентген-признаки механического препятствия (объемного образования на уровне селезеночного изгиба нисходящей ободочной кишки), механической кишечной непроходимости. 13.10.07 г. больной повторно консультирован заведующим кафедрой Гродненского Государственного Медицинского Университета профессором Жандаровым К.Н.. Учитывая отсутствие динамики в лечении, состояние больного, данные ирригоскопии у больного нельзя было исключить механический характер кишечной непроходимости на уровне селезеночного угла. Больному показана операция по жизненным показаниям.

13.10.07 г. выполнена операция лапаротомия, висцеролиз, ревизия брюшной полости, операция Гартмана, дренирование брюшной полости. В ходе операции: в брюшной полости до 0,8 л соломенно-желтого выпота без запаха, прозрачного. При ревизии: селезеночный угол толстой кишки, селезенка, интимно спаяна с боковой стенкой желудка. Сразу за селезеночным углом имеется плотное образование размером 3,5х3,0 см, циркулярно-суживающее просвет кишки. Приводящие отделы резко раздуты до 15 см в диаметре, вместе с тонким кишечником до связки Трейтца. Данное состояние расценено как стенозирующая, циркулярная опухоль нисходящего отдела толстой кишки (рак толстой кишки). Метастатических лимфоузлов в брыжейке, печени, парааортальных не выявлено. Учитывая высокую вероятность злокачественного процесса, наличие кишеч-

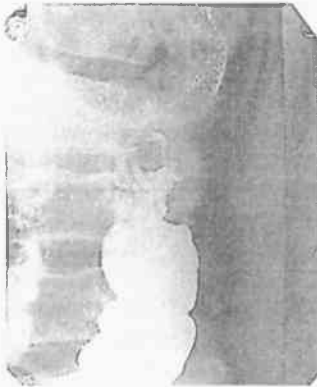


Рис. 2. На рентгенограмме имеется дефект наполнения по задней стенке восходящего отдела толстой кишки 5х2 см

ной непроходимости с выраженной дилатацией кишечника произведена операция Гартмана (в объеме левосторонней гемиколэктомии с удалением большого сальника) Наложена концевая трансверзостома. Дистальный конец в области сигмы ушит. Макропрепарат: резецированная толстая кишка в объеме от ? поперечно-ободочной кишки до ? сигмовидной кишки (долихосигма) В нисходящем отделе опухоль 3,5х3,0 см, циркулярно обтурирующая просвет толстой кишки. Приводящие отделы резко расширены до 15 см в диаметре. На разрезе опухоль инфильтрирует всю стенку кишки с экзофитным ростом, за пределы серозного покрова не выходит.

Послеоперационный период протекал без осложнений. Швы сняты на 7-е сутки. Больной консультирован онкологом ГООД. Решением консилиума рекомендовано дальнейшее лечение в НИИ ОМР им. Н.Н.Александрова.

Выводы

Таким образом, наличие у больных упорной диареи, продолжительных симптомов желудочно-кишечного дискомфорта, положительного результата БАК-посева, несмотря на молодой возраст пациентов, не исключают наличия у пациентов злокачественных опухолей ЖКТ. Приведенный случай из практики демонстрирует необходимость более строгого подхода к отбору призывников в ряды вооруженных сил и к обследованию военнослужащих с хроническим желудочно-кишечным дискомфортом.

Литература

1. *Вашакмадзе, Л. А., Хомяков, В. Н., Сидоров, Д. В.* Диагностика и лечение рака прямой кишки: современное состояние проблемы // Российский онкологический журнал. 1999. № 6. С. 47 – 54.
2. *Ушверидзе, Д. Г., Симонов, Н. Н., Барчук, А. С.* Организация экстренной хирургической помощи больным осложненными формами рака толстой кишки // Вопросы онкологии. 1996. № 2. С. 89 – 93.
3. *Фрадкин, С. З., Залуцкий, И. В.* Клиническая онкология / Справочное пособие. Минск, 2003. С. 517 – 519.