

Ван Фань, А. П. Беспальчук, П. И. Беспальчук

## БЛОКИРУЮЩИЙ И КОМПРЕССИОННО-БЛОКИРУЮЩИЙ ОСТЕОСИНТЕЗ ПРИ ЛЕЧЕНИИ МОЛОТКООБРАЗНОЙ ДЕФОРМАЦИИ ПАЛЬЦЕВ КИСТИ

УО «Белорусский государственный медицинский университет»

Молоткообразная деформация пальцев кисти чаще всего является следствием полученной пациентами травмы – закрытого отрывного перелома основания тыльного фрагмента дистальной фаланги. При лечении данной патологии с конца восьмидесятых годов XX века успешно применяется блокирующий остеосинтез по Ишигуро. Автором разработан и применен в клинической практике способ компрессионно-блокирующего остеосинтеза. В статье приведены данные сравнительного анализа блокирующего и компрессионно-блокирующего остеосинтезов, выполненных у 15 пациентов в возрасте от 11 до 57 лет, имевших отрывные переломы 16-ти пальцев и обратившихся за помощью в Республиканский центр хирургии кисти, функционирующий на базе 6-й городской клинической больницы Минска. Блокирующий остеосинтез по Ишигуро произведен в восьми наблюдениях (на девяти пальцах), компрессионно-блокирующий остеосинтез, способ выполнения которого иллюстрирован схемами и рентгенограммами, выполнен в семи случаях. У всех пациентов, исследованных при помощи русской версии опросника-DASH, получены отличные и хорошие результаты проведенного хирургического лечения. Наилучшие анатомо-функциональные итоги операций (шесть из семи) достигнуты после выполнения компрессионно-блокирующего остеосинтеза.

**Ключевые слова:** кисть, отрывной перелом, дистальная фаланга, «палец-молоточек», оперативное лечение, остеосинтез.

Wang Fan, A. P. Bepalchuk, P. I. Bepalchuk

## BLOCKING AND COMPRESSION-BLOCKING OSTEOSYNTHESIS IN THE TREATMENT OF THE HAMMER DEFORMATION OF THE FINGERS OF THE HAND

Hammer-like deformation of fingers is most often the result of a patient's injury – a closed tear-off fracture of the base of the back fragment of the distal phalanx. In the treatment of this pathology since the late eighties of the twentieth century, Ishiguro blocking osteosynthesis has been successfully applied. The authors developed and applied in clinical practice a method of compression-blocking osteosynthesis. The article presents a comparative analysis of blocking and compression-blocking osteosynthesis performed in 15 patients aged from 11 to 57 years who had tear fractures of 16 fingers and applied for help to the Republican center of hand surgery, operating on the basis of the 6th city clinical Minsk hospitals. Ishiguro blocking osteosynthesis was performed in eight observations (on nine fingers), compression-blocking osteosynthesis, the method of implementation of which is illustrated with diagrams and radiographs, was performed in seven cases. All patients studied using the Russian version of the DASH questionnaire received excellent and good results of surgical treatment. The best anatomical and functional results of operations (six of seven) were achieved after performing compression-blocking osteosynthesis.

**Key words:** hand, tear-off fracture, distal phalanx, "finger-hammer", surgical treatment, osteosynthesis.

Все, созданное человеком на Планете Земля, является творением его рук. Это и архитектурные сооружения и повседневные бытовые приспособления, жилые дома, коттеджи, дачи и предметы, окружающие людей: от стола и стула до смартфона и ноутбука, от велосипеда до автомобиля и аэробуса, от подводной лодки до космического корабля. В наибольшей степени человек обязан своему развитию и жизнедеятельности самому уникальному сегменту верхней конечности – кисти, которая участвует в огромном количестве трудовых и бытовых процессов, что, в свою очередь, обуславливает значительное количество повреждений кисти в структуре всех видов травматизма. По данным различных авторов (1, 2, 4), 50–60% травм опорно-двигательного аппарата приходится на кисть.

В огромном многообразии переломов ногтевой фаланги пальцев кисти особый интерес представляют нарушения целостности основания её тыльного сегмента (3, 7, 11), который участвует в нормальной работе дистального межфалангового сустава. Отсутствие полноценной функции последнего лишает пациента возможности осуществлять

наиболее тонкие движения, ограничивая активность всего пальца. Наиболее часто возникают закрытые внутрисуставные нарушения целостности основания тыльного фрагмента (12, 15) дистальной фаланги (Рис. 1).

Впервые данную патологию представил в 1807 году выдающийся российский хирург И. Ф. Буш (3), описав, что в момент резкого насильственного сгибания ногтевой фаланги и напряжения в этот момент разгибателей возникает отрыв тыльного костного фрагмента. В то время ещё не были детально изучены анатомо-функциональные особенности разгибательного аппарата пальцев кисти и не существовало рентгенодиагностических методик исследования (последние стали доступными практически через век). В настоящее время доказано, что отрыв тыльного фрагмента ногтевой фаланги может произойти как в результате прямой травмы, так и насильственного переразгибания, или, напротив, сгибания дистальной фаланги пальца. Впоследствии у пациентов возникают деформации «палец-молоточек» (Рис. 2).

Нередко врачи вовремя не диагностируют отрывной перелом дистальной фаланги, базируя свой диагноз на ис-

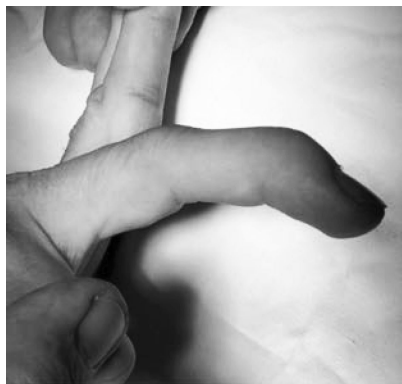

Рис. 1. Закрытое внутрисуставное нарушение целости тыльного фрагмента основания дистальной фаланги

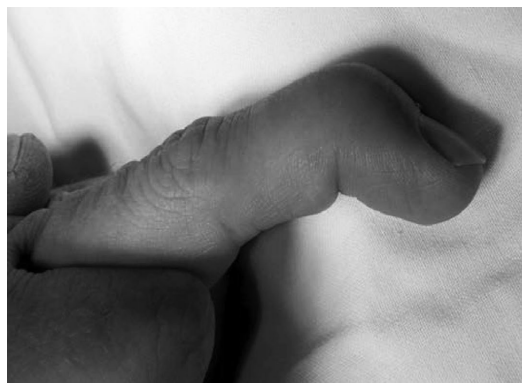

Рис. 2. Деформация «палец-молоточек»

следовании лишь выполненной прямой проекции пальца. Это является типичной ошибкой (Рис. 3а), поскольку костный фрагмент накладывается на основной массив фаланги и не визуализируется. Доминирующим в правильной рентгенодиагностике является, по мнению большинства авторов, рассмотрение бокового снимка пальца (профильной его проекции), где не только видно наличие перелома, но и зафиксированы размеры, степень смещения и разворота оторванного фрагмента (Рис. 3б).

Ведущий метод лечения исследуемой патологии – оперативный, поскольку переломы относятся к категории отрывных (10, 13, 16). Одним из самых перспективных способов является блокирующий остеосинтез.

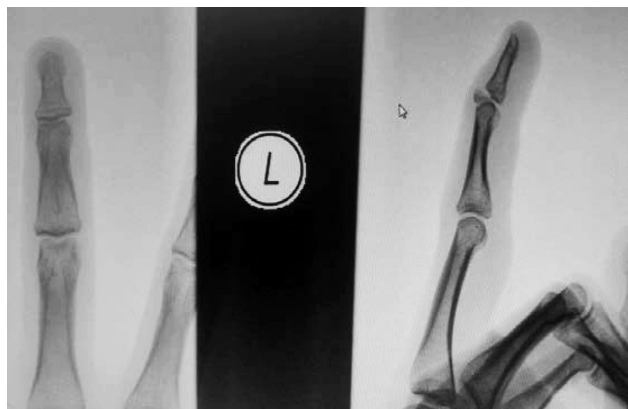


Рис. 3а. Прямая рентгенограмма, 3б. Боковая проекция

**Цель исследования** – провести оценку отдаленных результатов блокирующего и компрессионно-блокирующего остеосинтезов при лечении пациентов с отрывными переломами основания тыльной поверхности дистальных фаланг пальцев кисти.

### Материал и методы

Под нашим наблюдением находилось 15 пациентов, которым в 2015–2018 гг. в Республиканском центре хирургии кисти на 16-ти пальцах были выполнены исследуемые хирургические вмешательства: у 8-ми человек (на 9-ти пальцах) – блокирующий остеосинтез и у 7-ми – компрессионно-блокирующий. Женщин было 10, мужчин-5. Возраст пациентов был от 11 до 57 лет (средний – 26). Травма левой кисти отмечена в 8-ми случаях, левой – в 7-ми. Травма среднего пальца имела место в 7-ми случаях, мизинца – в 4-х, безымянного – в 3-х, указательного – в 2-х.

Хирургические вмешательства выполняли под проводниковой анестезией плечевого сплетения в подмышечной области. После отдачи венозной крови при помощи резинового бинта Мартенса блокировали артериальный кровоток при помощи пневматического жгута, расположив его в верхней трети предплечья. Такое обескровливание является наиболее оптимальным для исследуемой патологии, так как, во-первых: не ограничивает (как при наложении жгута у основания пальца) пассивную функцию сухожильно-апоневротического растяжения и сухожильий сгибателей пальца, позволяя свободно манипулировать оторванным фрагментом фаланги; во-вторых, не ишемизирует значительный сегмент конечности (как при наложении жгута на плечо) и не увеличивает риск получения неврита лучевого нерва; в-третьих, позволяет выполнять оперативное вмешательство в условиях абсолютно сухих тканей, чего трудно добиться располагая пневможгут в дистальной или средней трети предплечья. Несмотря на то, что исследуемые методики выполняются закрыто, авторы соблюдают один из основных принципов хирургии кисти: работа в условиях полноценного обескровливания.

### Блокирующий остеосинтез

Японский ортопед Ишигуро (5, 8, 9, 14) в 80-х годах прошлого столетия предложил и апробировал оригинальную методику блокирующего остеосинтеза при отрывных переломах тыльного фрагмента дистальных фаланг, согласно которому производят репозицию, придав дополнительное сгибание концевой фаланге, после чего вводят спицу над самим фрагментом, не травмируя его дополнительно и внедряют стабилизирующий элемент (спицу) в среднюю фалангу под углом 45 градусов. Следующим этапом выпрямляют основную массу ногтевой фаланги, выполняя, тем самым, одно из основных правил репозиции – подведение периферического фрагмента под центральный и осуществляют трансартикулярное введение дополнительной спицы через ногтевую и среднюю фаланги. При этом первый фиксирующий элемент является своеобразным упором для удержания костного отломка на его анатомическом месте (Рис. 4, 5).

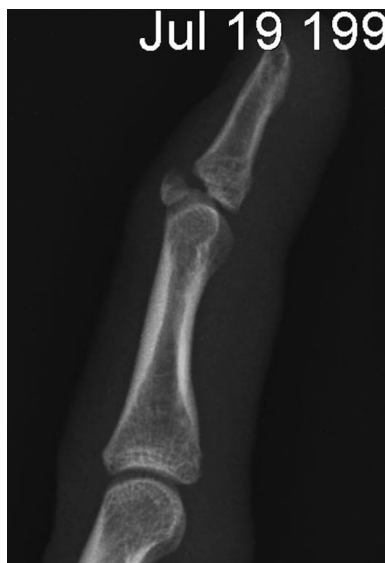

Рис. 4. Рентгенологическая картина у пациента В., 17 лет до операции (отрывной перелом дистальной фаланги 3 пальца левой кисти)

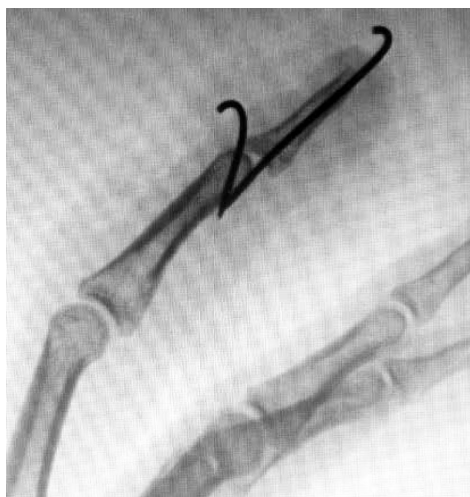

Рис. 5. Блокирующий остеосинтез по Ишигуро у пациента В., 17 лет (интраоперационная рентгенография)

**Блокирующий компрессионный остеосинтез отрывных переломов тыльного фрагмента дистальных фаланг**

Недостатком способа блокирующего остеосинтеза по Ишигуро является то, что при таком варианте стабилизации отломков возможно появление ротационного компонента смещения оторванного фрагмента под расположенной над ним спицей. Фиксация костных отломков является статичной и травмирующей самую основную-центральную часть конечного участка сухожильно-апоневротического растяжения, что в последующем может приводить к появлению функциональных ограничений в дистальном межфаланговом суставе пальца кисти.

Авторами разработан и применен (получено положительное решение на выдачу патента) способ блокирующего компрессионного остеосинтеза отрывного перелома тыльного фрагмента дистальной фаланги пальца кисти, заключающийся в том, что во избежание дополнительной

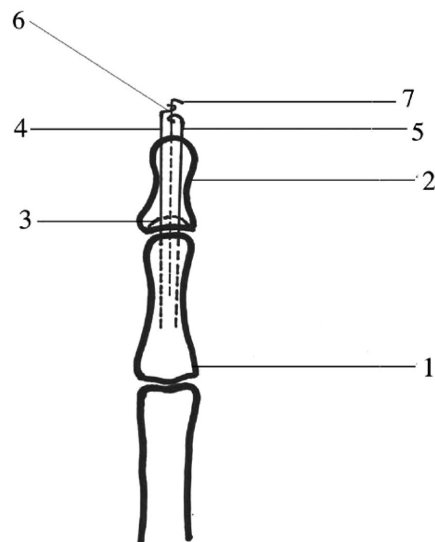


Рис. 6. Схема компрессионно-блокирующего остеосинтеза (прямая проекция)

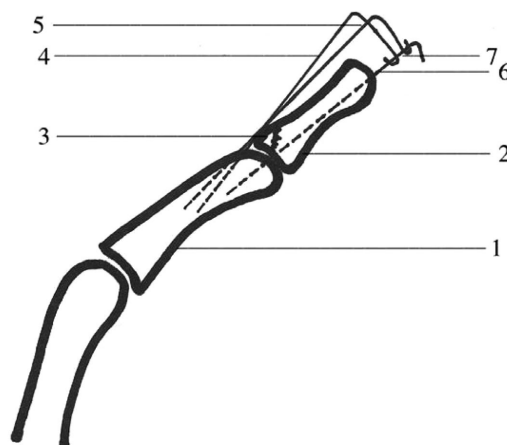


Рис. 7. Схема компрессионно-блокирующего остеосинтеза (профильная проекция)

травматизации сухожильно-апоневротического растяжения и устранения ротационного смещения заблокированного отломка, над его тыльно-боковым краями проводят две спицы, после чего выполняют репозицию дистальной фаланги, фиксируют её продольно проведенной через дистальную и среднюю фаланги спицей, кроме того дополнительно сгибают блокирующие спицы и смыкают их с центральной, создавая компрессию между отломком и дистальной фалангой пальца кисти, для оптимальной регенерации костей.

Сущность способа поясняется графическим материалом – рисунками (Рис. 6 – прямая проекция; Рис. 7 – профильная проекция) фаланг пальца кисти после проведения репозиции отломков и выполнения блокирующего компрессионного остеосинтеза, на которых изображены: средняя фаланга 1; дистальная фаланга 2; репозированный участок основания тыльного костного фрагмента 3 дистальной фаланги 2; спицы 4 и 5, проведенные над оторванным фрагментом дистальной фаланги 3; трансартикулярно проведенная спица 6; место соединения трех спиц 7.

Способ осуществляют следующим образом.

Дистальную фалангу 2 травмированного пальца максимально сгибают. По краям оторванного тыльного фрагмента 3 чрескожно проводят металлические спицы 4 и 5 в среднюю фалангу 1. Выпрямив полностью дистальную фалангу 2, сопоставляют отломки и проводят через дистальную 2 и среднюю 1 фаланги в продольном направлении металлическую спицу 6. Концы спиц 4, 5 и 6 загибают под острыми углами. Спицы 4 и 5 при помощи плоскогубцев изгибают над фалангой 2 под прямым углом. Загнутые концы спиц 4, 5, 6 замыкают между собой, создав необходимую компрессию между отломками. Выполняют рентгеновский контроль (Рис. 8, 9) качества репозиции и накладывают асептическую повязку.

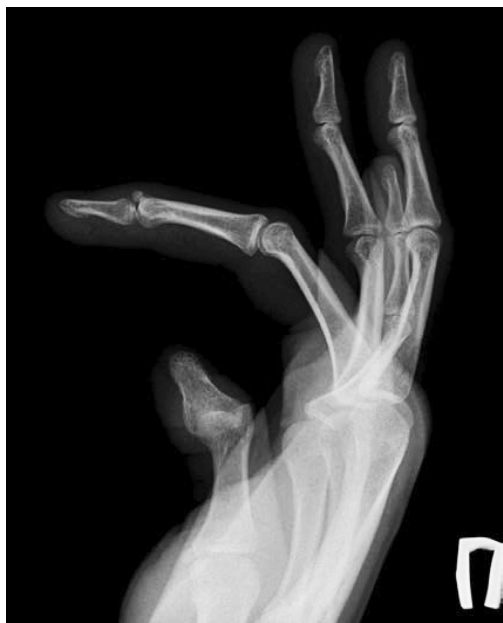

Рис. 8. Рентгенограмма пациента Р., 25 лет (рентгенограмма до операции: отрывной перелом основания тыльного фрагмента дистальной фаланги среднего пальца правой кисти)

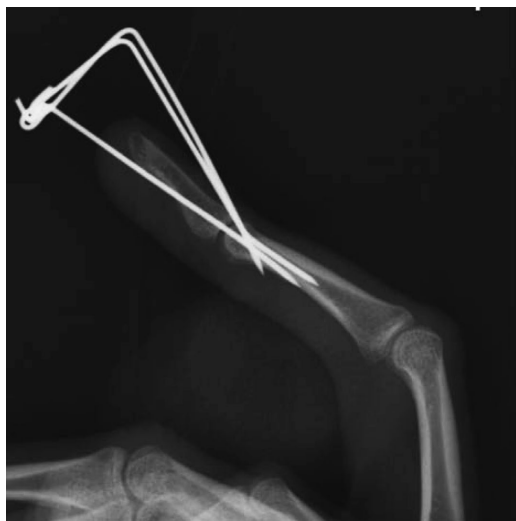

Рис. 9. Рентгенограмма пациента Р., 25 лет (рентгенограмма после операции)

## Результаты и обсуждение

Отдаленные результаты хирургических вмешательств изучены в сроки от 6 месяцев до трех лет после операций. Осложнений со стороны спиц (последние находились в тканях в среднем 6 недель) отмечено не было. Пациентами, а для детей их родителями, были заполнены опросники DASH (The Disabilities of the Arm, Shoulder and Hand), которые из-за относительно небольшого количества наблюдений авторы в данной статье не подвергли статистической обработке. Исследована функция дистальных межфаланговых суставов оперированных пальцев.

У 6-ти пациентов после компрессионно-блокирующего остеосинтеза результаты признаны отличными, у одного (дефицит разгибания 10 градусов) – хорошим. В 5-ти случаях (на 6-ти пальцах) блокирующего остеосинтеза результаты расценены отличными, в 3-х – хорошими.

## Выводы

1. Блокирующий остеосинтез является высокоэффективным при лечении отрывных переломах основания дистальных фаланг пальцев кисти.
2. Компрессионно-блокирующий остеосинтез позволяет меньше травмировать зону инсерции сухожильно-апоневротического растяжения и предупредить возможную ротацию костного фрагмента ногтевой фаланги.
3. Условия обескровливания конечности при исследуемых оперативных вмешательствах являются необходимыми для минимизации послеоперационных осложнений

## Литература

1. Волкова А. М. Хирургия кисти / А. М. Волкова // Екатеринбург: Сред.-Урал. кн. изд-во. – 1991. – Т. 1. – С. 90–113.
2. Золотов А. С., Зеленин В. Н., Сороковиков В. А. Лечение повреждений дистальных отделов пальцев кисти, приводящих к молоткообразной деформации. – Иркутск: НЦРВХ СО РАМН, 2010. – 236 с.
3. Усольцева Е. В. Хирургия заболеваний и повреждений кисти / Е. В. Усольцева, К. И. Машкара // М. «Медгиз». – 1986. – 300 с.
4. Кош Р. Хирургия кисти / Р. Кош // Будапешт. – 1966. – 500 с.
5. Gong X., Lu L. J. Ishiguro method for the treatment of extensor tendon avulsion fracture [J]. Chinese Journal of Hand Surgery, 2002. – Vol. – 18. – № 2. – P. 96–97.
6. Hofmeister E. P. Extension block pinning for large mallet fractures / E. P. Hofmeister, M. T. Mzurek, A. Y. Shin // J. Hand Surg. (Am.). – 2003. – Vol. 28. – № 3. – P. 453–459.
7. Inoue G. Closed reduction of mallet fractures using extension-blok Kirschner wire / G. Inoue // J. Orthop. Trauma. – 1992. – Vol. 6. – № 4. – P. 413–415.
8. Ishiguro T. A new method of closed reduction for mallet fractures / T. Ishiguro, K. Inoue, T. Matsubayashi, T. Ito, N. Hashizume // J. Jap. Soc. Surg. Hand. – 1988. – № 5. – P. 444–447.
9. Ishiguro T. Extension block with Kirschner wire for fracture dislocation of the distal interphalangeal joint / T. Ishiguro, Y. Atoh, Y. Yabe, N. Hashizume // Tech. Hand Up Extrem. Surg. – 1997. – Vol. 1. – № 2. – P. 95–102.
10. Kim J.K. Factors related to distal interphalangeal joint extension loss after extension block pinning of mallet finger fractures / J.K. Kim, S.H. Lee // J. Hand Surg. (Am.) 2016. – Vol. 41. – P. 3–6.

11. Lee S. K. Modified Extension – Block K – Wire Fixation Technique for the Treatment of Bony Mallet Finger / S. K. Lee, K. J. Kim, D. S. Yang, K. H. Moon, W. S. Choy // Orthopedics. – 2010. – Vol. 33. – № 10.

12. Lee Y. H. Two extension block Kirschner wire technique for mallet finger fractures / Y. N. Lee, J. Y. Kim, M. S. Chang // J. Bone Joint Surg. ( Br.). – 2009. – Vol. 91. – P. 1478–1481.

13. Mazurek M. T. Extension-blok pinning for treatment of displaced mallet fractures / M. T. Mazurek, E. P. Hofmeister, A. V. Shin, A. T. Bishop // Am. J. Orthop. – 2002. – Vol. 31. – № 11. – P. 652–654.

14. Pegoli L. The Ishigura extension block technigue for the treatment of mallet finger fracture: indications and clinical results / L. Pegoli, S. Toh, K. Arai, A. Fukuda, S. Nishikawa, I. Y. Val-lejo // J. Hand Surg. (Br.). – 2003. – Vol. 28. – № 1. – P. 15–17.

15. Tetik C. Modification of the extension blok Kirschner wire technique for mallet fractures / C.Tetik, E.Gudemmez // Clin. Orthop. Relat. Res. – 2002. – Vol. 404. – P. 284–290.

16. Uzun M. Surgical treatment of mallet fractures by extension block Kirschner wire technique surgical treatment of mallet fractures / M. Uzun, M. Bulbul, K. Ozturk, S. Ayanoglu, O. Adanir, H. Gurbuz // Acta Orthop. Bras. – 2012. – Vol. 20. – № 5. – P. 34.

Поступила 11.06.2019 г.