

О. А. Чуманевич¹, Н. Ю. Блахов², А. В. Мазаник¹, А. П. Трухан¹,
С. Н. Пивоварчик¹, А. Г. Горустович³, К. В. Ливай²

МЕДИКО-СОЦИАЛЬНАЯ ХАРАКТЕРИСТИКА ПАЦИЕНТОВ С ЗАБОЛЕВАНИЕМ ЖИРОВЫХ ПРИВЕСКОВ ОБОДОЧНОЙ КИШКИ

ГУ «432 ордена Красной Звезды главный военный клинический медицинский центр Вооруженных Сил Республики Беларусь»¹,
Военно-медицинский факультет в УО «Белорусский государственный медицинский университет»²,
ГУ «1-й военный госпиталь органов пограничной службы Республики Беларусь»³

Патология жировых привесков толстой кишки по данным литературного анализа составляет до 0,3% всех острых хирургических заболеваний брюшной полости. Редкость этой патологии и отсутствие патогномоничных признаков затрудняют диагностику. В ретроспективном исследовании клинической серии случаев на базе 1-го хирургического отделения государственного учреждения «432 ордена Красной Звезды главный военный клинический медицинский центр Вооруженных Сил Республики Беларусь» в период с 2012 г. по 2017 г. проведен анализ историй болезни 34 пациентов с заболеванием жировых привесков. 91,2% пациентов составили лица трудоспособного возраста (средний возраст 42,4±4,7 года). Большинство пациентов предъявляли жалобы на боль в животе без четкой топографической локализации в сочетании с различными жалобами общесоматического характера, что подтверждает неспецифичность проявления данной патологии. При изучении показателей конституционального статуса выявлено, что 82,4% пациентов имели избыточную массу тела или ожирение различной степени. 61,7% пациентов не имели каких-либо отклонений в общеклиническом анализе крови. Всем пациентам была выполнена диагностическая лапароскопия для окончательной диагностики и последующего оперативного лечения.

Ключевые слова: жировой привесок, перекрут и некроз жирового привеска, диагностическая лапароскопия.

O. A. Chumanevich, N. Y. Blakhov, A. V. Mazanik, A. P. Trukhan,
S. N. Pivovarchik, A. G. Gorustovich, K. V. Liva

MEDICAL AND SOCIAL CHARACTERISTICS OF PATIENTS WITH EPIPLOITIS OF THE COLUM

Pathology of fatty suspensions of the colon, according to the literary analysis, amounts to 0.3% of all acute diseases of the abdominal cavity. The rarity of this pathology and the absence of pathognomonic signs makes diagnosis difficult. In a retrospective study of a clinical series of cases on the basis of the 1st surgical department of a public institution "432 Order of the Red Star, the main military clinical medical center of the Armed Forces of the Republic of Belarus" in the period from 2012 to 2017, we analyzed the case histories of 34 patients with the disease fatty appendages. The majority of patients treated in the 1st surgical department of "432 orders of the Red Star is the main military clinical medical center of the Armed Forces of the Republic of Belarus" were male patients (91,17%). The treated patients were of working age (the average age of the patients was 42,4 years). Most of the patients complained of pain without clear topographic localization and various complaints of a general nature, which confirms the presence of nesphyphy of the manifestation of this pathology. When studying the indicators of the constitutional status of patients, it was found that 82,4% were overweight or obesity of varying degrees. All patients underwent diaganoscopic laparoscopy for the final diagnosis and surgical treatment. 61,7% of patients did not have any abnormalities in general clinical blood analysis. The absence of signs of intoxication syndrome can also give doctors a prerequisite for a false diagnostic search and lead to a differential error. Based on the foregoing, there is a need for a thorough differential diagnosis of this pathology, which is not always successful.

Key words: fatty appendage, torsion and necrosis of the adipose pendant, diaganoscopic laparoscopy.

Патология жировых привесков (appendices epiploicae) толстой кишки по данным разных авторов составляет 0,09–0,3% острых хирургических заболеваний брюшной полости [1, 2, 4, 5]. Чаще всего воспаление appendices epiploicae возникает из-за его перекрута. Средняя длина привеска составляет 3 см, однако описаны и казуистические случаи, когда длина привеска достигала 6 см [2, 3, 5]. В дистальных отделах толстой кишки число привесков и их длина постепенно возрастает. Число одновременно пораженных жировых привесков по результатам литературного анализа колеблется от 1 до 12 [1, 2, 3, 5].

Летальность при заболеваниях жировых привесков достигает 1,6% [2, 3, 6].

Среди причин развития заболевания отмечают избыточную массу тела, пожилой возраст, наличие бурной перистальтики, долихоцигму, аномалии развития ободочной кишки, спазмический процесс в брюшной полости, нарушение пассажа по кишечнику, резкое повышение внутрибрюшного давления, эндокринные нарушения. Как правило, патология жировых привесков встречается при их локализации на левой половине толстой кишки и, прежде всего, на сигмовидной кишке.

Спонтанное воспаление (без перекрута) расположенного в области слепой кишки жирового привеска – казуистика [5].

Редкость этой патологии и отсутствие патогномичных признаков затрудняет диагностику. Зачастую пациенты госпитализируются и оперируются с такими диагнозами как острый аппендицит, непроходимость кишечника, перитонит и др. Исходя из вышесказанного, необходимо проводить тщательную дифференциальную диагностику данного заболевания, которая не всегда может быть успешной.

Цель исследования: изучить и проанализировать особенности и вариабельность медико-социальных и лабораторно-инструментальных показателей пациентов с перекрутом жировых привесков.

Материалы и методы. В ретроспективном исследовании клинической серии случаев на базе 1-го хирургического отделения государственного учреждения «432 ордена Красной Звезды главный военный клинический медицинский центр Вооруженных Сил Республики Беларусь» в период с 2012 г. по 2017 г. выполнен анализ медицинских карт 34 пациентов с заболеванием жировых привесков.

Полученные результаты обрабатывались с помощью пакета прикладных программ «SPSS 20.0». Данные представлены в виде Me (LQ-UQ), где (LQ-UQ) – 25 и 75 процентиля.

Результаты и обсуждение

Таблица 1. Распределение пациентов по возрасту

18–40	40–60	60–75	75–90
19	10	4	1

Возраст обратившихся за медицинской помощью с указанной патологией варьировал от 19 до 78 лет (см. табл. 1). Средний возраст составил 42,4±4,7 года. 29(85%) являлись лицами трудоспособного возраста.

Таблица 2. Распределение пролеченных пациентов по ИМТ

меньше 18,5 кг/м ²	18,5–25 кг/м ²	26–30 кг/м ²	больше 30 кг/м ²
0	6	15	13

При изучении конституционального статуса пациентов было выявлено, что 28 пациентов (82,4%) имели избыточную массу тела или ожирение различной степени. Индекс массы тела составил 29±5 кг/м².

Распределение по половому признаку выглядело следующим образом: мужчины – 31 (91,2%), женщины – 3 (8,8%).

31 (91,2%) пациент был госпитализирован на стационарный этап лечения первично по данной нозологии. 3 (8,82%) пациента были госпитализированы повторно.

Таблица 3. Распределение пациентов по сроку от начала заболевания

До 6 часов	6–12 часов	12–24 часов	2–3 суток	Позже 3 суток
1	2	14	14	3

Как видно из таблицы 3, в первые сутки от начала заболевания обратились 17 (50%) пациентов, в период 2–3 суток – 14 (41,2%), позже 3 суток – 3 (8,8%), при этом максимальный догоспитальный срок от начала заболевания в отдельном клиническом случае составил 11 суток.

На лечении в условиях хирургического стационара пациенты находились от 3 до 9 суток. Средний койко-день составил 5,8 ±4,9 суток.

Таблица 4. Клинико-лабораторные проявления

Признак	Абсолютное число	%
боль в правой подвздошной области	5	14,7
боль в левой подвздошной области	29	85,2
вздутие живота	2	5,9
диспептические расстройства (тошнота, снижение аппетита)	2	5,9
сухость языка	7	20,5
расстройство акта дефекации и мочеиспускания	0	0
лейкоцитоз	12	35,2
ожирение	13	38,2
субфебрильная температура тела	14	41,2

При обращении пациенты предъявляли различный спектр жалоб. Основной жалобой была боль в животе различной степени интенсивности, которая в 5 случаях (14,7%) была локализована в правой подвздошной области, в 29 (85,2%) в левой подвздошной области. 9 (26,4%) пациентов предъявляли жалобы на общую слабость и недомогание. Диспептические расстройства фиксировались у 2 (5,9%) пациентов.

При физикальном обследовании в 2 (5,9%) случаях определялось вздутие живота. Все 34 (100%) пациента при первичном осмотре имели нормальную перистальтику. У 26 (76,4%) пациентов отмечались слабopоложительные перитональные симптомы. 7 (20,5%) пациентов отмечали сухой, обложенный белым налетом язык. У всех пациентов отмечался нормального цвета стул, без патологических примесей с частотой 1–2 раза в день. Также все пациенты отмечали свободное, безболезненное, без патологических примесей мочеиспускание с частотой 4–7 раз в дневное время и 0–2 раза в ночное.

У 20 (58,8%) пациентов были нормальные цифры температуры тела при поступлении, в то время как у 14 (41,2%) отмечена субфебрильная температура тела.

При изучении лабораторных показателей у 12 (35,2%) пациентов в общем анализе крови отмечен лейкоцитоз.

При рентгенографии и УЗИ органов живота у исследуемых категории пациентов данных за патологию жировых привесков не выявили.

Срок предоперационной подготовки составил 2,5±0,5 часа.

Всем пациентам оперативное лечение выполнялось с использованием малоинвазивных методов. Оперативное вмешательство было выполнено в объеме: удаление некротизированных привесков, санация и последующая постановка

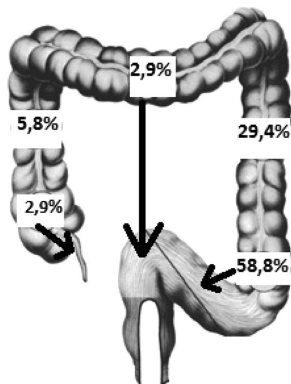


Рис. 1. Локализация патологически измененных жировых привесков

дренажа. Окончательный диагноз установлен всем пациентам в течение первых суток пребывания в стационаре. Длительность оперативного вмешательства составила 35 ± 15 минут. У 5 (14,7%) пациентов при ревизии брюшной полости отмечено наличие до 50 мл выпота. Размеры привеска в продольно-поперечном направлении составили $2,7 \pm 0,6$ на $1,9 \pm 0,4$ сантиметров.

Локализация патологически измененных жировых привесков выглядела следующим образом: в 2 (5,8%) случаях вовлеченный привесок находился в восходящей ободочной кишке, в 1 (2,9%) случае – на брыжейке червеобразного отростка. 10 (29,4%) случаев расположения привеска приходилось на нисходящую ободочную кишку. У 20 (58,8%) пациентов привесок располагался на сигмовидной кишке. 1 (2,9%) пациент имел измененный привесок слепой кишки.

Всем пациентам после оперативного лечения был установлен дренаж в малый таз. У 26 (76,4%) пациентов срок стояния дренажа составил одни сутки, у 7 (29,16%) – 2 суток и 1 (2,9%) – 3 суток.

22 (64,7%) пациента в послеоперационном периоде получали антибактериальные препараты.

У 5 (20,8%) наблюдалось повышение температуры в послеоперационном периоде до $37,3$ °C в течении 2 суток.

Все пациенты по окончании лечения были выписаны с клиническим исходом «выздоровление».

Выводы. Подводя итоги результатов нашего анализа можно сделать следующие выводы:

- большинство пациентов составляли лица трудоспособного возраста.
- клинико-лабораторные и инструментальные признаки заболевания жировых привесков неспецифичны, что затрудняет диагностику и дифференциальную диагностику данной патологии.
- окончательным методом диагностики является диагностическая лапароскопия.
- методом выбора оперативного лечения является лапароскопическая резекция некротизированных привесков.

Литература

1. Абдулжавадов, И. М. Лапароскопическая диагностика заворота сальниковых отростков толстой кишки у женщин / И. М. Абдулжавадов // Эндоскопическая хирургия, 2005. № 5 С. 33–35.
2. Абдулжавадов, И. М. Лапароскопия в диагностике и лечении заболеваний сальниковых отростков толстой кишки И. М. Абдулжавадов // Эндоскопическая хирургия, 2005. № 5 С. 50–53.
3. Алимбаев, Е. С. Случай из клинической практики: удаление жирового подвеска в грыже спигелиевой линии / Е. С. Алимбаев // Вестник АГИУВ, 2010. № 3. С. 68–72.
4. Кочуков, В. П. Некроз сальникового отростка восходящей кишки, имитирующий острый аппендицит / В. П. Кочуков [и др.] // Хирургическая практика 2011. № 4. С. 32–35.
5. Муқанов, С. М. Эффективность лапароскопии при диагностике и лечении перекута сальниковых подвесок толстой кишки / С. М. Муқанов // Медицинский журнал Западного Казахстана 2011. С. 108–109.
6. Hasbahceci, M. Epiplioic Appendagitis: is there need for surgery to confirm diagnosis in spite of clinical and radiological findings? / M. Hasbahceci, [et al.] // World J. Surg. 2011. Vol. 36 (2). P. 441–446.