

## Результаты оперативного лечения спастических фиксированных эквинусных деформаций методом вентрализации ахиллова сухожилия.

УО «Гродненский государственный медицинский университет»

УЗ «Городская клиническая больница СМП г. Гродно»

УЗ «Городская больница СМП г. Могилев»

Общепринятым стандартом лечения фиксированных спастических эквинусных деформаций является удлинение икроножной порции трёхглавой мышцы голени при её изолированном поражении и удлинение ахиллова сухожилия при укорочении обеих порций (камбаловидной и икроножной) [1,2].

Удлинение икроножной мышцы (У.И.М.) при её изолированном укорочении производится в мышечно-сухожильной части путём рассечения сухожильного апоневроза в различных модификациях (операции Strayer, Vulpius, Baker, Tachdjian) и обладают высоким клиническим эффектом [3,4]. Основными недостатками этих операций являются косметически невыгодный, иногда втянутый послеоперационный рубец, большое количество рецидивов от 12 до 48 % [5-7], связанных с повреждением «зоны роста», находящейся в области перехода мышцы в сухожилие [8].

Удлинение ахиллова сухожилия (У.А.С.) в различных модификациях закрытым и открытым способом приводят не только к формированию рецидивов в 6-25% случаев, но и к формированию энергетически не выгодной «согнутой» ходьбы и плохо поддающейся лечению пяточной деформации стоп, причины которых заложены в самой сути «удлиняющих» операций [9-12].

Биомеханически и патофизиологически обоснованным методом лечения укорочения трёхглавой мышцы голени и её спастичности является перемещение ахиллова сухожилия кпереди на пяточную кость (вентрализация ахиллова сухожилия (В.А.С.)). Методика позволяет равномерно расслабить и удлинить обе порции *m. triceps surae* за счёт уменьшения длины плеча пяточного рычага. На биомеханической модели Murphy показал, что сила подошвенного сгибания после перемещения ахиллова сухожилия кпереди уменьшается приблизительно на 48%, в то время как нежелательное ослабление силы отталкивания происходит только на 15%, так как во время переката стопы точка опоры перемещается от пятки к головкам плюсневых костей при этом рычаг 1-го рода переходит в рычаг 2-го рода [13] (рисунок. 1), что позволяет значительно расслабить 3х-главую мышцу голени во время фазы переноса и начального контакта стопы и максимально сохранить её силу во время опоры и отталкивания.

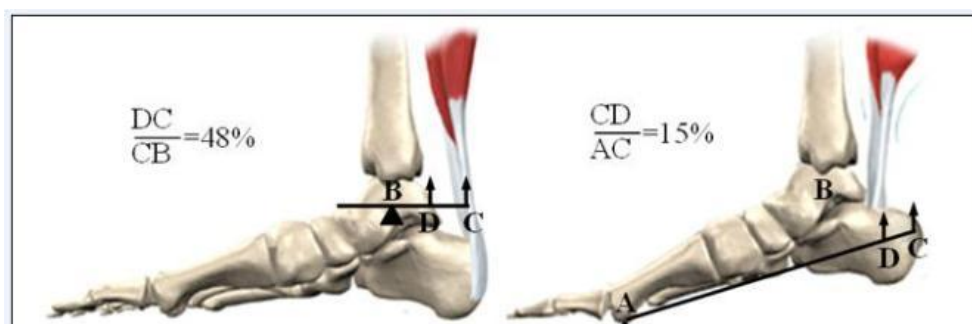


Рис.1. Уменьшение силы подошвенного сгибания (А) и силы отталкивания (В) после перемещения ахиллова сухожилия кпереди

Материалы и методы.

Нами предложен способ вентрализации ахиллова сухожилия (Патент РБ ВУ 11213) [14,15]

Описание операции. Положение больного на животе. Из короткого (2-2,5 см) поперечного доступа по кожной складке над пяточным бугром обнажается ахиллово сухожилие отсекается как можно дистальнее с участком хряща, не выделяется из оболочек, а мобилизуется вместе с ними, прошивается с двух сторон двумя грубыми нитями швом типа Кесслера. В пяточной кости, сразу позади капсулы подтаранного сустава, проделывается поперечный паз скальпелем (у детей младше 8 лет) или долотом (у детей старше 8 лет) (рисунки 2, 3).

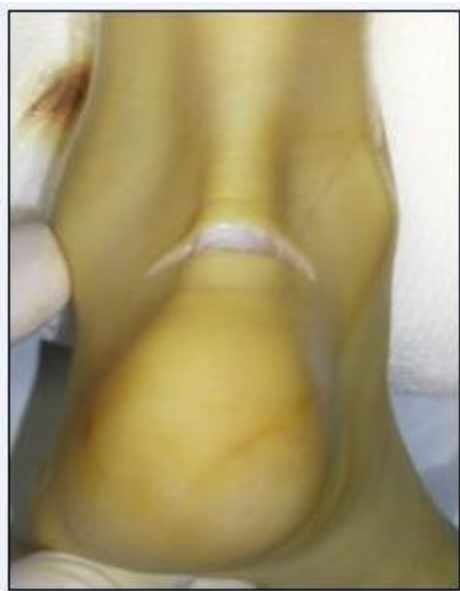

Рис. 2. Операционный доступ

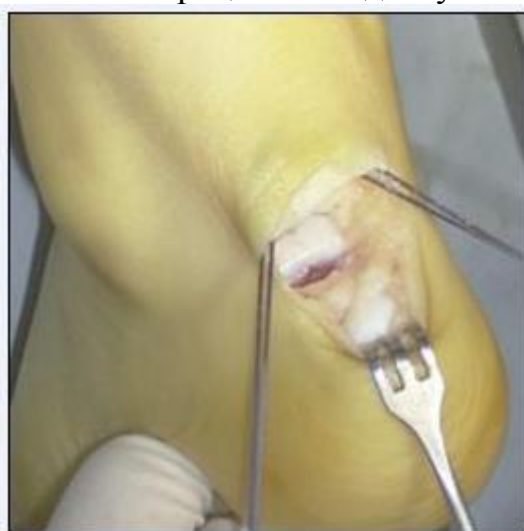

Рис. 3. Отсечение ахиллова сухожилия от пяточного бугра, и его прошивание.

С помощью крутой, толстой режущей иглы отсечённое сухожилие подтягивается и реинсерцируется в проделанный паз кпереди на пяточную кость (рисунок 4).

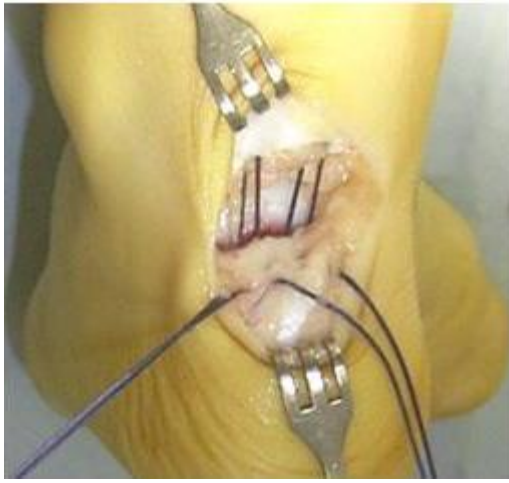


Рис. 4. Перемещение ахиллова сухожилия кпереди, с последующей фиксацией.

Пяточная кость – губчатая, и, прокалывание её режущей иглой в 4х местах, не вызывает трудностей, обеспечивает прочную фиксацию и хорошую адаптацию конца Ахиллова сухожилия. Концы нитей завязываются на кортикальной пластине 2-мя узлами.

Если стопа не выводится до 0-положения, операция дополняется рассечением икроножной мышцы в мышечно-сухожильной части (по Страйеру или Вульпиусу). Рана ушивается. Накладывается разрезная циркулярная гипсовая повязка в 0-положении. Швы снимаются на 10е сутки, а гипсовая повязка через 5-6 недель после операции

Противопоказания к операции.

1. Дистонически-атетойдная форма детского церебрального паралича.
2. Выраженные контрактуры коленных и тазобедренных суставов при спастической диплегии и тетраплегии.

Из оперированных нами по вышеуказанной методике с 1997 по 2008г. 52 больных 5 больных на момент операции проживало за пределами Гродненской области. Эти больные не вызывались для подробного обследования по социально-этическим соображениям. Из оставшихся больных 7 сменили место жительства, телефоны за время послеоперационного периода и не были найдены. Остальные 40 ( 51 стопа) были приглашены, и все, без исключений явились для обследования в отделение ортопедии и травматологии для детей УЗ «ГКБ СМП г.Гродно». Таким образом, проводимые нами исследования можно считать рандомизированными. Средний возраст пациентов на момент операции составил 6 лет 6 месяцев (от 3х до 16 лет). Длительность катамнеза составила в среднем 4 года 1 мес. (от 5 мес. до 10 лет 11 мес.).

Клиническая оценка результатов хирургического лечения спастических эквинусных деформаций проводилась нами по 3 группам параметров:

1. Клинические (местные) изменения: динамика объёма движений в голеностопном суставе, оцениваемой по величине пассивной дорсифлексии, спастичности, оцениваемой по шкале Ashworth, мышечной силы разгибателей стопы, оцениваемой по шкале Kendall, субъективной оценки удовлетворённостью результатом оперативного лечения.

2. Локомоторные (кинематические) и коммуникативные функции, оцениваемых по Эдинбургской визуальной шкале оценки ходьбы, функциональной оценочной анкете Gillette: шкале функции ходьбы, классификационной системе больших моторных функций (Gross Motor Function Classification System (GMFCS)) и энергозатратам, путём измерения индекса энергопотребления.

3. Статокинетические показатели (опорность и распределение сил давления во время ходьбы), оцениваемых с помощью динамической фотоплантографии и динамической педобарографии.

Основываясь на этом, мы оценивали результаты следующим образом:

- 1) Отличный результат – значительное улучшение показателей во всех 3х группах.
- 2) Хороший результат – значительное улучшение результатов в 2 группах.
- 3) Удовлетворительный результат - значительное улучшение показателей в одной из групп или незначительное улучшение показателей во всех группах.
- 4) Неудовлетворительный результат – ухудшение показателей хотя бы в одной из групп, рецидив деформации, формирование пяточной (согнутой) ходьбы.

Результаты оперативного лечения фиксированных спастических эквинусных деформаций представлены на диаграмме 1 .

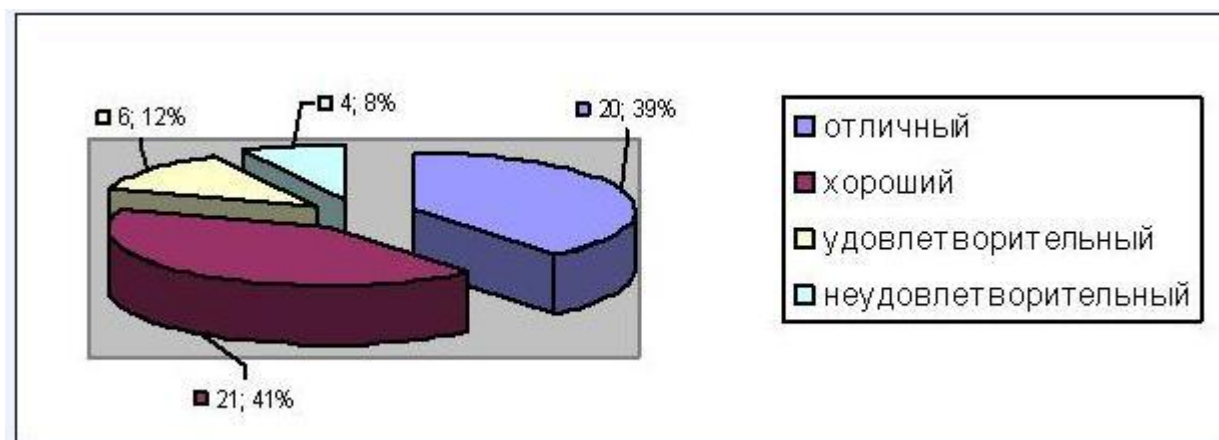


Диаграмма 1. Распределение результатов оперативного лечения спастических эквинусных деформаций после В.А.С. по количеству оперированных стоп

Оценка отдалённых результатов выявила улучшение практически по всем исследуемым показателям. У большинства пациентов клинический эффект был длительным и стабильным. Объём движений в голеностопном суставе увеличился у всех пациентов за счёт увеличения объёма тыльного сгибания на 19,8° при согнутом и на 25,6° при разогнутом коленном суставе (Таблица 1)

Normal 0 false false false RU X-NONE X-NONE MicrosoftInternetExplorer4 /\* Style Definitions \*/ table.MsoNormalTable {mso-style-name:"Обычная таблица"; mso-tstyle-rowband-size:0; mso-tstyle-colband-size:0; mso-style-noshow:yes; mso-style-priority:99; mso-style-qformat:yes; mso-style-parent:""; mso-padding-alt:0cm 5.4pt 0cm 5.4pt; mso-para-margin:0cm; mso-para-margin-bottom:.0001pt; mso-pagination:widow-orphan; font-size:11.0pt; font-family:"Calibri", "sans-serif"; mso-ascii-font-family:Calibri; mso-ascii-theme-font:minor-latin; mso-fareast-font-family:"Times New Roman"; mso-fareast-theme-font:minor-fareast; mso-hansi-font-family:Calibri; mso-hansi-theme-font:minor-latin; mso-bidi-font-family:"Times New Roman"; mso-bidi-theme-font:minor-bidi;} Таблица 1. Средняя величина максимального тыльного сгибания стопы до и после В.А.С.

Положение коленного сустава	Средняя величина максимальной дорсифлексии стопы	
	До операции	После операции
90° сгибания	-2,6°	17,2°
Нейтральное	-13,3°	12,3°

Мы не наблюдали пациентов с ухудшением дорсифлексии после операции или у которых дорсифлексия составляла менее 5° при разогнутом коленном суставе. Оценка силы основных мышц участвующих в движении стопы показала увеличение силы тыльных сгибателей стопы после операции с 2,4 до 4,3 баллов.

Статус больших моторных функций улучшился в среднем на 0,98 уровня по GMFCS. Спастичность трёхглавой мышцы голени уменьшилась в среднем с 3,53 балла до операции до 1,75 балла по шкале Ashworth после операции.

Анализ фотоплантографии и динамической педобарографии после операции показал формирование нормальной опоры и сводов стопы во время стояния и наличие приближённых к нормальным показателей интегралов давление/время зон заднего и переднего отделов стопы во время ходьбы у большинства пациентов (72%), что свидетельствует о хорошем начальном контакте и отталкивании стопы.

Анализ ходьбы по Эдинбургской визуальной оценочной методике продемонстрировал незначительное отклонение от нормы, как во время фазы опоры, так и в фазу переноса стопы у 78% пациентов. В 8% случаев имелся пяточный тип ходьбы в незначительной степени, в основном у пациентов с тяжёлой многоуровневой формой спастического паралича и эквиновальгусными деформациями, выраженными сгибательными контрактурами в коленных и тазобедренных суставах до операции. Рецидивов деформации не наблюдалось ни у одного пациента и не прослеживалось тенденции на его формирование по данным динамической педобарографии и анализа ходьбы, а наоборот во многих случаях наблюдалось улучшение показателей с течением времени (в анамнезе)

Оценка функции ходьбы по шкале Gillette показала улучшение локомоторных функций у всех пациентов. При опросе пациентов и родителей 42% охарактеризовали результат операции как отличный, 56% как хороший, 2% как удовлетворительный. Операционный доступ по надпяточной кожной складке обеспечил почти невидимый послеоперационный рубец. Не было пациентов и их родственников не довольных результатом операции. Пациенты после В.А.С. самостоятельно отказались от пользования ортезами, ношения ортопедической обуви, а многие из них, с нормальной функцией ходьбы и статусом больших моторных функций и от реабилитационного лечения вообще. Тем не менее, и у этих больных не наблюдалось рецидивов деформации и тенденции к его формированию

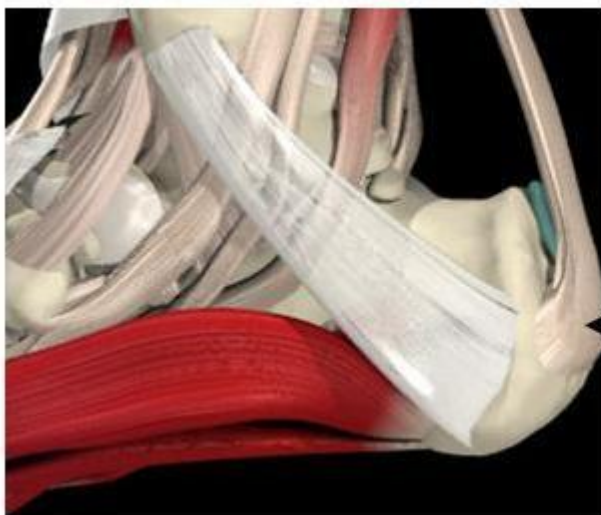
Обсуждение



Полученные результаты оперативного лечения спастических эквинусных деформаций, отсутствие рецидивов и тенденции к их формированию свидетельствуют о высоких корригирующих возможностях и профилактическом потенциале В.А.С.

Корректирующие возможности заключались в том, что:

1. Поперечный доступ по надпяточной складке позволял отсечь ахиллово сухожилие не над вершиной бугристости пяточной кости а намного дистальнее у самой низкой точки его прикрепления. Это его несколько удлинняло на 1-1,5см. перед последующей пересадкой (рисунок 5).



**Место  
прикрепления  
ахиллова  
сухожилия к  
пяточной кости**

Рисунок. 5. Схема крепления сухожилия

2. Этот же доступ позволял после отсечения ахиллова сухожилия чётко диагностировать наличие артрогенного компонента контрактуры и разрешить её, выполнив капсулотомия подтаранного и голеностопного суставов.

3. Если стопа после реинсерции сухожилия сразу позади подтаранного сустава не выводилась до 0-положения при разогнутом коленном суставе, операция дополнялась рассечением икроножной мышцы в мышечно-сухожильной части (по Страйеру или Вульпиусу).

Наши исследования подтверждаются данными других авторов, не наблюдавших рецидивов деформации после В.А.С. [16] или наблюдавших таковые в малом проценте случаев от 2 до 8% ,и, объясняющих наличие даже такого незначительного числа пациентов с рецидивами в основном техническими ошибками во время проведения операции [17,18].

Существует несколько предпосылок, сдерживающих развитие рецидивов деформации после В.А.С.

1. При пересадке ахиллова сухожилия кпереди происходит значительное уменьшение спастичности трёхглавой мышцы голени, по нашим данным в среднем на 49% (с 3,57 до 1,75 баллов по шкале Ashworth).

Согласно классическому определению Lance: «спастичность – это двигательное расстройство характеризующееся зависимым от скорости растяжения чрезмерным усилением тонического сократительного рефлекса вследствие его расторможения, как одного из компонентов синдрома повреждения верхних мотонейронов». Сила этого рефлекторного ответа при спастичности прямо пропорциональна скорости и амплитуды движения [23].

При В.А.С. происходит перемещение дистального конца сухожилия к оси вращения, радиус окружности описываемой вновь созданной точкой прикрепления уменьшается почти в 2 раза, следовательно, на эту величину уменьшается амплитуда и скорость растяжения мышцы, что вызывает во столько же раз уменьшенную величину патологического сократительного рефлекса (рисунок 6).

Значительное снижение показателей спастичности трёхглавой мышцы голени после В.А.С. имеет большое клиническое значение [19], как основной этиологический фактор развития самих фиксированных контрактур при ДЦП, а также как причина гиперекстензии в коленном суставе у больных с динамическим и фиксированном спастическом эквинусе

2. Икроножная мышца голени проходит над 4 зонами роста: 1 – дистальная часть бедра, 2 – проксиальная часть большеберцовой кости, 3 – дистальная часть большеберцовой кости, 4 – апофиз пяточной кости, что создаёт большой потенциал к рецидивам в процессе роста. При В.А.С. исключается влияние росткового хряща бугристости пяточной кости, что снижает отставание роста спазмированной икроножной мышцы относительно костей.

3. Расположение места фиксации ахилла в глубине раны предотвращает образование рубцовых сращений между кожей и сухожилием.

4. Сохранение «зоны роста» мышцы (в месте сухожильно-мышечного перехода, которое повреждается при А.И.М.) способствует её правильному развитию и профилактике рецидивов.

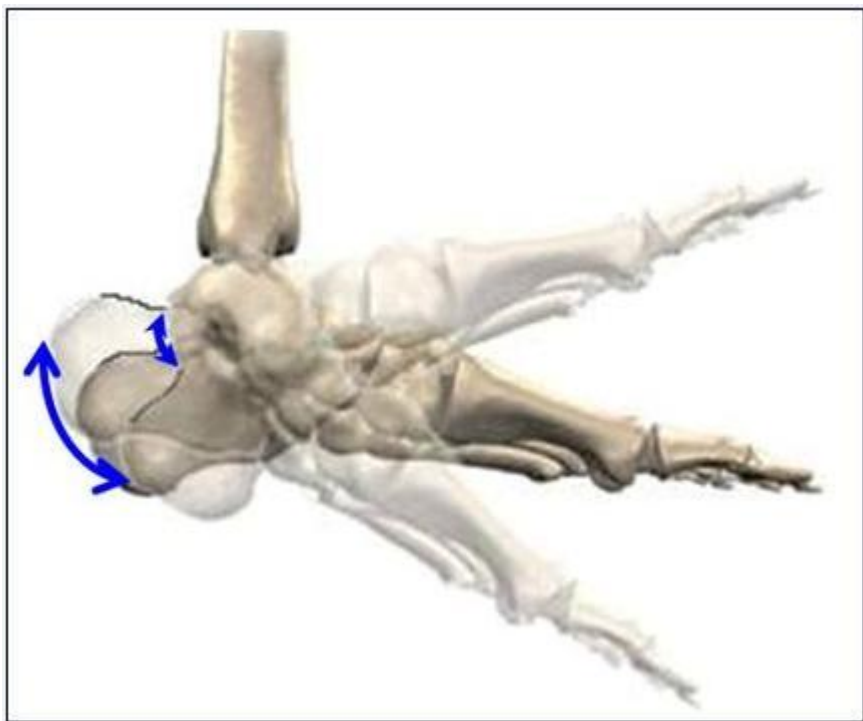


Рис. 6. Уменьшение амплитуды движения дистального конца трёхглавой мышцы голени после В.А.С. Синяя стрелка указывает на экскурсию точки прикрепления ахиллова сухожилия до (слева) и после операции (справа).

Ещё одним, более тяжёлым осложнением, возникающим после оперативного лечения спастических эквинусных деформаций стоп, чаще всего после (У.А.С.) является формирование так называемой «согнутой» или «пяточной» ходьбы, которая увеличивает энергозатраты и крайне трудно поддаётся лечению. Пяточная ходьба

сопровождается сгибанием в коленном суставе и повышенной дорсифлексией стопы на протяжении всего цикла шага. Основной причиной этого осложнения является слабость камбаловидной мышцы, которая в норме через создание подошвенносгибательной\ коленоразгибательной пары в фазе опоры по мере продвижения голени вперёд работает как разгибатель коленного сустава (рисунок 7). Камбаловидная мышца филогенетически более молодая, первично не затрагивается при ДЦП. Укорочение камбаловидной мышцы является вторичным из-за бездействия (за счёт потери саркомеров), благодаря постоянной гиперактивности агониста – икроножной мышцы, которая страдает всегда и в большей степени [20,21], что подтверждают результаты наших исследований. Во время первичного осмотра пациентов до выполнения В.А.С. при проведении теста Сильверскёльда тыльное сгибание стопы с разогнутым коленным суставом (определение контрактуры икроножной мышцы) было в среднем  $-13,2^\circ$ , тыльное сгибание стопы при согнутом коленном суставе (определение контрактуры камбаловидной мышцы) составило  $-2,5^\circ$  (Таблица 1).

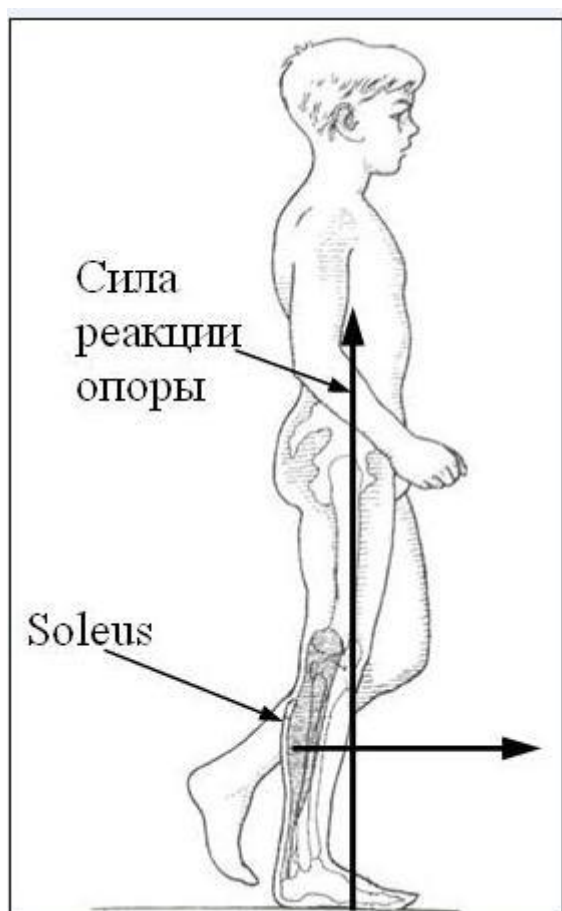


Рис. 7. Механизм создания подошвенносгибательной/коленоразгибательной пары.

В работе Delp et al. показано, что У.А.С. всего на 1 см приводит к снижению силы *m. soleus* на 30%, 1,2 см на 50%, а 2 см на 85% (из-за косоного расположения и малой длины её мышечных волокон)[22]. Таким образом, при У.А.С. мы незначительно ослабляем силу *m. Gastrocnemius*, а *m. Soleus* полностью выключаем из работы. Поэтому недостаточное У.А.С. приводит к рецидивам, но даже достаточное и тем



более чрезмерное удлинение приводят к энергетически не выгодной «согнутой» ходьбе и формированию плохо поддающихся лечению пяточных деформаций стоп. Малое число случаев (8%) формирования пяточных деформаций после В.А.С. объясняется равномерным снижением силы как икроножной так и камбаловидной порции трёхглавой мышцы голени.

Существуют 5 условий нормальной ходьбы которые утрачиваются при патологии в порядке их важности [24]:

1. Стабильность во время опоры.
2. Чистота переноса стопы.
3. Предустановка стопы в фазе переноса.
4. Адекватная длина шага.
5. Сохранение энергии.[25]

Результаты нашего исследования показали, что В.А.С. наиболее эффективно сохраняет все эти признаки за счёт биомеханически обоснованного влияния на причину деформации.

1. Стабильность во время опоры. Данные динамической плантографии показали отсутствие подошвенносгибательной контрактуры, значительное увеличение площади опоры. Динамическая педобарография и анализ ходьбы показал правильный контакт отделов стопы, отсутствие деформаций заднего отдела стопы и ротации в фазу опоры в подавляющем большинстве случаев. Это свидетельствует о значительной стабильности во время опоры благодаря значительному расслаблению трёхглавой мышцы голени в фазе начального контакта и середины опоры стопы (на 48%), действующей как рычаг первого рода, а, следовательно, максимальным опущением пятки под действием силы тяжести и созданием максимальной площади опоры. При этом сохранённая антигравитационная функция камбаловидной мышцы обеспечивает стабильность в голеностопном и подтаранном суставах.

2. Чистота переноса стопы. Данные анализа ходьбы пациентов показали значительное увеличение тыльного сгибания стопы во время переноса, обеспеченную увеличением силы тыльных сгибателей стопы более чем в 2 раза.

3. Предустановка стопы в фазе переноса. Нормализация показателей сгибания в коленном суставе до 50-150, вместе с улучшением дорсифлексии стопы в фазу переноса у большинства больных свидетельствовало об адекватной предустановке стопы. Обеспечение 2-го и 3-го условий нормальной ходьбы происходило благодаря выравниванию моментов сил подошвенных сгибателей и разгибателей за счёт значительного уменьшения длины пяточного рычага в фазу переноса (на 48%), когда стопа работает как рычаг первого порядка.

4. Адекватная длина шага подтверждалась сохранением силы отталкивания по данным динамической педобарографии и анализом цикла шага. Это объясняется сохранением силы трёхглавой мышцы голени, так как в фазу толчка стопа работает как рычаг второго рода, а уменьшение длины плеча пяточного рычага незначительно (на 15%).

5. Сохранение энергии Снижение показателя индекса энергопотребления с 0,58 сс/м до 0,44 сс/м говорит о снижении энергозатрат во время ходьбы после В.А.С. у этих больных, которое обеспечивается сохранением функции камбаловидной мышцы, создающей подошвенносгибательно/ коленноразгибательную пару в фазе середины опоры за счёт её эксцентрически-стабилизационного действия

Выводы:

1. Хирургический способ наиболее эффективный для лечения эквинусных деформаций стоп у больных с Д.Ц.П.

2. Перемещение ахиллова сухожилия кпереди на пяточную кость биомеханически и патофизиологически обоснованный метод хирургического лечения эквинусных деформаций, являющийся одновременно корригирующей и профилактической операцией.

3. Предлагаемый способ перемещения ахиллова сухожилия кпереди прост в исполнении, малоинвазивен, малотравматичен, косметически выгоден и доступен для применения.

### **Литература**

1. Banks, H. H. Equinus and cerebral palsy: its management / H. H. Banks. *Foot & Ankle*. 1983. № 4. P. 149–159.

2. Greene, W. B. Cerebral palsy. Evaluation and management of equinus and equinovarus deformities / W. B. Greene. *Foot Ankle Clin*. 2000. № 5. P. 265–280.

3. Craig, J. J. The importance of gastrocnemius recession in the correction of equinus deformity in cerebral palsy / J. J. Craig, J. Vuren // *J. Bone Joint Surg [Br]*. 1976. № 58. P. 84–87.

4. Strayer, L. M. Gastrocnemius recession / L. M. Strayer // *Journal of Bone and Joint Surgery [Am]*. 1958. № 40. P. 1019–1030.

5. Olney, B. W. Treatment of spastic equines by aponeurosis lengthening / B.W. Olney, P.F. Williams, M.B. Minnelaus // *J. Pediatr Orthop*. 1988. № 8. P. 422–425.

6. Truscelli, D. Variations in the long-term results of elongation of the tendo Achillis in children with cerebral palsy / D. Truscelli, A. Lespargot, G. Tardieu // *J. Bone Joint Surg [Br]*. 1979. № 61. P. 466–469.

7. Damron, T. A. Chronologic outcomes of surgical tendo Achilles lengthening and natural history of gastrocnemius contracture in cerebral palsy: a two part study / T. A. Damron, T. A. Greenwald, A. L. Breed // *Clin Orthop*. 1994. № 301. P. 249–255.

8. Ziv, I. Muscle growth in normal and spastic mice / I. Ziv, N. Blackburn, M. Rang, J. Koreska // *Dev Med Child Neurol*. 1984. № 26. P. 94–99.

9. Gage, J. R. The treatment of gait problems in cerebral palsy / J. R. Gage. Mac Keith Press. 2004. P. 42–69.

10. Matsuo, T. Cerebral palsy: spasticity control and orthopaedics / T. Matsuo. Soufusha, Tokyo. 2002. P. 64–74.

11. Segal, L. S. Calcaneal gait in spastic diplegia after heel cord lengthening: a study with gait analysis / L. S. Segal, S. E. Sienko, J. M. Mazur // *Journal of Pediatric Orthopaedics*. 1989. № 9. P. 697–701.

12. Bache, C. E. The management of spastic diplegia / C. E. Bache, P. Selberand, H. K. Graham // *Curent Orthopaedics*. 2003. № 17. P. 88–104.

13. Pierrot, A. H. Heel cord advancement – a new approach to the spastic equinus deformity / A. H. Pierrot. *OCNA*. 1974. № 5. P. 117–126.

14. Способ вентрализации ахиллова сухожилия: Пат. 11213 Респ. Беларусь / Л. З. Сычевский [и др.] ; заявитель Гродненский гос. мед. ун–т. № u20060386 от 2006.04.24 // афіцыйны бюл. / нац. цэнтр інтэлектуал. уласнасці. 2008. № 5. С. 57–58.

15. Сычевский, Л. З. Способ оперативного лечения эквинусных деформаций стоп у больных детским церебральным параличом / Л. З. Сычевский // *Современные методы диагностики и лечения больных с повреждением и заболеваниями опорно-*

двигательной системы: материалы научно-практической конференции травматологов-ортопедов Республики Беларусь. Минск. 2006. С. 210–215.

16. Yoshimoto, M. Heel Cord Advancement Combined with Vulpius' Lengthening of the Gastrocnemius / M. Yoshimoto [et al.] // *Clinical orthopaedics and related research*. 2005. № 434. P. 213–216.

17. Strecker, W. B. Heel cord advancement for treatment of equines deformity in cerebral palsy / W. B. Strecker [et al.] // *J. of Pediatric Orthopaedics [Am]*. 1990. № 10. P. 105–108.

18. Throop, F. B. Correction of equinus in cerebral palsy by the Murphy procedure of tendocalcaneus advancement a preliminary communication / F. B. Throop [et al.] // *Developmental Medicine and Child Neurology*. 1975. № 17. P. 182–185.

19. Kay, R. M. Outcome of medial versus combined medial and lateral hamstring lengthening surgery in cerebral palsy / R. M. Kay [et al.] // *J. Pediatr Orthop*. 2002. № 22. P. 169–172.

20. Rose, S. A. Kinematic and kinetic evaluation of the ankle after lengthening of the gastrocnemius fascia in children with cerebral palsy / S. A. Rose [et al.] // *J. Pediatr. Orthop*. 1993. № 13. P. 727–732.

21. Delp, S. L. A graphic-based software system to develop and analyze models of musculoskeletal structures. / S. L. Delp, J. P. Loan // *Comput. Biol. Med*. 1995. № 25. P. 21–34.

22. Delp, S. L. Force- and moment-generating capacity of lower-extremity muscles before and after tendon lengthening / S. L. Delp, F. E. Zajac // *Clinical Orthopaedics and Related Research*. 1992. № 284. P. 247–259.

23. Lance, J. W. Pathophysiology of spasticity and clinical experience with baclofen / R. G. Feldman, R. P. Young, W. P. Koella. *Spasticity: Disordered Motor Control*. Chikago: Year Book Medical. 1980. P. 185–204.

24. Perry, J. Normal and pathologic gait / J. Perry // *Atlas of Orthotics*, 2nd ed. St.Louis. Mosby. 1985. P. 76–111.

25. Gage, J. R. *Gait Analysis in Cerebral Palsy* / J. R. Gage. London: Mac Keith Press. 1991. P. 61–95