

К технике удаления доброкачественных костных новообразований дистального отдела бедренной кости медиальной локализации

*УЗ «6-я городская клиническая больница Минска»
Минский городской клинический центр травматологии и ортопедии
Кафедра травматологии и ортопедии БГМУ*

Предложена малотравматичная хирургическая техника удаления доброкачественных новообразований и костно-хрящевых экзостозов дистального отдела бедренной кости медиальной локализации, предусматривающая максимальное щажение разгибательного аппарата коленного сустава. Операцию осуществляют из поперечного кожного разреза по линиям Лангерганса. Мобилизуют и производят временную транспозицию кверху нижней части медиальной головки квадрицепса, таким образом, обнажая только основание новообразования. Затем выполняют воронкообразную краевую резекцию бедренной кости вместе с основанием образования. Последнее удаляют путем извлечения инструментом из под внутренней головки квадрицепса.

Ключевые слова: доброкачественная опухоль кости, экзостоз, четырехглавая мышца бедра, краевая резекция.

Экзостозная хондродисплазия является самым частым видом хрящевой дисплазии и составляет около 27% всех опухолевых и диспластических заболеваний скелета [4]. Встречаются множественные и единичные формы этого заболевания (как наследственные, так и впервые появившиеся). Поражаются чаще лица мужского пола. Различают экзостозы линейной, холмовидной и шаровидной форм [3]. Крайне редко у детей и взрослых наблюдается трансформация костно-хрящевых экзостозов в пролиферирующую остеохондрому. Озлокачествление обычно встречается у взрослых больных в казуистических случаях.

Наиболее частой и типичной локализацией костно-хрящевых экзостозов и остеохондром является дистальный отдел бедренной кости [1, 2], а именно его внутренняя поверхность. Анатомической особенностью этой области является то, что новообразование располагается и прогрессирует в росте под внутренней головкой четырехглавой мышцы бедра (рис. 1), являющейся одним из стабилизаторов надколенника. Последняя представляет собой довольно объемную и функционально важную часть разгибательного аппарата коленного сустава, которая вследствие давления новообразования растягивается, деформируется с частым образованием под ней фиброзной слизистой сумки. Костно-хрящевые экзостозы данной локализации часто имеют линейную или грибовидную форму и состоят из основания, “ножки” и проксимально ориентированной верхушки. Вследствие подверженности этой зоны механической травме, а также вследствие постоянного давления на новообразование внутренней головки квадрицепса иногда наступает перелом (наблюдали 3 случая) и даже формируется ложный сустав в области ножки экзостоза (один случай).

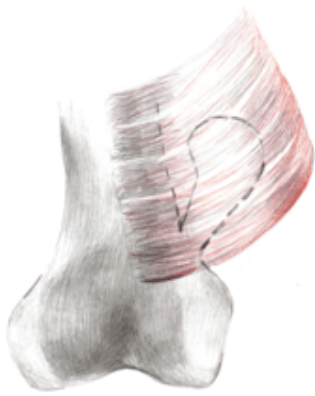


Рис. 1 Схематическое изображение экзостоза нижней трети бедренной кости и медиальной головки квадрицепса

Лечение доброкачественных костных новообразований данной локализации только хирургическое – удаление в пределах визуально здоровых тканей экстраинтраоссальных компонентов путем краевой резекции бедренной кости. Показаниями к операции являются косметический дефект и осложненное течение (быстрый рост, компрессия сосудов и нервов, бурсит, переломы и ложные суставы образования и другие). Во время операции следует также, по возможности, удалить окружающую новообразование надкостницу с фиброзной капсулой во избежание рецидива, оссификатов и бурсита. Недопустимо травмирование ростковой эпиметафизарной пластинки. После правильно проведенной резекции в бедренной кости образуется допустимый по размерам и не требующий замещения краевой дефект в виде кратерообразного углубления, который в последующем постепенно сглаживается путем новообразования костной ткани. Перед ушиванием раны обязательно адекватное дренирование на 2-3 суток, так как кровотечение из раневой поверхности губчатой кости может продолжаться длительное время после снятия интраоперационного жгута.

При обширных новообразованиях (и соответственно им резекциях) временно, на 1-2 недели, производится иммобилизация коленного сустава гипсовым или другим ортезом. В этих же случаях иногда ограничивается статическая нагрузка на оперированную конечность на 1-1,5 месяца во избежание перелома.

В детском травматолого-ортопедическом отделении Минского городского клинического центра травматологии и ортопедии (УЗ «6- городская клиническая больница») на протяжении 32-х летнего периода работы по мере накопления опыта произошла определенная эволюция в оперативной технике при удалении медиально расположенных доброкачественных костных новообразований дистального отдела бедренной кости. В первые два десятилетия работы при 56 вмешательствах применялся общепринятый продольный переднее-медиальный разрез по Чаклину В.Д. с рассечением внутренней головки квадрицепса по ходу ее волокон в среднем или нижнем отделах [5]. Данный доступ неизбежно приводил к повреждению мышечной ткани и ее сосудисто-нервных образований. Поэтому в большинстве случаев после операции у пациентов наблюдалась длительная гипотрофия внутренней головки квадрицепса, рубцовый процесс и увеличение латеральной мобильности надколенника.

С целью уменьшения неблагоприятных последствий операции нами предложен и в течение последних лет применен у 18 детей малотравматичный доступ и техника при удалении медиально расположенных костных новообразований и опухолеподобных процессов дистального отдела бедренной кости. Разрез кожи, клетчатки и фасции производится в поперечном направлении по линиям Лангерганса в проекции основания новообразования с сохранением внутреннего подкожного нерва и большой подкожной вены. Затем выделяется только основание новообразования путем мобилизации нижнего края медиальной головки четырехглавой мышцы бедра от капсулы коленного сустава и смещения этой мышцы в проксимальном направлении. Далее желобоватым долотом или осциллирующей пилой выполняется краевая резекция вместе с основанием новообразования и последнее с помощью инструмента тупо и остро извлекается из-под внутренней головки квадрицепса (рис. 2). Удаляется окружающая фиброзная капсула.

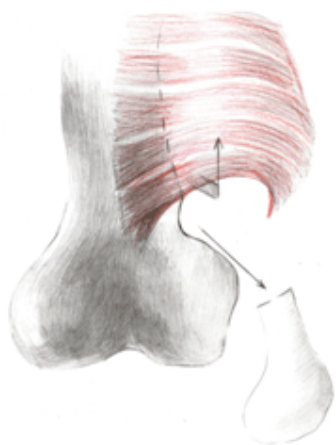


Рис. 2 Мобилизация кверху медиальной головки квадрицепса с последующей краевой резекцией и удалением экзостоза

Результаты лечения изучены у всех пациентов последней группы в сроки от 6 месяцев до 3-х лет после вмешательства. Рецидивы отсутствовали, во всех случаях получены положительные исходы.

Применение данной малоинвазивной техники позволило улучшить анатомо-функциональные результаты лечения данной категории пациентов, уменьшить сроки послеоперационной реабилитации, что позволяет нам рекомендовать ее к внедрению и использованию в других учреждениях здравоохранения.

Литература

1. Волков, М. В. Болезни костей у детей. М.: «Медицина», 1985. С. 144.
2. Волков, М. В. с соавт. Наследственные системные заболевания скелета. М.: «Медицина», 1982. С. 120.
3. Волков, М. В., Дедова, В. Д. Детская ортопедия. М.: «Медицина», 1980. С. 254–255.
4. Волков, М. В., Тер-Егизаров, Г. А. Ортопедия и травматология детского возраста, М.: «Медицина», 1983. С. 199.
5. Мовшович, И. А. Оперативная ортопедия. М.: «Медицина», 1994. С. 256–257.