

И. И. Гончарик, Н. А. Заря

## ПОСТГАСТРЭКТОМИЧЕСКИЙ СИНДРОМ

УО «Белорусский государственный медицинский университет»

В статье рассмотрены основные нарушения, которые возникают у пациентов после гастрэктомии, а также проведено сравнение с расстройствами, возникающими после резекции желудка. Показано, что самыми основными проблемами пациентов, перенесших гастрэктомию, являются дефицит массы тела и анемия. После резекции истощение пациентов наблюдалось значительно в меньшей степени, тогда как анемия была достаточно выражена.

**Ключевые слова:** гастрэктомию, резекция желудка, дефицит массы тела.

I. I. Goncharik, N. A. Zarya

## POSTGASTRECTOMY SYNDROME

The article describes the main disorders that occur in patients after gastrectomy and also the comparison has made with the disorders arising after resection of the stomach. It is shown that the most important problems after gastrectomy are a deficiency of body weight and anemia. After resection, depletion was observed to a much lesser degree, whereas anemia was sufficiently pronounced.

**Keywords:** gastrectomy, resection of the stomach, deficiency of body weight.

Гастрэктомию – хирургическая операция, подразумевающая полное удаление желудка с образованием пищеводно-кишечного анастомоза. Эта операция применяется в большинстве случаев для радикального лечения злокачественных новообразований желудка. Гастрэктомию является одной из наиболее тяжелых и травматичных операций в абдоминальной хирургии, которая приводит к развитию ряда выраженных органических и функциональных нарушений. Предложено более 70 методов реконструкции при выполнении гастрэктомии, однако идеального способа операции все еще нет. Достаточно сказать, что частота послеоперационных осложнений после гастрэктомий составляет 34% [10], а в последующем качество жизни прооперированных пациентов значительно снижается в результате проявления постгастрэктомического синдрома. Стоит упомянуть, что длительность жизни после гастрэктомии в большей степени зависит от вида злокачественного новообразования и стадии заболевания.

Наиболее распространенный способ гастрэктомии – эзофагоеюноанастомоз с формированием брауновского соустья [9]. После удаления желудка участок тощей кишки соединяется с пищеводом вручную или с помощью сшивающих аппаратов, а культи двенадцатиперстной кишки ушивается (рис. 1). В таком случае выключается пассаж пищи через двенадцатиперстную кишку, важную рефлекторную зону пищеварительного тракта. Брауновское соустье пред-

ставляет собой еюно-еюноанастомоз, назначение которого – уменьшение вероятности заброса содержимого тощей кишки в пищевод.

С учетом классификации болезней оперированного желудка Аскерханова Р. Г. и соавторов нарушения после гастрэктомии можно разделить на органические и функциональные [1]. Наиболее значимые постгастрэктомические расстройства приведены в таблице 1.

Таблица 1. Основные постгастрэктомические расстройства

Органические	Функциональные
Несостоятельность пищеводно-кишечных анастомозов	Постгастрэктомическое истощение
Послеоперационный панкреатит	Постгастрэктомическая анемия
Хронический анастомозит	Щелочной рефлюкс-эзофагит
	Демпинг синдром
	Диарея

Далее будут рассмотрены основные постгастрэктомические расстройства с учетом собранных жалоб, анамнеза заболевания и истории болезни пациента А, а также материалов 5 историй болезни пациентов, перенесших гастрэктомию (3 мужчины и 2 женщины, от 1,5 до 12 лет после операции). Три пациента поступили в 6 ГКБ по поводу анемии, два – по поводу внебольничной пневмонии, одна пациентка по поводу ухудшения состояния после гастрэктомии (через 12 лет). Примечательно, что 3 из 6 пациентов положительны на анти-НСV, в том числе и пациент А. Пациент А – мужчина, 52 года, перенес гастрэктомию (комбинированная со спленэктомией) в январе 2012 (5 лет назад) с целью радикального лечения злокачественного новообразования тела желудка с вращением в левую долю печени (T4aN2Mo). На данный момент является инвалидом 2 группы, но работает наладчиком контрольно-измерительных приборов. Поступил в 6 ГКБ после длительного лечения пневмонии по поводу постгастрэктомического синдрома. Сопутствующие заболевания: гепатит С, ХОБЛ.

Функциональные расстройства обусловлены новыми анатомо-физиологическими взаимоотношениями, возникающими после удаления желудка. Органические нарушения в основном являются следствием технических оши-

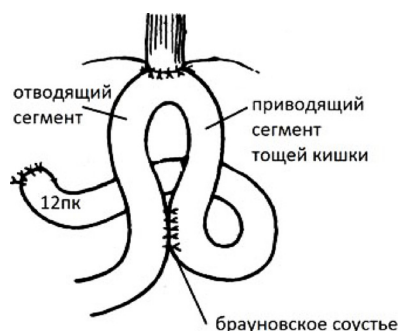


Рис. 1. Анатомические отношения в ЖКТ после гастрэктомии

бок во время операции. Наиболее опасные осложнения гастрэктомии – несостоятельность пищеводно-кишечных анастомозов и послеоперационный панкреатит. Частота несостоятельности пищеводно-кишечных анастомозов в зависимости от выбора метода формирования соустья колеблется от 4,5 до 9,63%, послеоперационных панкреатитов – до 15,4% [2]. Эти осложнения могут быть причиной смерти после гастрэктомии. Хронический анастомозит, приводящий к рубцовому сужению анастомоза, был отмечен в историях болезни у 3 из 6 пациентов, перенесших гастрэктомию.

### Постгастрэктомическое истощение

Одна из главных проблем пациентов в отдаленные сроки после гастрэктомии – дефицит массы тела. Различные нутритивные нарушения часто развиваются у больных раком желудка как до, так и после радикальных операций, снижая качество жизни больных. Причин падения веса после гастрэктомии множество. Один из факторов – отсутствие резервуарной функции желудка и механической обработки пищи. К тому же нет пищеварительной функции желудка: отсутствие пепсина и других желудочных ферментов обуславливает недостаточное расщепление белка, а отсутствие соляной кислоты является причиной недостаточной денатурации и гидролиза белков пищи, уменьшения всасываемости железа и улучшения условий для развития патогенных микроорганизмов. В отсутствие привратника происходит быстрый пассаж пищи по ходу пищеварительного тракта.

Важной причиной дефицита массы тела является то, что при гастрэктомии имеет место нарушение работы поджелудочной железы, на которую после полного удаления желудка падает большая нагрузка по перевариванию пищевых веществ. Дисфункция обусловлена во-первых удалением желудка, который является важным звеном в нервно-рефлекторной и гуморальной регуляции работы ПЖ, а во-вторых выключением пассажа пищи через двенадцатиперстную кишку, которая также осуществляет регуляцию секреторно-моторных процессов в ЖКТ. К тому же, изменение местных анатомических условий создает благоприятную почву для восходящей инфекции с последующим развитием панкреатита. С увеличением срока после операции наступает некоторое улучшение эндокринной функции ПЖ, существенно улучшается внешнесекреторная функция ПЖ, однако полной нормализации функций не происходит у большинства больных. *В истории болезни женщины, гастрэктомия которой была за 1,5 года до поступления в БГКБ, была проведена оценка гликемического профиля, выявившая нарушение толерантности к глюкозе. Также у 2 пациентов среди сопутствующих заболеваний указан сахарный диабет.* Поэтому этим больным следует проводить мероприятия, направленные на улучшение функций ПЖ (введение глюкозы с инсулином, витаминов группы В, применение панкреатина и соляной кислоты). К тому же это является одной из причин ограничения употребления углеводов (особенно легкоусвояемых).

В итоге после гастрэктомии ухудшается всасывание белков и жиров, в меньшей степени углеводов. В клинической картине преобладают быстрое насыщение, тошнота, рвота, у части больных – демпинг-синдром. После операции в течение нескольких месяцев развивается белково-энергетическая недостаточность. *Гипопротеинемия и гипоальбуминемия была выявлена у 4 из 6 пациентов.* Уменьшение всасывания белка приводит к уменьше-

нию мышечной массы, иммунодефициту, иногда к отекам и другим проявлениям БЭН. К тому же, уменьшается всасывание витаминов и минеральных веществ. Наблюдается постгастрэктомическая астения: общая слабость, головокружение, снижение работоспособности, снижение аппетита. Все это приводит к необходимости коррекции режима и качества питания. Ритм питания дробный 6 раз в день: завтрак, обед, ужин и 3 сытных промежуточных приемов пищи. Необходима высокобелковая диета с механическим и химическим щажением. Пища должна тщательно пережевываться и не должна быть очень горячей или холодной, с физиологическим количеством жира и сложных углеводов, ограничением легкоусвояемых сахаров (для предотвращения демпинг-синдрома), обогащенной витаминами и минеральными веществами. Особенно важно достаточное поступление железа, витаминов группы В, витамина С, кальция и витамина D [11]. Витамин D особенно необходим для роста мышечной массы и профилактики остеопороза, однако всасывание его снижено в результате нарушения образования желчи после гастрэктомии, поэтому следует употреблять достаточно продуктов, содержащих витамин D (рыбий жир, сливочное масло). Рекомендуется постепенно увеличивать потребление клетчатки для профилактики диареи, однако не стоит употреблять ее много, так как это снижает аппетит, который и так снижен у большинства пациентов. После завтрака, обеда и ужина следует принять положение лежа под углом в течение 30 минут. Жидкость следует принимать отдельно от еды (за 15 мин до и после 30 мин 150–200 мл). Согласно некоторым источникам [11], полностью исключать употребление алкоголя не обязательно. Если дефицит массы прогрессирует, в условиях стационара иногда применяют парентеральное питание, а также рекомендуется [8, 12] прием специализированных стандартных смесей для замены 1-2 приемов пищи, особенно когда пациенты из-за отсутствия аппетита и диспепсических явлений не могут съесть рекомендованный им рацион полностью. В результате нарушения пищеварения и всасывания при изменении количества пищеварительных ферментов в тонком кишечнике (в результате нарушения работы ПЖ и печени в отсутствие желудка и выключения двенадцатиперстной кишки) нарушается превращение полимеров в простые соединения, пригодных для транспорта через энтероциты в кровь. Компоненты применяемых смесей представляют собой вещества, требующие минимальные энергозатраты для превращения их в легко транспортируемые формы: частично гидролизованные белки, среднецепочечные триглицериды (МСТ), олигосахариды. Среднецепочечные триглицериды (МСТ) – синтетические жиры, которые за счет более короткой углеводородной цепи жирных кислот быстрее попадают в печень и быстрее метаболизируются: им не нужна стадия мицеллообразования, транспортируются в свободном виде без участия хиломикронов, быстрее проникают в митохондрии гепатоцитов. Поэтому МСТ окисляются быстрее и дают много энергии, что способствует сохранению белка.

*Среди рассмотренных историй болезни дефицит массы тела имеют 4 пациента, причем у двух пациентов выраженный дефицит массы тела (ИМТ – 15,6), еще у двух – 17,0 и 17,3. У 2 пациентов ИМТ немного выше нижней границы нормы (19,1 и 19,5). Среднее значение ИМТ – 17,35. У 4 пациентов было выявлено снижение АД (ниже 100/60). Все прооперированные являются инвалидами 2 группы, работает только 1 пациент. Масса пациен-*

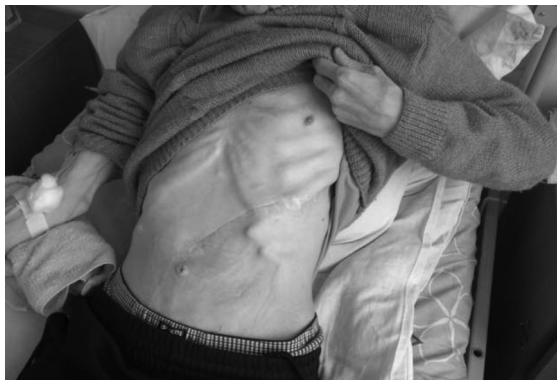

Рис. 2. Дефицит массы тела у пациента через 5 лет после гастрэктомии

та А составляла 45 кг при росте 170 см (ИМТ = 15,6) (рис. 2). До операции его масса составляла 60 кг (ИМТ = 18,5). В послеоперационном периоде масса тела снижалась, однако пациент выполнял рекомендации по питанию, и его максимальная масса после гастрэктомии составила 55 кг. После длительной болезни (пневмонии) масса тела упала до 45 кг. Следует упомянуть, что данный пациент положителен на анти-НСУ. Количество общего белка при поступлении было равно 54 г/л, альбумины составляли 26 г/л. Предъявлял жалобы на выраженную слабость, жидкий стул (что могло быть вызвано длительной антибиотикотерапией во время лечения пневмонии), отеки нижних конечностей. В ходе лечения пациенту, помимо энтерального дробного питания, вводили парентерально «Гепавил» (содержит аминокислоты вал, лей, иле и глюкозу).

Стоит упомянуть, что холецистолитиаз является одним из распространенных осложнений после гастрэктомии. Удаление желудка и выключение пассажа пищи по ДПК приводит к выпадению как нейрогенной и гуморальной регуляции работы билиарного тракта, что ведет к гипокинезу желчного пузыря, в итоге к билиарному сладжу и холецистолитиазу. Этому также способствуют ускоренный транзит кишечного содержимого и синдром избыточного бактериального роста в тонкой кишке, что способствует ранней бактериальной деконъюгации желчных кислот (что приводит к нарушению мицеллообразования и всасывания жира и жирорастворимых витаминов, нарушению энтерогапатической циркуляции и в итоге к изменению коллоидного состояния желчи). У 2 пациентов среди сопутствующих заболеваний указана ЖКБ. Хирургическое лечение ЖКБ у пациентов, перенесших гастрэктомию, из-за массивного спаечного процесса будет более сложным и травматичным. Поэтому в целях профилактики пациентам рекомендуется длительный прием урсодиооксиколовой кислоты [7].

#### Демпинг-синдром

Демпинг-синдром (ДС, синдром «сбрасывания» или «провала») может возникать у пациентов после гастрэктомии в результате удаления привратника. Выделяют ранний и поздний демпинг-синдром. Ранний ДС возникает через 15–20 минут после еды, особенно сладких и молочных продуктов, содержащих легкоусваиваемые углеводы, которые создают высокое осмотическое давление в просвете кишечника. Стремительный пассаж химуса по тонкой кишке рефлекторно провоцирует выброс эндокриноцитами кишечника вазоактивных кишечных пептидов, а высокое осмотическое

давление в просвете кишечника приводит к уменьшению объема циркулирующей плазмы крови. В ответ на гиповолемию активируется симпатическая нервная система.

Пациента А случаи ДС беспокоили в течение года после операции. В дальнейшем пациент уже знал, чего ему не стоит употреблять в пищу и как следует питаться, чтобы избежать проявления этого расстройства. Через 10–15 минут после приема некоторых продуктов (пирожное, сладкий чай) его беспокоила резкая слабость, нарушения зрения («темнота в глазах»), шум в ушах, сердцебиение, потливость и тремор в течение 30 минут – 1,5 часов. Все эти симптомы являются следствием гиповолемии и рефлекторной активации СНС. В последствии присоединялась схваткообразная боль в животе и диарея. Среди рассмотренных историй болезни ранний ДС также был указан у 1 пациентки.

Поздний демпинг-синдром (гипогликемический синдром) возникает через 1 и более часов после приема пищи. Быстрое всасывание углеводов приводит к неадекватному выбросу инсулина и глюкагона поджелудочной железой, функция которой нарушена после операции. С течением времени появляются жалобы, связанные с физической и нервно-психической астенизацией личности. Демпинг-синдром и гипогликемия легкой и средней степени успешно лечатся правильной организацией питания, режима труда и отдыха. Для предотвращения ДС также можно использовать аналог соматостатина – октреотид, который тормозит выработку БАВ, вызывающих проявления этого синдрома.

#### Постгастрэктомическая анемия

После удаления желудка нарушаются процессы кровяворения. Parietalные клетки слизистой желудка вырабатывают внутренний фактор Касла, способствующий всасыванию витамина В12 в тонком кишечнике. Витамин В12 способствует синтезу гема, а также участвует в образовании коферментных форм витамина В9, который необходим для нормальной пролиферации гемопоэтических клеток. К тому же снижается всасывание железа из-за выключения из пассажа пищи ДПК, где в норме всасывается большая часть железа, а также в результате отсутствия соляной кислоты снижается всасывание негемового железа, что в итоге приводит к угнетению эритропоэза. В итоге в большинстве случаев возникает мегалобластная анемия. Для предотвращения развития анемии пациентам, перенесшим гастрэктомию, необходимо раз в месяц вводить внутримышечно 1000 мкг витамина В12 и принимать перорально фолиевую кислоту, а также препараты железа.

У всех пациентов была выявлена анемия разной степени тяжести: 3 из них имели нормохромную анемию легкой степени, 2 – мегалобластическую гиперхромную анемию (в процессе лечения анемия у пациентки, перенесшей операцию 12 лет назад, вскоре была практически устранена). Сывороточное железо было снижено у 3 пациентов. Пациент А имел следующие показатели ОАК при поступлении и в скобках при выписке: RBC 2,72 (3,27); HGB 82 (104); HCT 27 (33); MCV 100 (103); MCH 30,1 (31,8); MCHC 30,0 (30,9). Эти показатели говорят об анемии средней степени тяжести, железо- и В12-дефицитной. Все эти данные свидетельствуют о том, что в большинстве случаев постоянное внутримышечное введение витамина В12 препятствует развитию В12-дефицитной анемии, а также о том, что всем пациентам, помимо высокобелкового рациона, следует принимать препараты железа и продукты, богатые железом.



### Щелочной рефлюкс-эзофагит

Одним из наиболее распространенных и тяжелых постгастрэктомических расстройств является щелочной рефлюкс-эзофагит (ЩРЭ), вызванный забросом желчи и панкреатического сока из кишечника в просвет пищевода. Гастрэктомия, сопровождающаяся удалением кардиального сфинктера, создает условия для заброса рефлюксата выше пищевода. Наибольшим повреждающим действием обладают неконъюгированные желчные кислоты. Тяжелый эрозивный эзофагит с трудом поддается консервативному лечению и существенно снижает качество жизни пациентов. Жалобы на рефлюкс-эзофагит указаны у 3 пациентов. Пациента А проявления ЩРЭ обычно беспокоили несколько раз в месяц. Во время обострения ЩРЭ пациент ощущал сильнейшую боль («грудь огнем горит»). Иногда в течение нескольких дней после рефлюкса пациент отмечал сухой кашель и субфебрильную температуру. Чтобы предотвратить обострение, он был вынужден не ложиться после приема пищи в течение нескольких часов и проводить это время сидя, хотя обострения случались и через 5 часов после приема пищи. Профилактика ЩРЭ – коррекция режима питания. В тяжелых случаях прибегают к хирургическому способу лечения – реконструкция анастомоза с образованием арефлюксного клапана [4].

вороточного железа. Это доказывает, что влияние метода операции (резекция или гастрэктомия) в конечном итоге существенно не влияет на степень выраженности анемии благодаря постоянному введению пациентам, перенесшим гастрэктомию, витамина В12, фолиевой кислоты и периодическому приему препаратов железа. После резекции желудка намного реже встречаются демпинг-синдром и рефлюкс-эзофагит. Однако после резекции существенно возрастает вероятность возникновения рака «оперированного желудка». Резекция в меньшей степени обеспечивает полное удаление опухолевых клеток при злокачественных новообразованиях желудка, в отличие от гастрэктомии. К тому же качество жизни этих пациентов снижается за счет высокой вероятности развития гастрита и язв культи желудка. У 2 пациентов в историях болезни отмечается наличие гастрита культи желудка. Но, несмотря на перечисленные недостатки резекции желудка, очевидно, что качество жизни этих пациентов выше, так как истощение и астения, а соответственно и снижение работоспособности, выражено меньше, чем после гастрэктомии.

Таким образом, гастрэктомия существенно влияет на качество жизни пациента. У всех пациентов, упомянутых в этом исследовании, в той или иной мере был выражен постгастрэктомический синдром. Наиболее распространенными нарушениями были постгастрэктомическое

Таблица 2. Сравнительная характеристика гастрэктомии и резекции желудка

	Резекция желудка	Гастрэктомия
<b>Показания</b>	3 – язва желудка, 1 – рак желудка	все – рак желудка
<b>Дефицит массы тела</b>	выражен у 1 (ИМТ = 16,1) у 2 пациентов выявлен избыток масса тела (ИМТ – 28 и 32)	выражен у 4 Средний ИМТ = 17,35
<b>Гипопротеинемия</b>	–	4 из 6
<b>Анемия</b>	<b>у всех</b> 2 – ЖДА средней степени, 1 – нормохромная легкой степени, 1 – гиперхромная мегалобластическая тяжелой степени.	<b>у всех</b> 3 – нормохромная легкой степени, 2 – гиперхромная мегало-бластическая средней степени, 1 – ЖДА средней степени
<b>ДС</b>	–	2 из 6
<b>ЩРЭ</b>	–	3 из 6
<b>Гастрит культи</b>	2 (возрастает вероятность рака «оперированного желудка»)	–

В данной работе также были проанализированы 4 истории болезни пациентов, которым была проведена резекция желудка: одному пациенту по поводу рака желудка, 3 – по поводу язвы. Стоит отметить, что среди этих пациентов дефицит массы тела был существенно выражен лишь у одного (ИМТ = 16,1), а у двух пациентов выявлена избыточная масса тела (ИМТ – 28 и 32), что доказывает важное влияние наличия резервуара и регуляторной функции привратника в поступлении и большем усвоении компонентов химуса в кишечнике. К тому же ни один из этих пациентов не имел гипопротеинемии. Это значит, что качество жизни в отношении энергетической и пластической обеспеченности выше у пациентов, перенесших резекцию желудка, что и обуславливает их большую трудоспособность. Однако анемия была выявлена у всех пациентов, причем 2 имели гипохромную желездефицитную анемию средней степени тяжести, 1 – нормохромную анемию легкой степени, 1 – гиперхромную мегалобластическую анемию тяжелой степени. У 3 пациентов была снижена концентрация сы-

истошение (у 4 из 6 пациентов) и постгастрэктомическая анемия (у всех пациентов разной степени тяжести), реже встречались жалобы на рефлюкс-эзофагит и демпинг-синдром. Однако выраженность этих расстройств можно уменьшить, если перенесший гастрэктомию пациент будет следовать определенному режиму питания и жизнедеятельности, а также постоянно в течение жизни получать в необходимые нутриенты и факторы в достаточном количестве при измененной структуре и физиологии пищеварительного тракта после удаления желудка.

### Литература

1. Аскерханов, Г. Р., Загиров У. З., Гаджиев А. С. Болезни оперированного желудка. – М.: Медпрактика, 1999. – 152 с.
2. Волков, С. В. Несостоятельность пищевода-кишечного анастомоза у больных после типовых и комбинированных гастрэктомий: клинические и хирургические аспекты / С. В. Волков // Вестник Чувашского университета. – 2010. – № 3. – С. 34–37.

## ★ В помощь войсковому врачу

3. Давыдов, М. И. Современная стратегия хирургического лечения рака желудка / М. И. Давыдов, М. Д. Тер-Аванесов // Современная онкология. 2000. Т. 2, № 1. С. 4–10.

4. Жерлов, Г. К., Кошель А. П., Максимов А. В., Агаджанов В. С. Пути улучшения качества жизни пациентов после гастрэктомии и субтотальной дистальной резекции желудка // Рос. журн. гастроэнтерологии, гепатологии, коло-проктологии. – 2000. – № 3. – С. 82–85.

5. Задорожная, Г. В. Функциональное состояние поджелудочной железы у больных раком желудка в различные сроки после гастрэктомии.- М:1970.

6. Зубарев, П. Н. Пострезекционные и постгастрэктомические болезни // Практическая онкология. – 2001. – № 3. – С. 31–34.

7. Маев И. В., Кучерявый Ю. А., Овлащенко Е. А. Холецистолиаз как отдаленное осложнение после гастрэктомии. Клинические перспективы гастроэнтерологии, гепатологии. 2009; 5:29–35.

8. Хомичук, А. Л. Динамика клинико-метаболических показателей у больных после гастрэктомии в процессе персонализированной диетотерапии с включением энтерального питания / Хомичук А. Л. // Российский медицинский журнал. – 2013. – № 5. – С. 19–23.

9. Черноусов, Ф. А. Методики реконструкции и способы формирования анастомозов после гастрэктомии при раке желудка / Ф. А. Черноусов, Р. В. Гучаков // Хирургия. Журн. им. Н. И. Пирогова. – 2008. – № 1. – С. 58–61.

10. Черноусов А. Ф. Хирургия рака желудка / А. Ф. Черноусов, С. А. Поликарпов, Ф. А. Черноусов. М.: Москва, 2004. 560 с.

11. Guide to Life After Surgery – Oesophageal Patients Association. – <http://www.opa.org.uk>.

12. Ernährungstherapie nach Magenoperation (Gastrektomie). – <https://www.gastro-liga.de>.

Поступила 30.06.2017 г.