

КОМПЛЕКСНОЕ ЛЕЧЕНИЕ ГИПОТИРЕОЗА

*УО «Минский государственный медицинский колледж»,
3-я городская клиническая больница им. Е. В. Клумова*

M. V. Lobanova

COMPLEX TREATMENT OF THE HYPOTHYROIDISM

За последние годы в связи с растущим экологическим неблагополучием наблюдается увеличение частоты заболеваний щитовидной железы (ЩЖ). Как известно, узловые образования выявляются у 7% населения, тогда как при аутопсии лиц, умерших от нетиреоидных заболеваний, узлы в ЩЖ находят более чем у 50% (3,15). Причины широкой распространенности заболеваний ЩЖ многочисленны: это дефицит йода (16), радиация (11), генетический фактор (14), аутоиммунные процессы, действие антител на ткани ЩЖ (21), дисфункция гипоталамо-гипофизарной области (10), хирургические (7), медикаментозные факторы (1), пищевые стромогены (16) и др.

Гормоны ЩЖ тироксин (T_4) и трийодтиронин (T_3) необходимы для роста, нормального развития и функционирования органов всего организма. Эти гормоны регулируют уровень базального метаболизма всех клеток, включая гепатоциты, что сказывается на функционировании печени, а печень, в свою очередь, метаболизируя тиреоидные гормоны, тем самым регулирует их системные эндокринные эффекты. Нарушения функций ЩЖ могут приводить к изменениям функций печени, а при заболеваниях печени могут возникать отклонения в метаболизме тиреоидных гормонов. Помимо центральной роли в дейодировании тиреоидных гормонов с образованием их более активных и инактивированных форм, печень выполняет специфические функции, связанные с транспортом и метаболизмом

тиреоидных гормонов. Среди пациентов с хроническим гепатитом, обусловленным первичным билиарным циррозом, или с хроническим аутоиммунным гепатитом отмечается повышенная частота встречаемости аутоиммунных заболеваний ЩЖ (19). Аутоиммунный гипотиреоз отмечается у 10–25% пациентов с первичным билиарным циррозом. Нарушения функции ЩЖ могут предшествовать установлению диагноза первичного билиарного цирроза или развиваться после него. При аутоиммунном гепатите болезнь Грейвса и аутоиммунный гипотиреоз встречаются с частотой 6% и 12% соответственно. Первичный склерозирующий холангит ассоциируется с повышенной частотой встречаемости тиреоидита Хашимото, болезни Грейвса и тиреоидита Риделя. Замечено, что гипотиреоз может непосредственно влиять на структуру и функцию печени, приводить к развитию гепатомегалии, дискинезии желчевыводящих путей, холестатической желтухе, желчнокаменной болезни (5, 12, 18, 20).

В норме щитовидная железа секретирует каждый день 110 нмоль тироксина (T_4) и 10 нмоль трийодтиронина (T_3) (28). T_4 обладает в 10 раз меньшим сродством, чем T_3 , к ядерным рецепторам и для того, чтобы превратиться в биологически активный T_3 (29), нуждается в дейодировании, и поэтому его считают прогормоном. Известны три группы ферментов, осуществляющих метаболизм тиреоидных гормонов и входящих в состав йодтиронин-селено-дейодиназной системы

(типа 1 – D1, типа 2 – D2 и типа 3 – D3). Эти ферменты отвечают за превращение T_4 в более активный T_3 , инактивацию T_4 за счет превращения в $обрT_3$ и превращение $обрT_3$ и T_3 в T_2 . Превращение T_4 в T_3 во вне-тиреоидных тканях происходит через быстро уравнивающийся пул под действием ферментной системы D1 и через медленно уравнивающийся пул под действием ферментной системы D2. Дейодиназа типа 1 обнаруживается главным образом в печени и почках (30) и обеспечивает приблизительно 30–40% вне-тиреоидной продукции T_3 (12 нмоль). Дейодиназа типа 2 выявляется в гипофизе, центральной нервной системе и скелетных мышцах и обеспечивает 60–70% вне-тиреоидной продукции T_3 (30 нмоль) (31). И хотя эта ферментная система выполняет сходные функции с системой D1, кинетика этих систем, регуляция и чувствительность к пропилтиоурацилу различаются (32). Как система D1, так и система D2, обладают способностью инактивировать T_4 и T_3 , но основную роль в этом процессе играет система дейодиназы типа 3, отличительной чертой которой является способность дейодировать внутреннее кольцо (33). Данная ферментная система локализуется в печени, коже и центральной нервной системе, где она катализирует превращение T_4 в $обрT_3$ и T_3 в T_2 (оба – неактивные метаболиты), а также – $обрT_3$ в $обрT_2$ (32). Данная система экспрессируется также в плаценте, где она защищает плод от тиреоидных гормонов матери (34). Помимо центральной роли в дейодировании тиреоидных гормонов с образованием их более активных и инактивированных форм, печень выполняет специфические функции, связанные с транспортом и метаболизмом тиреоидных гормонов. Как показано в исследованиях с ^{131}I , за один пассаж печень экстрагирует 5–10% плазматического T_4 . Эта величина значительно превышает количество свободного T_4 , доставляемого с кровотоком в печень, что указывает на доступность для тканевого захвата существенной части белковосвязанного T_4 (35). Было показано, что транспорт T_4 и T_3 через мембрану гепатоцитов является активным и носит стереоспецифический и энергозависимый характер. В печени синтезируется ряд плазматических белков, которые связывают липофильные тиреоидные гормоны, в результате чего формируется большой, быстро обмениваемый пул гормонов в циркуляции. В плазме 99% тиреоидных гормонов связано с тироксин-связывающим глобулином, тироксин-связывающим преальбумином и альбумином. Считается, что биологической активностью обладают свободные формы тиреоидных гормонов, которые находятся в равновесии с белковосвязанными формами. Содержание свободных T_4 и T_3 в плазме поддерживается на постоянном уровне и поэтому разные ткани подвергаются воздействию одних и тех же концентраций тиреоидных гормонов. Вместе с тем, концентрации свободных форм гормонов в различных тканях отличаются друг от друга в зависимости от активностей транспорта и дейодиназы (32).

Таким образом, тканевой тиреоидный статус зависит не только от секреции тироксина, но также и от уровня метаболизма тиреоидных гормонов, доставки T_3 к ядерным рецепторам и распределения и функционирова-

ния самих тиреоидных рецепторов. Другими словами, реализация эффектов тиреоидных гормонов зависит от функций печени.

При большинстве хронических заболеваний отмечаются нарушения метаболизма тиреоидных гормонов, которые приводят к развитию синдрома эутиреоидной патологии (sick euthyroid syndrome). Это состояние характеризуется нормальным уровнем общего T_4 , нормальным или повышенным уровнем свободного T_4 , низким уровнем общего T_3 , низким уровнем свободного T_3 и повышенным уровнем $обрT_3$. Эти изменения отражают снижение активности D1, повышение активности D3 (32) и изменения концентраций в плазме белков (связывающих тиреоидные гормоны) и свободных жирных кислот (которые вытесняют тиреоидные гормоны из комплексов со связывающими белками). При различных формах патологии происходит и нетиреоидное модулирующее воздействие на гипоталамо-гипофизарно-тиреоидную систему, например, кортизола, который подавляет секрецию тиреотропина (37). Высказывалось предположение, что этот синдром может иметь благоприятное значение для выживания больного, так как адаптирует его организм к хронической патологии посредством снижения базального уровня метаболизма в клетках, приводящего к снижению потребности в калориях.

Гипотиреоз может иметь симптоматику и показатели, сходные с таковыми при патологии печени (псевдопеченочная симптоматика): например, миалгия, слабость и подергивание мышц, сопутствующее повышение уровня аспаратаминотрансферазы (вызванное миопатией) (38), кому, ассоциированную с гиперазотемией (при микседеме) и микседематозный асцит (40). Микседематозный асцит, при котором асцитическая жидкость обычно содержит большие количества белка (экссудативная форма), может быть следствием как собственно поражения печени, так и заболевания, протекающего под «маской» печеночной патологии. Предполагают также, что причиной асцита может быть правосторонняя сердечная недостаточность, приводящая к центральному поражению печени (41). Подтверждением этого является наличие у некоторых пациентов с гипотиреозом центрального застойного фиброза печени, по данным ее биопсии (40). Вместе с тем, другие авторы наблюдали у больных с гипотиреозом нормальное давление в правых отделах сердца, и предположили, что следствием тяжелого гипотиреоза может быть повышенная проницаемость сосудистого эндотелия, приводящая к развитию асцита и тяжелого генерализованного выпота (42). Микседематозный асцит, как правило, исчезает через несколько месяцев после начала заместительной тиреоидной терапии.

Также были получены данные о том, что гипотиреоз может непосредственно влиять на структуру и функцию печени. В некоторых случаях при гипотиреозе наблюдается холестатическая желтуха, обусловленная снижением экскреции билирубина и желчи. При экспериментальном гипотиреозе выявляли подавление активности билирубин-УДФ-глюкурозилтрансферазы, приводящее к уменьшению экскреции билирубина (41). Снижение

оттока желчи может быть отчасти объяснено увеличением соотношения холестерина/фосфолипиды в мембранах и уменьшением их текучести (43), что может оказывать влияние на число канальцевых мембранных транспортеров и ферментов, включая Na^+, K^+ -АТФазу. Сочетание сниженной экскреции билирубина, гиперхолестеринемии и гипотонии желчного пузыря при гипотиреозе приводит к повышению частоты камней желчного пузыря (44). Недавние исследования показали, что печеночная патология при гипотиреозе может быть полностью обратимой при проведении в течение ряда недель заместительной терапии тиреоидными гормонами (45, 46).

В практической деятельности нами замечен высокий процент патологии печени у тиреодологических пациентов, как при тиреотоксикозе, так и при гипотиреозе. Следует отметить, что основой является аутоиммунный тиреоидит. На сегодняшний день рассматриваем гипотиреоз на фоне аутоиммунного тиреоидита.

Гипотиреоз обычно развивается медленно, появляется быстрая физическая и умственная утомляемость, снижение работоспособности, ухудшение памяти, медлительность, сонливость, зябкость. Кожные покровы сухие, бледные, часто имеют желтоватый оттенок, гиперкератоз на локтях и коленях. На ощупь кожа сухая, утолщённая, холодная, шелушащаяся. Ногти – тонкие, ломкие, расслаивающиеся, с поперечной исчерченностью. Лицо отёчное, из-за припухлости век глазные щели сужены. Конечности утолщены, при надавливании пальцем в области передней поверхности голени ямки не остаётся. Волосы на голове, бровях тонкие, редкие, отмечается также выпадение волос и в подмышечных впадинах, на лобке. Масса тела увеличивается при отсутствии повышенного аппетита. Наблюдается брадикардия, одышка. При развитии микседемы появляется гидроторакс, асцит, отеки, снижается интеллект. При гипотиреозе отмечается замедленная психическая реакция на внешние раздражители, понижается интерес к окружающему, наблюдается вялость, апатичность, сонливость, пониженная способность концентрировать внимание, ухудшение памяти (47). Наряду с этим могут иметь место нарушение сна, повышенная возбудимость, беспокойство, плаксивость. Мимическая реакция вялая, низкий охрипший голос, речь и движения замедленные.

Изменения со стороны сердечно-сосудистой системы постоянные, что связано с прямым действием тиреоидных гормонов. При снижении их наблюдается брадикардия, ослабление сократительной способности миокарда; скорость кровотока и объём циркулирующей крови уменьшаются. Размеры сердца увеличены, часто в полости перикарда накапливается жидкость с высоким содержанием белка и холестерина. На ЭКГ отмечается брадикардия, низкая амплитуда зубцов R, P и всего комплекса QRS. Иногда выявляются нарушения волны T и нарушение проводимости. Несмотря на гиперхолестеринемии и гиперлипидемии, чёткие указания на более раннее и частое развитие атеросклероза отсутствуют. При гипотиреозе снижается скорость обменных процессов в тканях, в том числе и в миокарде, в связи с чем развиваются явления стенокардии. В сыворотке крови повышается концентрация креатинкиназы (креа-

тинфосфокиназы), лактатдегидрогиназы, это надо иметь в виду для избежания гипердиагностики инфаркта миокарда (48).

При гипотиреозе аппетит понижен. Язык утолщён, по краям имеются отпечатки зубов. Развивается атрофия слизистой оболочки желудка и кишечника. Часто определяется гипо- или ахлоргидрия и значительное снижение содержания пепсина в желудочном соке. Снижение моторики желудочно-кишечного тракта приводит к атоническим запорам. Печень увеличена в размерах, гиперхолестеринемия и гиперлипидемия, высокий процент калькулёзного холецистита (19, 47, 48). Почечный кровоток, клубочковая фильтрация и секреторная способность канальцев снижены соответственно степени понижения основного обмена. Иногда наблюдается умеренная протеинурия (48).

Диагностика заключается в определении гормонального статуса. Первичный гипотиреоз может быть скрытым. В этом случае при нормальном содержании T_3 и T_4 наблюдается повышение уровня ТТГ. При манифестном гипотиреозе содержание ТТГ также повышено, но на фоне снижения уровня T_3 и T_4 . При вторичном гипотиреозе содержание ТТГ снижено или может находиться в пределах нижней границы нормы. При третичном гипотиреозе концентрация ТТГ в сыворотке крови снижена и увеличивается в ответ на введение тиролиберина.

При биохимическом исследовании уровень холестерина повышен, а щелочной фосфатазы понижен (48).

Более чем у половины больных наблюдается анемия, которая может быть нормохромной, гиперхромной (витамин B_{12} -дефицитной) и гипохромной. СОЭ часто ускорена (47, 48).

Пример № 1

Больной А., 51 год, находился на стационарном лечении в кардиологическом отделении 3-й ГКБ г. Минска с диагнозом: ИБС: стенокардия напряжения, ФК Ш. Атеросклеротический кардиосклероз. Состояние после аортокоронарного шунтирования, $\text{H}_{1\text{ПА}}$. Артериальная гипертензия П ст., риск 4. Дисциркуляторная энцефалопатия П ст. (последствия острого нарушения мозгового кровообращения 2013 г.). Стенозирующий атеросклероз БЦА. Первичный гипотиреоз. Калькулёзный холецистит.

На консультацию был приглашён эндокринолог.

Были предъявлены жалобы на сухость, горечь во рту, периодическую тошноту, чувство тяжести в правом боку, общую слабость, недомогание, плохой сон, ухудшение памяти, снижение работоспособности.

Считает себя больным гипотиреозом около 6 лет, с момента шунтирования, принимает L-тироксин в дозе 125–150 мкг в сутки, на сегодняшний день доза увеличена до 175 мкг. Около 20 лет назад при службе в Одессе перенёс инфекционный гепатит. В 2010 году было проведено аортокоронарное шунтирование, в 2013 году наблюдалось острое нарушение мозгового кровообращения.

Объективно: больной правильного телосложения, повышенного питания, рост 180 см, вес 104 кг. Грубый низкий голос, речь и движения заторможены.

Кожные покровы бледные с желтушным оттенком, сухие, шелушащиеся как чешуя у рыбы. Лицо отёчное, глазные щели сужены. Щитовидная железа несколько увеличена в размере за счёт левой доли, заходящей за грудину, безболезненна, подвижна при акте глотания.

Тоны сердца приглушены, на аорте акцент П тона, ЧСС – 84 удара в 1 минуту, пульс 82 удара в 1 минуту, аритмичен за счёт единичных экстрасистол. АД 160/ 90 мм Нг. В лёгких дыхание везикулярное, хрипов нет.

Язык отёчен, с боков выраженные отпечатки зубов. Живот мягкий, печень на 8 см выступает из-под правого края рёберной дуги, нижний край округлый, чувствительна при пальпации, болезненна пузырьная точка. Стул через день, склонность к запору.

Симптом поколачивания по пояснице слабо положительный с обеих сторон. Мочеиспускание свободное, безболезненное.

На ногах отёки.

Данные исследования:

Общий анализ крови: $E_r-5, 12 \cdot 10^{12}/л$, $Hb-169 г/л$, $Tr-248 \cdot 10^9/л$, $L - 8, 28 \cdot 10^9/л$, $\varepsilon - 2 \%$, $p-2\%$, $c-52\%$, $л-37\%$, $м-7\%$, $СОЭ 10 мм/час$.

Биохимический анализ крови: общ. билирубин – 13,78, общ. белок – 81,3, мочевины – 10,87, креатинин 126,29, глюкоза – 7,19, АЛТ – 72,28, АСТ – 61,41, холестерин-9,63,

амилаза – 63,95.

Профиль гликемии: 7,2 – 5, 94 – 6, 8 – 7,1 ммоль/л; $Hb_{A1C} - 6, 2 \%$.

Гормоны щитовидной железы: $T_{св.} < 0,7$, $T_{4св.} - 2, 24$, $ТТГ > 60,0$, $АТ ТГ-140,0$, $АТ ТПО-1,9$.

Общий анализ мочи: соломенно-жёлтая, прозрачная, удельный вес 1025, рН 5,5, белок, сахар нет, $E_r^{2-4}/1$, $L^{4-6}/1$, цилиндры 0,1, оксалаты.

Анализ мочи по Нечипоренко: $L-1,7$, $E_r-0,22$, цилиндры-0,1.

Rh грудной клетки: Легочные поля без видимых очаговых и инфильтративных теней. Корни структурны. Синусы свободны. Дуга аорты уплотнена. Сердце – границы расширены влево. Металлические швы в проекции грудины.

ЭКГ: Умеренная синусовая тахикардия. Горизонтальное положение ЭОС. АВ блокада 1 ст. Признаки гипертрофии левого желудочка, изменение миокарда нижней, предне-боковой области. Синусовый ритм, нормальное положение ЭОС. АВ блокада 1 ст.

УЗИ органов брюшной полости: Печень – КВР – 200 мм, ККР – 104 мм, увеличена, контуры ровные, эхогенность повышена, проницаемость снижена, эхоструктура однородная. Край закруглён. Сосудистый рисунок обеднён. НПВ – 11 мм, ПВ – 4, 5 мм. Желчный пузырь: 77×28 мм, стенка – 3,5 мм, в просвете группа конкрементов, 5–6 мм, неоднородная желчь. Холедох – 3,5 мм, внутрипечёночные желчные протоки не расширены. Воротная вена – 10 мм, брюшная аорта – 18 мм, расширения не выявлено. Лимфатические узлы брюшной полости и забрюшинного пространства не увеличены. Жидкости в брюшной полости не выявлено.

Заключение: Гепатомегалия, диффузные изменения печени по типу стеатоза. ЖКБ конкременты желчного пузыря. Холедохолитиаз не выявлено.

На основании субъективного, объективного, лабораторно-инструментального исследования был поставлен диагноз:

Аутоиммунный тиреоидит, гипертрофическая форма. Состояние клинического гипотиреоза на фоне 175 мкг L-Thyroxini pro die. Метаболический синдром. Артериальная гипертензия П ст., риск 4. Сахарный диабет 2 тип, впервые выявленный. Жировой гепатоз (стеатоз). ИМТ 32 кг/м². НЖО 1 ст. Калькулёзный холецистит.

Рекомендовано:

1. Стол Д-П + П ужин (кефир).
2. Диабетон (60 мг) ½ табл. утром.
3. L-тироксин 175 мкг утром.
4. Легалон (140 мг) по 1 капс. 3 раза в день.
5. контрольный профиль гликемии.

В течение 4-х суток в состоянии пациента наблюдалась положительная динамика: перестали беспокоить сухость, горечь во рту и тошнота, сон стал спокойным, появился аппетит.

Объективно: уменьшилась отёчность лица, увеличились глазные щели, изменился голос, речь перестала быть заторможенной (см. рис. 1).

Через месяц на фоне проведенного лечения самочувствие больного было вполне удовлетворительным. К вышеперечисленным изменениям присоединились и другие (см. рис. 2): кожные покровы перестали быть сухими, шелушащимися, стали расти волосы, наблюдался ежедневный оформленный стул. Печень уменьшилась в размерах, пальпировалась у правого края рёберной дуги, пузырьная точка перестала быть болезненной. Пульс стал ритмичным, 76 ударов в 1 минуту, АД стабилизировалось.

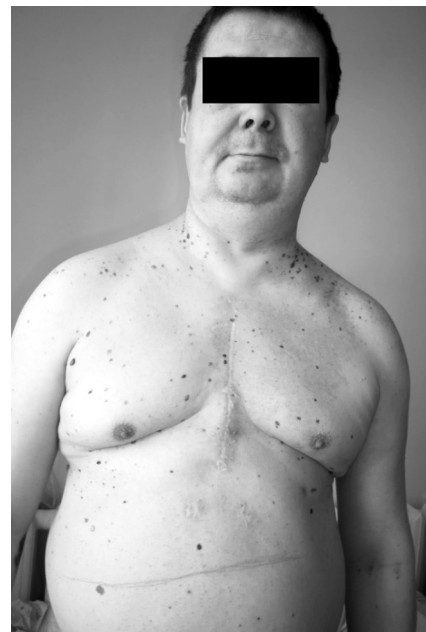


Рис. 1. Больной А., 51 год, на 4-ый день назначенного лечения (карандашом отмечен нижний край увеличенной печени)

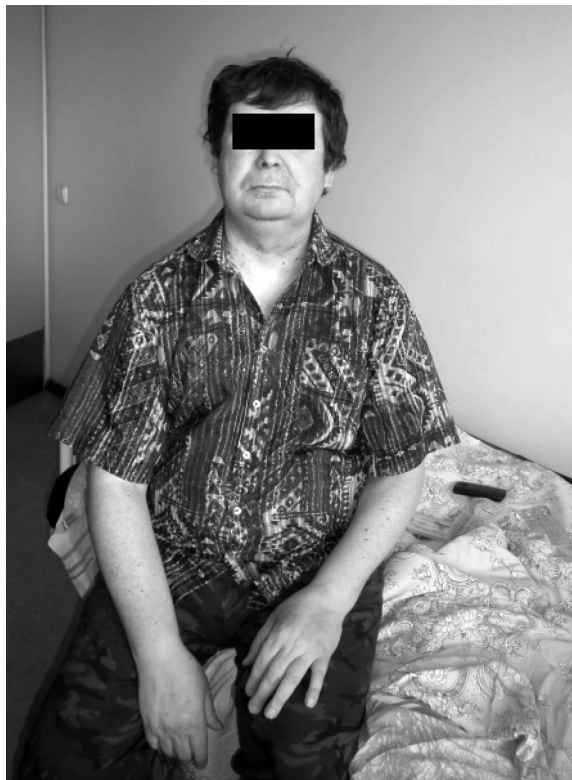

Рис. 2. Больной А., 51 год, через 1 месяц после назначенного лечения

Пример № 2:

Больной З., 52 лет, находился на стационарном лечении в кардиологическом отделении 3-й ГКБ г. Минска с диагнозом: атеросклеротический кардиосклероз H_1 . Артериальная гипертензия П ст., риск 3. Начальные проявления ЦВН с вестибулопатией.

На консультацию был приглашён эндокринолог.

Были предъявлены жалобы на чувство сдавливания в области щитовидной железы, затруднённый акт проглатывания, общую слабость, недомогание, плохой сон, ухудшение памяти, снижение работоспособности, выраженный метеоризм, запор.

Объективно: больной правильного телосложения, повышенного питания, рост 176 см, вес 108 кг. Грубый низкий голос, речь несколько заторможена.

Кожные покровы бледные, сухие. Лицо отёчное, глазные щели сужены. Щитовидная железа гипертрофирована П-Ш ст, в обеих долях пальпируются уплотнения, величиной с горошину, безболезненна, подвижна при акте глотания.

Тоны сердца приглушены, на аорте акцент П тона, ЧСС – 64 удара в 1 минуту, пульс 60 ударов в 1 минуту, аритмичен за счёт единичных экстрасистол. АД 180/90 мм Hg. В лёгких дыхание везикулярное, хрипов нет.

Язык отёчен, с боков выраженные отпечатки зубов. Живот мягкий, несколько вздут, печень на 6 см выступает из-под правого края рёберной дуги, нижний край округлый, чувствительна при пальпации, болезненна пупырчатая точка. Стул через 3–4 дня, постоянный запор.

Симптом поколачивания по пояснице слабо положительный с обеих сторон. Мочеиспускание свободное, безболезненное.

На ногах отёки.

Данные исследования:

Общий анализ крови: E_r -4, $7 \cdot 10^{12}/л$, Hb -151 г/л, Tr -255 $\cdot 10^9/л$, L – 8,08 $\cdot 10^9/л$, э – 1%, п-2%, с-63%, л-32%, м-2%, СОЭ 17 мм/час.

Биохимический анализ крови: общ. билирубин – 14,42, общ. белок – 82,12, мочевины – 6,13, креатинин 145,42, глюкоза – 6,03, АЛТ – 36,67, АСТ – 37,53, холестерин-12,92,

ТГ-4,06.

Профиль гликемии: 4,216 – 5,05 – 3,98 – 6,1 ммоль/л; $Hb A_{1c}$ – 5,0%.

Гормоны щитовидной железы: T_{3cb} – 1,43, T_{4cb} – 1,24, ТТГ > 60,0, АТ ТГ > 800,0, АТ ТПО-293,5.

Общий анализ мочи: соломенно-жёлтая, прозрачная, удельный вес 1016, рН 5,0, белок, сахар нет, E_r $1^{2-3}/1$, $L^{2-3}/1$, цилиндры-0.

Анализ мочи по Нечипоренко: L-0,2, E_r -0, цилиндры-0.

Rh грудной клетки: Легочные поля без видимых очаговых и инфильтративных теней. Корни малоструктурные. Синусы свободны. Дуга аорты уплотнена. Сердце – границы расширены влево.

ЭКГ: Синусовый ритм, нормальное положение ЭОС. Признаки гипертрофии левого желудочка. Неполная блокада ПНПГ.

УЗИ органов брюшной полости: Затруднён осмотр из-за метеоризма. Печень видна фрагментарно через межреберье, КВР – 169 мм, ККР – 99 мм, увеличена, контуры ровные, эхогенность средняя, проницаемость снижена, эхоструктура однородная. Край закруглён. Сосудистый рисунок обеднён. НПВ – 14,5 мм, ПВ – 17,5 мм. Желчный пузырь: изогнут в теле 67×24 мм, стенка – 3,0 мм, в просвете однородная желчь. Холедох – 3 мм, внутривенные желчные протоки не расширены. Воротная вена – 8 мм, брюшная аорта – 16 мм, расширения не выявлено. Лимфатические узлы брюшной полости и забрюшинного пространства не увеличены. Жидкости в брюшной полости не выявлено.

Заключение: Гепатомегалия, диффузные изменения печени по типу стеатоза.

На основании субъективного, объективного, лабораторно-инструментального исследования был поставлен диагноз:

Аутоиммунный тиреоидит с узлами. Гипотиреоз средней тяжести. Артериальная гипертензия П ст., риск 4. Жировой гепатоз (стеатоз). ИМТ 36 кг/м². НЖО П ст.

Рекомендовано:

1. Стол Д-П + П ужин (кефир).
2. Эутирокс 50 мкг утром.
3. Гептрал (400 мг) по 1 табл. 3 раза в день.
4. контрольный профиль гликемии.
5. наблюдение эндокринолога.

На 4-ый день в состоянии пациента наблюдалась положительная динамика: уменьшилась отёчность лица, «раскрылись» глазные щели, речь перестала быть заторможенной, перестал беспокоить метеоризм, стабилизировался стул.

Вышеприведенные примеры не являются единичными и иллюстрируют быструю положительную динамику в лечении гипотиреоза за счёт присоединения к заместительной терапии гепатопротекторов для поддержания печени с целью реализации и ускорения эутиреоидного состояния пациента.

Выводы

1. Высокий процент патологии печени у тиреодологических пациентов объясняется тем, что гормоны щитовидной железы регулируют уровень базального метаболизма всех клеток, включая и гепатоциты, а печень, в свою очередь, метаболизируя и транспортируя тиреоидные гормоны, регулирует их системные эндокринные эффекты.

2. Тканевой тиреоидный статус зависит не только от секреции тироксина, от уровня тиреоидных гормонов, доставки и распределения их, от функционирования тиреоидных рецепторов, большую значимость имеет функциональное состояние печени.

3. Комплексное лечение гипотиреоза с подключением гепатопротекторов к заместительной терапии усиливает и ускоряет реализацию тиреоидных гормонов, иллюстрируя быструю и положительную динамику.

Литература

- Аметов, А. С., Рустембекова С. А., Тлиашинова А. М. Элементный дисбаланс при патологии щитовидной железы. Русский мед. журнал. 2008, 16 (16), с. 1078-1082
- Варданян, Г. Д., Калантарян Е. Г. Источник. Медицинский Вестник Эребуни 1.2012 (49)
- Дедов, И. И., Трошина Е. А., Юшков П. Ю., Александрова Г. Ф., Бухман А. И., Игнатков В. Я. Диагностика заболеваний щитовидной железы. М.: Издательский дом Видар, 2001.
- Баскаков, П. Н., Глазкова И. Б. Коррекция дисметаболических нарушений у пациенток с климактерическим синдромом на фоне заболеваний щитовидной железы и печени. Репродуктивное здоровье женщины. 2005, 1 (21), с. 42-43.
- Доскина, Е. В. Гипотиреоз у пожилых больных. Русский мед. журнал. 2007, 27, с. 2103-2105.
- Дубоссарская, Ю. А. Диагностика и лечение заболеваний гепатобилиарной системы в практике гинеколога. Медицинские аспекты здоровья женщины. 2008, 7-8 (17).
- Заривчацкий, М. Ф. Послеоперационный рецидивный зоб. Материалы IX Российского симпозиума по хирургической эндокринологии. Челябинск. 2000, с. 166-168.
- Ивашкин, В. Т. Болезни печени и желчевыводящих путей: Руководство для врачей. М.: Изд. дом М-Вести, 2005, 536 с.
- Ильченко, А. А. Заболевания желчного пузыря и желчных путей. М.: Анахарсис, 2006, 448 с.
- Кагали, Д., Смит П. Thyroid International. 2008; 1. Материалы 31-го ежегодного съезда Европейской Тиреодологической Ассоциации. Режим доступа: http://www.rusmed-serv.com/thyronet/th_spec/thyronet-1-08-2.html, свободный. Загл. с экрана. 20.12.2009.
- Касаткина, Э. П., Шилин Д. Е., Федотов В. П., Белослудцева Т. М. Уровень тиреотропного гормона у новорожденных в условиях зобной эндемии и радиационного загрязнения среды. Проблемы эндокринологии. 1997, 43 (5), с. 8-12.
- Кочергина, И. И. Баготирокс в терапии заболеваний щитовидной железы. 2006, 26, 1944.
- Петунина, Н. А., Трухина Л. В. Гипотиреоз. Русский мед. Журнал. 2007, 15 (1), с. 1-4.
- Подвизников, С. О. Диагностика и лечение медуллярного рака щитовидной железы. Сибирский мед. журнал. 2008, 2, с. 22-27.
- Сенча, А. Н. Методы лучевой визуализации в диагностике и лечении заболеваний щитовидной железы. Автореф. дис. ... докт. мед. наук. М., 2008.
- Тлиашинова, А. М., Рустамбекова С. А. Многокомпонентная система в развитии заболеваний щитовидной железы (йод и эндо-экзогенные факторы). Русский мед. журнал. 2005, 13(28), с. 1924-1926.
- Точильников, Г. В. Особенности клинического течения заболеваний щитовидной железы у мужчин и их хирургическое лечение. Автореф. канд. дис., СПб. 2004, 22 с.
- Фадеев, В. В. Современные концепции диагностики и лечения гипотиреоза у взрослых. Пробл. эндокринологии. 2004, 2, с. 47-53.
- Фадеев, В. В., Мельниченко Г. А. Гипотиреоз (руководство для врачей). М.: РКИ Северо-пресс, 2002.
- Шульпекова, Ю. О. Лекарственные поражения печени. Справочник поликлинического врача. 2008, 8, с. 28-30.
- Hansen, P. S., van der Deure W. M, Peeters R. P. et al. The impact of a TSH receptor gene polymorphism on thyroid related phenotypes in a healthy Danish Twin Population. Clin. Endocrinol. (Oxf), 2007, 66, p. 827-32.
- Knudsen, N., Laurberg P., Perrild H. et al. Risk factors for goiter and thyroid nodules. Thyroid. 2002, 12, p. 879-888.
- Laurberg, P., Bulow P. I., Knudsen N. et al. Environmental iodine intake affects the type of nonmalignant thyroid disease. Thyroid, 2001, 11, p. 457-469.
- Laurberg, P., Nohr S. B., Pedersen K. M. et al. Thyroid disorders in mild iodine deficiency. Thyroid, 2000, 10, p. 951-963.
- Malik, R., Hodgson H. The relationship between the thyroid gland and the liver. Quart. J. Med. 2002, 95 (9), p. 559-56.
- Ryder, S. D., Beckingham I. J. Chronic viral hepatitis. BMJ., 2001, p. 322:219.
- Zagrodzki, P., Nicol F., Arthur J. R., Slowiaczek M. Selenoprotein in human thyroid tissues. Biofactors, 2001, 14 (1-4), p. 223-227.
- Larsen, PR. Thyroidal triiodothyronine and thyroxine in Graves' disease: correlation with presurgical treatment, thyroid status, and iodine content. J Clin Endocrinol Metab 1975; 41:1098-104.
- Hassi, J, Sikkila K, Ruokonen A, Leppaluoto J. The pituitary-thyroid axis in healthy men living under subarctic climatological conditions. J Endocrinol 2001; 169:195-203.
- Sanders, JP, Van Der GS, Kaptein E, Darras VM, Kuhn ER, Leonard JL, Visser TJ. Characterization of a propylthiouracil-insensitive type I iodothyronine deiodinase. Endocrinology 1997; 138:5153-60.
- Leonard, DM, Stachelek SJ, Safran M, Farwell AP, Kowalik TF, Leonard JL. Cloning, expression, and functional characterization of the substrate binding subunit of rat type II iodothyronine 5'-deiodinase. J Biol Chem 2000; 275:25194-201.
- Bianco, AC, Salvatore D, Gereben B, Berry MJ, Larsen PR. Biochemistry, cellular and molecular biology, and physiological roles of the iodothyronine selenodeiodinases. Endocr Rev 2002; 23:38-89.
- Tu, HM, Legradi G, Bartha T, Salvatore D, Lechan RM, Larsen PR. Regional expression of the type 3 iodothyronine deiodinase messenger ribonucleic acid in the rat central nervous system and its regulation by thyroid hormone. Endocrinology 1999; 140:784-90.
- Darras, VM, Hume R, Visser TJ. Regulation of thyroid hormone metabolism during fetal development. Mol Cell Endocrinol 1999; 151:37-47.

35. Mendel CM, Cavalieri RR, Weisiger RA. Uptake of thyroxine by the perfused rat liver: implications for the free hormone hypothesis. *Am J Physiol*1988; 255:E110–19.

36. Hennemann, G, Docter R, Friesema EC, de Jong M, Krenning EP, Visser TJ. Plasma membrane transport of thyroid hormones and its role in thyroid hormone metabolism and bioavailability. *Endocr Rev*2001; 22:451–76.

37. Camacho, PM, Dwarkanathan AA. Sick euthyroid syndrome. What to do when thyroid function tests are abnormal in critically ill patients. *Postgrad Med*1999; 105:215–19.

38. Laycock, MA, Pascuzzi RM. The neuromuscular effects of hypothyroidism. *Semin Neurol*1991; 11:288–94.

39. Thobe, N, Pilger P, Jones MP. Primary hypothyroidism masquerading as hepatic encephalopathy: case report and review of the literature. *Postgrad Med J*2000; 76:424–6.

40. Klein, I., Levey GS. Unusual manifestations of hypothyroidism. *Arch Intern Med*1984; 144:123–8.

41. Kinney, EL, Wright RJ, Caldwell JW. Value of clinical features for distinguishing myxedema ascites from other forms of ascites. *Comput Biol Med*1989; 19:55–9.

42. Baker, A, Kaplan M, Wolfe H. Central congestive fibrosis of the liver in myxedema ascites. *Ann Intern Med*1972; 77:927–9.

43. Van Steenberghe, W, Fevery J, De Vos R, Leyten R, Heirwegh KP, De Groote J. Thyroid hormones and the hepatic handling of bilirubin. I. Effects of hypothyroidism and hyperthyroidism on the hepatic transport of bilirubin mono- and diconjugates in the Wistar rat. *Hepatology*1989; 9:314–21.

44. Inkinen, J, Sand J, Nordback I. Association between common bile duct stones and treated hypothyroidism. *Hepato-gastroenterology*2000; 47:919–21.

45. Huang, MJ, Liaw YF. Clinical associations between thyroid and liver diseases. *J Gastroenterol Hepatol*1995;10:344–50.

46. Gaitan, E, Cooper DS. Primary hypothyroidism. *Curr Ther Endocrinol Metab*1997; 6:94–8.

47. Баранов, В. Г. Руководство по эндокринной патологии. Л., «Медицина», 1977.

48. Балаболкин, М. И. Эндокринология. М.: «Универсум паблишинг», 1998.