

ПРОБЛЕМЫ И ПЕРСПЕКТИВЫ ХИРУРГИЧЕСКОГО ЛЕЧЕНИЯ ОСТРЫХ ОСЛОЖНЕНИЙ КОЛОРЕКТАЛЬНОГО РАКА

УЗ «Вторая Витебская областная клиническая больница»¹,
ГУО «Белорусская медицинская академия последипломного образования»²

*Цель. Провести анализ литературных источников и данных официальной статистики по Республике Беларусь, посвященных проблеме колоректального рака. **Материал и методы** Проанализированы доступные источники отечественной и зарубежной литературы, касающиеся эпидемиологии колоректального рака, современных аспектов хирургического лечения его острых осложнений, а также официальные результаты лечения осложнённого колоректального рака в неспециализированных стационарах Республики Беларусь. **Результаты.** Неуклонный рост числа больных, как в Республике Беларусь, так и во всем мире, оперирующихся в экстренном порядке по поводу разнообразных острых осложнений колоректального рака и сохраняющиеся на высоком уровне показатели летальности и инвалидности позволяют говорить о том, что эта проблема ещё очень далека от своего окончательного решения и требует к себе самого пристального внимания со стороны учёных и практических врачей самого различного профиля. **Заключение.** Перспективы улучшения результатов лечения осложненного колоректального рака настоятельно требуют определения условий, разработки чётких показаний и создания оптимального алгоритма использования эндохирургических методик восстановления толстокишечного пассажа в сочетании с комплексным патогенетическим подходом, восстановлением нарушенного гомеостаза и последующей радикальной операцией, а также объективной оценки непосредственных и отдаленных результатов их совместного применения.*

Ключевые слова: колоректальный рак, осложнения, толстокишечная непроходимость, перфорация, кровотечение.

V.L. Denisenko, J.M. Gain, S.V. Schachray

PROBLEMS AND PROSPECTS OF SURGICAL TREATMENT OF ACUTE COMPLICATIONS OF COLORECTAL CANCER

*The purpose. To carry out an official statistics data analysis across Republic of Belarus, devoted to the problem of colorectal cancer. **Material and methods.** Were analyzes: accessible sources of domestic and foreign literature pertinent to the colorectal cancer epidemiology, modern aspects of surgical treatment of its statistics and official results of treatment of colorectal cancer complications at nonspecializing Belorussian hospitals. **Results.** The steadily growing of number of patients (in Belarus as in world over) who are operating in an emergency order apropos various acute complications of colorectal cancer and persistent high level of lethality and physical inability indicators make possible to say, that this problem is still remaining very far from definitive solution and demands the closes attention of various profiles scientists and practical doctors.*

The conclusion. Prospects improvements results of complicated colorectal cancer treatment press for: definitions of conditions, workings out the accurate indications and creation of optimal algorithm of using the endosurgical techniques of colonic passage restoration in conjunction with the complex pathogenetic approach, broken homeostasis restoration and subsequent radical surgery, and also an objective assessment of the immediate and distant results of their combined application.

Key words: colorectal cancer, complications, colonic impassability, perforation, bleeding.

Как и в большинстве экономически развитых стран мира, в Республике Беларусь в последнее время отмечается рост заболеваемости колоректальным раком, принося обществу значимые материальные потери. Стоимость комплексного лечения пациентов с этой локализацией рака составляет 6,5 миллиардов долларов в год (второе место после рака молочной железы, на лечение которого в развитых странах ежегодно затрачивается 6,6 миллиардов долларов). Неуклонно растёт число больных, оперируемых в экстренном порядке по поводу острых осложнений рака толстой кишки. К настоящему времени предложены различные варианты радикальных операций, выполняемых в ургентном порядке по поводу самого частого осложнения колоректального рака-обтурационной кишечной непроходимости. Они включают одномоментные обструктивные резекции толстой кишки с наложением проксимальной колостомы, двухмоментные резекции кишки с опухолью и наружным отведением кишечного содержимого, двухэтапные резекции толстой кишки с опухолью с предварительным внутренним отведением кишечного содержимого посредством обходного анастомоза, трёхмоментные операции с предварительным наружным отведением кишечного содержимого. Многоэтапные вмешательства с выполнением операций типа Цейдлера-Шлоффера по поводу осложнений колоректального рака способствуют не только экономическим потерям, они ведут к существенным социальным потерям, существенно снижают качество жизни пациентов. Нередко ввиду существенных метаболических изменений, прогрессирования опухолевого роста после первичного вмешательства, пациенты не дожидаются радикальной хирургической коррекции. Подобное состояние проблемы не может не волновать хирургов и онкологов, побуждая их к выработке других подходов, разработке новых направлений с использованием современных

возможностей и эффективных малоинвазивных технологий, которые могут повысить эффективность и радикальность комплексного лечения заболевания.

Введение. В конце двадцатого начале двадцать первого столетия отмечается существенное увеличение числа больных раком ободочной и прямой кишки. Рак толстой кишки, по данным ВОЗ, занимает 3-4-е место в структуре онкологической заболеваемости, а количество больных с запущенными формами достигает 70%. Ежегодно в мире регистрируется более 600 тысяч новых случаев колоректального рака, половина из которых умирает [1]. Колоректальный рак составляет 15% от всех первично диагностированных опухолей различной локализации (30% из их числа представлено раком прямой кишки). В 6% случаев эта патология имеет наследственный характер. Наследственный рак толстой кишки включает в себя семейную неполипозную форму заболевания (синдром Линча), а также рак, возникший из наследственных аденоматозных и гамартонных полипов [31].

Ежегодно от колоректального рака умирает порядка 100 000 человек [3, 4, 5]. Наибольшая смертность отмечается в Чехии, Венгрии (34,3 на 100 000 населения) и Новой Зеландии (26,4), наименьшая-в США (15,2), Израиле (17,9), Нидерландах (17,7) и Болгарии (17,2) [4]. Пятилетняя выживаемость в Европе варьирует от 50% (в Швейцарии, Финляндии, Нидерландах, Испании) до 30-39% (в Италии, Дании, Великобритании, Германии и Франции) [4, 6, 7, 8, 9, 10, 5, 11]. Развитые страны мира несут огромные экономические потери, связанные с заболеваемостью колоректальным раком. Стоимость комплексного лечения пациентов с этой локализацией рака составляет 6,5 миллиардов долларов в год (второе место после рака молочной железы, на лечение которого в экономически развитых странах ежегодно затрачивается 6,6 миллиардов долларов) [4].

В России ежегодно раком толстой кишки заболевает до 60 000 человек. Прогнозируется, что в первой половине XXI века колоректальный рак прочно займёт первое место в структуре всех онкологических заболеваний [4]. Смертность от рака толстой кишки в Российской Федерации с 1990 по 1998 год уве-

Таблица 1 – Смертность от колоректального рака в Республике Беларусь

Год	Абсолютные числа			
	всего	трудоспособное население	старше трудоспособного возраста всего	в т.ч. старше 70 лет
2005	2145	364	1781	1127
2006	2157	353	1804	1180
2007	2047	318	1728	1096
2008	2280	369	1911	1241
2009	2173	336	1836	1193
2010	2290	360	1930	1320

личилась у мужчин на 6,8%, у женщин-на 7,5%, а заболеваемость за эти же годы выросла на 18,3 и 10,2%, соответственно. Следует отметить, что международные различия в статистике более выражены в отношении рака ободочной кишки, нежели рака прямой кишки [4, 5]. В первой половине 90-х годов средняя заболеваемость в Российской Федерации составила 12,3 на 100 000 населения [4]. В странах СНГ наибольший уровень заболеваемости отмечен в Украине (32,9 на 100 000 населения) [3]. Число больных раком толстой кишки, поступающих и оперирующихся в экстренном порядке, неуклонно растёт и достигает 65% от общего числа пациентов [12]. В Беларуси частота рака ободочной кишки составляет 19,2 (у мужчин) и 20,0 (у женщин) на 100 тысяч взрослого населения. За последние 10 лет заболеваемость раком ободочной киш-

ки возросла с 14,7 до 19,6; раком прямой кишки- с 15,8 до 18,2 на 100 тысяч взрослого населения. По данным канцер-регистра Республики Беларусь с 1990 по 2006 годы заболеваемость раком прямой кишки увеличилась в 1,4 раза (с 13,0 до 17,9 на 100 тысяч населения). Заболеваемость раком прямой кишки населения в Беларуси в 2007 году составила 19,1 на 100 тысяч населения [13].

Среди стран СНГ наименьшая заболеваемость отмечается в Туркмении (1,9) и Таджикистане (1,75 на 100 тысяч населения) [3]. Средний возраст заболевших колоректальным раком в странах СНГ был минимален в Туркмении, Киргизии и Азербайджане (59-62 года) и максимален в России и Армении (65-68 лет). Согласно статистическим данным Министерства здравоохранения Республики Арме-

нии, за 2002 год рак толстой кишки делил третье место с раком лёгких и желудка у мужчин и первое-с раком грудной железы и лёгких у женщин [12].

Продолжительность жизни больных раком толстой кишки напрямую связана со степенью распространённости опухолевого процесса. При выявлении заболевания на ранних стадиях (I стадии) уровень пятилетней выживаемости достаточно высок и составляет 93,2 %, однако по мере роста и метастазирования опухоли наблюдается резкое снижение данного показателя. Так, при диагностировании процесса на II стадии развития уровень пятилетней выживаемости снижается до 72,2% и составляет всего 44,3% при вовлечении в патологический процесс регионарных лимфатических узлов (III стадия). При наличии отдалённых метастазов (IV стадия) показатель пятилетней выживаемости не превышает 8,1% [3, 4, 14, 15, 16, 17].

Весьма тревожным является тот факт, что на сто вновь выявленных больных раком ободочной и прямой кишки приходится более семидесяти умерших, из них на первом году с момента установления диагноза погибает около 40%. Эта закономерность обусловлена тем, что при

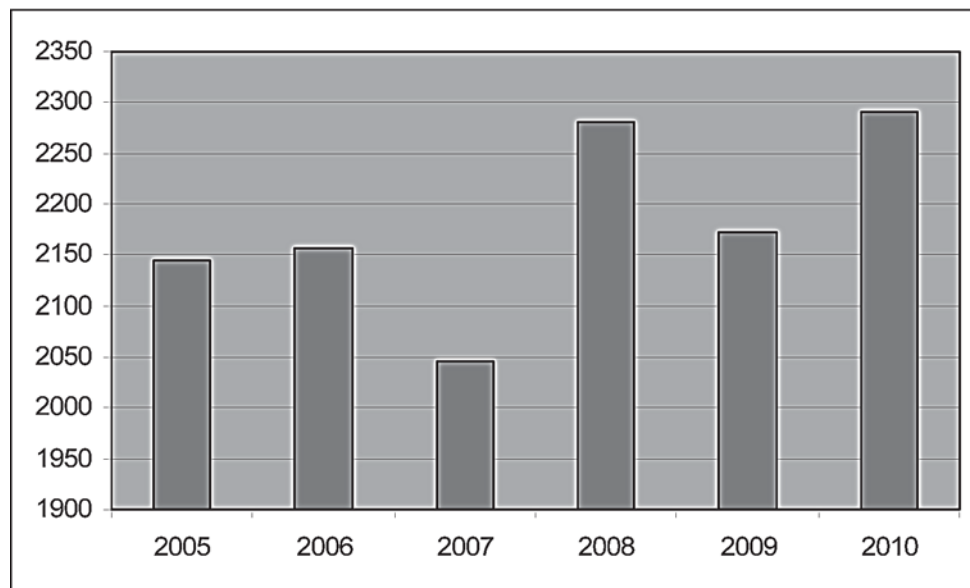


Рисунок 1 – Смертность от колоректального рака в Республике Беларусь

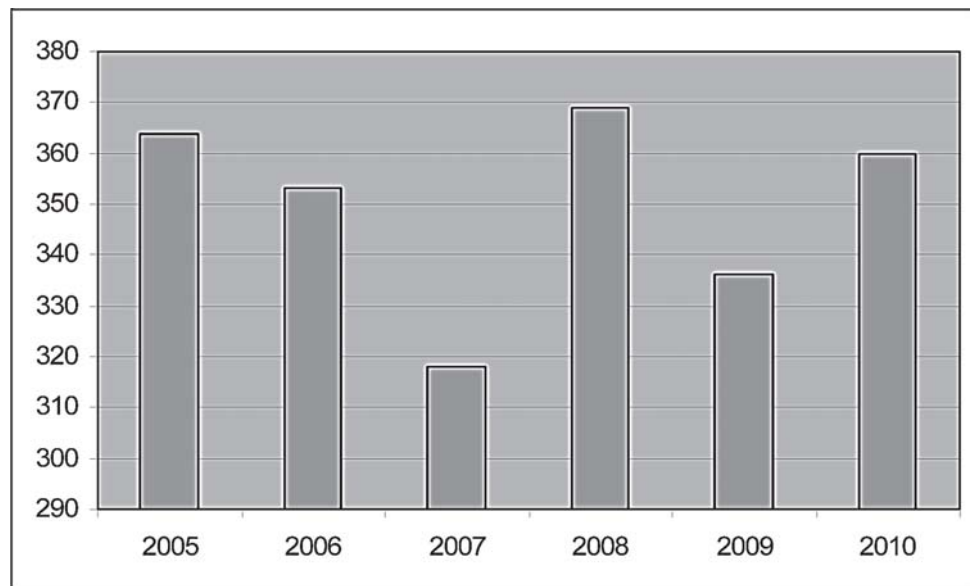


Рисунок 2 – Смертность трудоспособного населения от колоректального рака в Республике Беларусь

первичном обращении пациентов к врачу запущенные формы рака (III-IV стадии) диагностируются у 71,4% больных раком ободочной кишки и у 62,4% в случаях заболевания раком прямой кишки [18].

Характерным для колоректального рака является тенденция его заметного «постарения». Около 85% случаев колоректального рака приходилось на возраст старше 55 лет. Данная форма рака крайне редко встречается у лиц до 30 лет, заболеваемость резко возрастает с увеличением возраста, достигая максимума в 70 лет и старше. За последнее время среди заболевших заметно увеличилось число пациентов старших возрастных групп. Так, больные старше 60 лет составляют 72,5%, среди которых лиц старше 70 лет 42,5%. Пожилой возраст пациентов во многом определяет и позднюю обращаемость. Не менее 66,3% больных доставляются в стационар в экстренном порядке (при этом в абсолютном большинстве случаев развившиеся осложнения стали первым проявлением болезни). В результате этого более половины пациентов госпитализируется в тяжёлом состоянии. Отягощённость сопутствующей патологией сердечнососудистой и дыхательной систем среди лиц пожилого и старческого возраста, страдающих колоректальным раком, приближается к 100% [3, 4, 14, 15, 16, 19, 20, 21, 22].

До настоящего времени хирургическая тактика при возникновении осложнений со стороны опухолей толстой кишки продолжает оставаться предметом оживлённой дискуссии. Отсутствие единых взглядов хирургов и онкологов на вопросы оперативной тактики при развитии ряда острых осложнений колоректального рака, общепринятых подходов к выбору методов хирургической коррекции

и завершения операции, побуждая к дальнейшему научному поиску и изучению возможности реализации новых эффективных лечебных направлений.

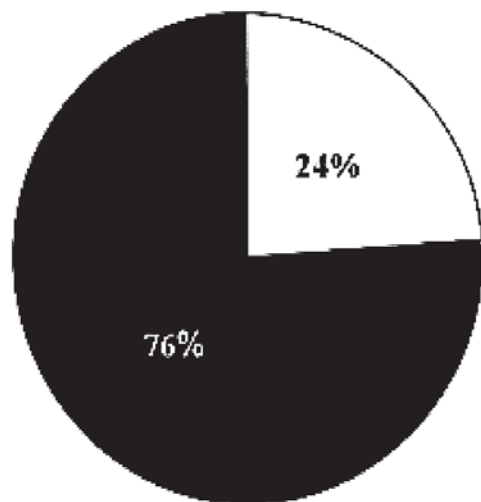
Материал и методы

Проанализированы доступные источники отечественной и зарубежной литературы, касающиеся эпидемиологии колоректального рака в различных странах мира, современных аспектов хирургического лечения его острых осложнений, а также сведения, касающиеся официальной статистики и результатов хирургического лечения острых осложнений рака толстой кишки в Республике Беларусь. При этом анализу подвергнуты результаты официальных отчётов главных специалистов всех регионов республики, касающихся результатов лечения 15 114 пациентов с различными осложнениями колоректального рака в 2010 году и официальных данных Министерства здравоохранения Республики Беларусь за 2005-2010 гг.

Результаты и обсуждение

По данным Министерства здравоохранения Республики Беларусь за 2005-2010 гг. отмечается рост смертности от колоректального рака (таблица 1, рисунок 1-2).

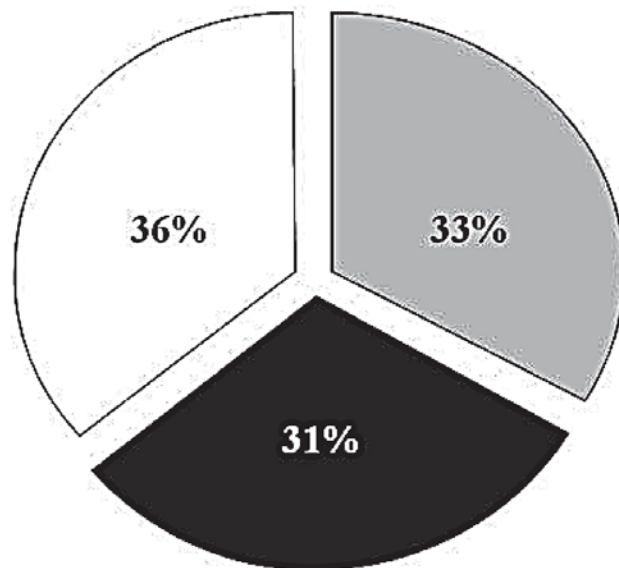
В Республике Беларусь в 2010 году отмечен рост числа зарегистрированных пациентов с раком ободочной и прямой кишки. Количество пациентов, состоящих в настоящее время на учёте по поводу рака правой половины ободочной кишки – 3 152 (20%), рака левой половины ободочной кишки – 4 687 (31%), рака ректосигмоидного отдела – 1 455 (10%), рака прямой кишки – 5 820 (39%). Наиболь-



□ доля экстренных оперативных вмешательств

■ доля плановых оперативных вмешательств

Рисунок 3 – Соотношение плановых и экстренных оперативных вмешательств по поводу рака толстой кишки



□ II

■ III

□ IV

Рисунок 4 – Стадии опухолевого процесса у пациентов, оперированных в экстренном порядке по поводу колоректального рака

шая заболеваемость колоректальным раком отмечается в Гомельской области, а наименьшая – в Гродненской. В 2010 году в Республике Беларусь оперировано в плановом порядке по поводу рака правой половины ободочной кишки – 289 пациентов (20%), по поводу рака левой половины ободочной кишки, составило 374 человек (26%), по поводу рака ректосигмоидного отдела – 247 (17%) и по поводу рака прямой кишки – 514 (36%). В Республике Беларусь отмечен рост экстренных вмешательств по поводу острых осложнений рака толстой кишки, которые составили 24% по отношению к плановым операциям (рисунок 3). Наибольшее количество операций, выполненных в экстренном порядке по поводу острых осложнений колоректального рака, зарегистрировано в Гродненской области, наименьшее – в Витебской. При этом во всех экстренных ситуациях (100% случаев) развитие острых осложнений стало первым клиническим признаком колоректального рака.

Одним из ведущих направлений лечения колоректального рака на протяжении длительного промежутка времени остаётся хирургический метод. Принципы планового хирургического лечения заболевания не изменились за много лет и состоят в удалении опухоли с проксимальным и дистальным запасом визуально неизменённой кишки (для ликвидации подслизистой лимфатической инвазии опухолевых клеток); экцизии региональных брыжеечных лимфоузлов; визуальном интраоперационном стадировании болезни; стремлении минимизировать постхирургические функциональные на-

рушения пищеварения.

По современным данным, резектабельность рака ободочной кишки составляет 70 – 80%, а послеоперационная летальность достигает 5% [23, 24]. Общая пятилетняя выживаемость при этом варьирует от 50 до 70% в разных центрах. Результаты хирургических операций при раке ободочной кишки в первую очередь зависят от вовлеченности в опухолевый процесс лимфоузлов и стадийности патологического процесса по С.Е. Dukes (1932) [25]. При Dukes A и отсутствии поражения регионарных лимфоузлов 5 лет переживают 90% пациентов, но когда опухоль прорастает мышечный слой кишки (Dukes B), этот срок переживает только 80% больных. При Dukes C этот показатель снижается до 60%. Если во время операции были удалены пораженные раковой опухолью лимфоузлы, пятилетняя выживаемость различается в зависимости от степени инвазии опухолью стенки кишки – 74% (Dukes A), 48% (Dukes B) – 30% (Dukes C) [24]. Результаты хирургического лечения рака прямой кишки также зависят от вовлеченности лимфоузлов и поражения кишечной стенки в соответствии с классификацией Dukes. В настоящее время считается, что средняя пятилетняя выживаемость при хирургическом раке прямой кишки составляет около 50%. Местные рецидивы возникают у 10% оперированных больных (обычно в первые два года после вмешательства) [24].

Поздняя диагностика заболевания приводит к значительному числу случаев поступления пациентов в клинику с осложнёнными формами колорек-

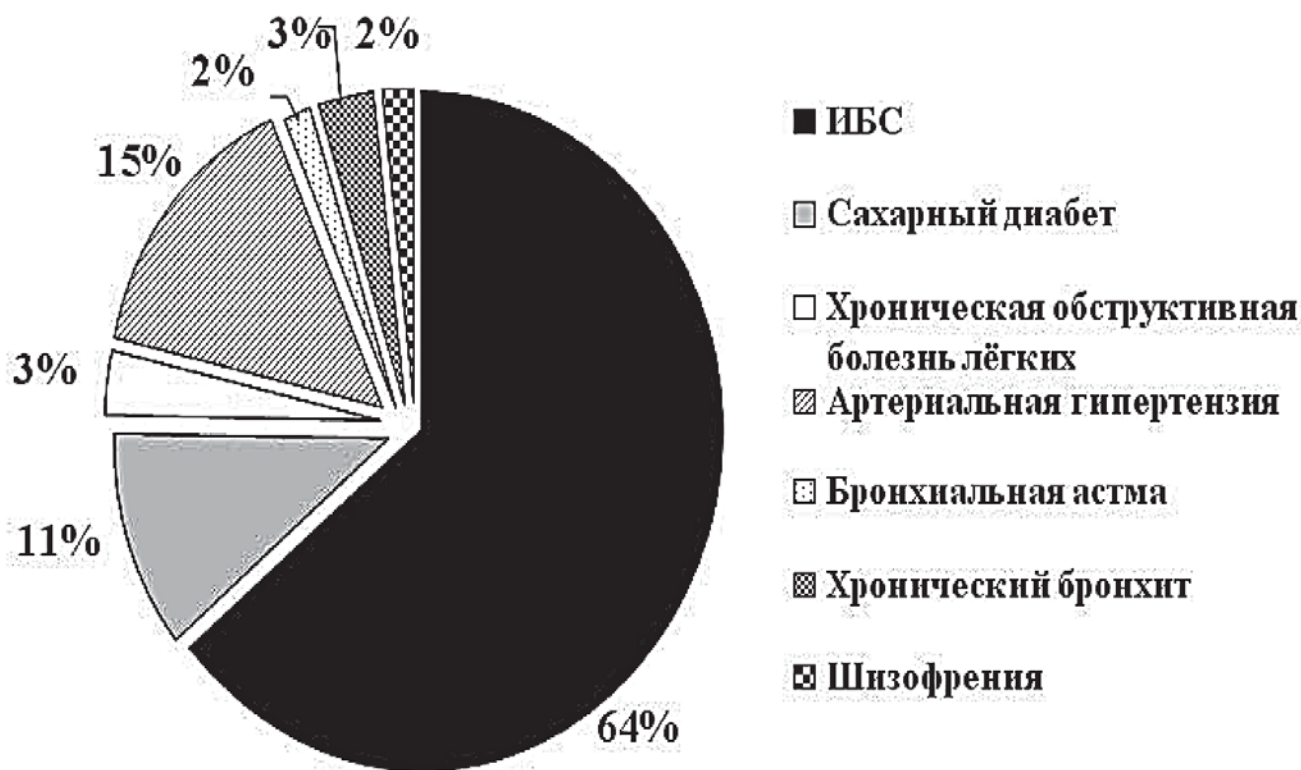


Рисунок 5 – Сопутствующая патология у пациентов, оперированных в экстренном порядке по поводу колоректального рака

тального рака. К «осложнённой раку» относят опухоли толстой кишки с развитием обтурационной толстокишечной непроходимости, параканкрозных гнойно-воспалительных осложнений (толстокишечных и параректальных свищей, паракольных абсцессов), перфораций, кровотечений, а также инвазии опухоли в соседние органы и анатомические образования (мочевой пузырь, сегменты тонкой и толстой кишки, влагалище и т.д.) [26, 27, 28]. При этом в абсолютном большинстве случаев пациенты госпитализируются и подвергаются хирургическому лечению в общехирургических стационарах.

Наиболее частыми осложнениями рака толстой кишки являются обтурационная кишечная непроходимость (20-85,5%) и перифокальные гнойно-воспалительные процессы (5-29,9%) [29, 23, 30]. Обтурационная кишечная непроходимость является одним из частых осложнений в течении рака толстой кишки. Она развивается у 26,4-69% больных колоректальным раком [31, 32, 29]. На её возникновение и прогрессирование влияет ряд факторов и, прежде всего, локализация, анатомические формы и стадия опухолевого процесса. Наиболее характерно это осложнение для опухолей левых отделов толстой кишки (67-72%), что связано с особенностями местного роста (эндофитный, циркулярный), спецификой интрамурального лимфооттока, а также большей плотностью опухоли этой локализации и меньшим диаметром кишки [31].

Как в странах СНГ, так и в других странах мира, в большинстве случаев пациенты с обтурационным илеусом – лица пожилого и старческого возраста со значительным «букетом» сопутствующих заболеваний (нередко, в стадии декомпенсации). В 2010 году в Республике Беларусь оперировано в экстренном порядке по поводу острых осложнений колоректального рака 36 человек, при этом во II стадии заболевания оперировано 12 человек (33%), в III стадии – 11 (31%) и в IV стадии – 13 (36%) (рисунок 4).

Пациенты, оперированные в экстренном порядке по поводу острых осложнений колоректального рака, имели ряд сопутствующих заболеваний (рисунок 5). Около половины всех наблюдений представлено заболеваниями в запущенной стадии (III-IV).

Главной клинической особенностью опухолевой толстокишечной непроходимости являлась стёртость клинической симптоматики на ранних этапах развития болезни и достаточно высокая вероятность успеха консервативных

мероприятий по разрешению илеуса (по данным различных авторов показатель эффективности консервативной терапии варьирует от 14 до 60%) [34, 33, 31]. Анатомическим субстратом обозначенной особенности в большинстве случаев является отсутствие полного перекрытия кишки растущей опухолью. Присутствие канала в опухоли предоставляет пациенту шанс на успех консервативной терапии. Это и обуславливает порой неоднозначный подход к лечению больных с обтурационным

илеусом опухолевого генеза [31]. Значение этого аспекта чрезвычайно велико, поскольку эффективность консервативного разрешения непроходимости кишечника даёт в руки хирурга возможность выполнить радикальное отсроченное вмешательство при стабилизации состояния больного. До настоящего времени хирурги не определились-а сколько можно консервативно лечить больного с опухолевым толстокишечным илеусом? В этом плане весьма показательным является опыт профессора Г.В. Пахомовой (2000), убедительно показавшей, что консервативные мероприятия, проводимые в течение 12-22 часов, и связанная с ними задержка операции, не ухудшают состояния больных [35]. Ещё более патогенетически обоснованным является способ оценки продолжительности консервативных мероприятий, основанный на оценке уровня интраабдоминальной гипертензии [36].

В мире хирургическая тактика при обтурирующих опухолях толстой кишки уже давно является предметом оживлённых дискуссий. Ещё в 1913 году на XIII съезде хирургов было принято положение о выполнении многоэтапных оперативных вмешательств при лечении осложнённых форм заболевания, с наложением на первом этапе разгрузочной колостомы. Такая тактика получила широкое распространение, что было обусловлено высоким уровнем летальности после первично-радикальных вмешательств. Дальнейшее развитие медицины, достижения анестезиологии и оперативной техники позволили пересмотреть эти положения. Сейчас большинство хирургов при осложнениях колоректального рака предпочитает выполнять вмешательства с первичным удалением опухоли, что обеспечивает значительное снижение интоксикации в послеоперационном периоде и препятствует дальнейшему росту и диссеминации злокачественного процесса [37, 29, 23, 30].

В настоящее время в Республике Беларусь в плановом порядке оперируется по поводу колоректального рака 76% пациентов, а в экстренном – 24% пациентов (данные 2010 года). Операции, произведенные в экстренном порядке (с удалением или без удаления опухоли), в 98% случаев заканчиваются выведением разгрузочной стомы.

В хирургическом лечении колоректального рака, осложнённого обтурационной непроходимостью кишечника, паллиативные и симптоматические операции выполняются почти в 44% случаев, а послеоперационная летальность при этом достигает 46,5% [33]. Ряд хирургов [27, 38] считает целесообразным выполнять многоэтапные оперативные вмешательства: на первом этапе — накладывать декомпрессионную цеко-или колостому, в последующем — удалять опухоль и восстанавливать непрерывность кишки. Такой тактики придерживаются у больных с повышенным операционным риском, обусловленным тяжёлым общим состоянием, выраженной интоксикацией, наличием декомпенсированных сопутствующих заболеваний, в пожи-

лом и старческом возрасте.

Одним из вариантов наложения разгрузочной колостомы является операция с использованием лапароскопической техники. При этом на первом этапе выполняется лапароскопическое наложение колостомы. После купирования признаков явлений кишечной непроходимости и стабилизации состояния, выполняется дополнительное обследование, и в среднем через 14-18 суток, производится радикальное хирургическое вмешательство (с ликвидацией или под прикрытием стомы). При этом у пациентов, перенесших малоинвазивное хирургическое вмешательство, отмечается значительно более лёгкое течение послеоперационного периода [24].

Другие хирурги [39] предпочитают первичную резекцию кишки с опухолью и формированием проксимальной колостомы (по типу операции Гартмана). В Республике Беларусь такой вид вмешательства выполняется в 19% случаев. Вместе с тем, остаётся высокой частота развития параколостомических осложнений (грыжи, эвентрации, абсцесса, флегмоны брюшной стенки) и стенозов кишки в зоне стомы [40]. После операции типа Гартмана больные также нуждаются в повторном оперативном лечении с целью восстановления непрерывности пищеварительного тракта, которое в 40-72% наблюдений в силу различных причин становится невозможным [41].

Третьи хирурги используют дифференцированную хирургическую тактику, учитывающую особенности патогенеза и выраженности кишечной непроходимости, что позволяет улучшить непосредственные результаты лечения. При компенсированной и субкомпенсированной обтурационной непроходимости кишечника возможно выполнение радикальных вмешательств с первичным наложением толстокишечного анастомоза. При декомпенсированной стадии непроходимости кишечника показано выполнение вмешательств с первичным удалением опухоли, завершающихся наложением колостомы. В случаях обтурационной непроходимости кишечника, осложнённой перфорацией и перитонитом, наиболее часто выполняют обструктивную резекцию кишки с опухолью или наложение разгрузочной колостомы [42].

При правосторонней локализации опухоли наиболее часто выполняют правостороннюю гемиколонэктомию с наложением илеотрансверзоанастомоза или формирование разгрузочной илестомы [39]. В отдельных случаях возможно формирование обходного анастомоза [29, 27, 23]. В Республике Беларусь в экстренном порядке правосторонняя гемиколонэктомия с наложением илеотрансверзоанастомоза и формированием разгрузочной илеостомы выполняется в 5% случаев.

Несмотря на все современные достижения и в настоящее время в странах СНГ послеоперационная летальность при колоректальном раке, осложнённом обтурационной непроходимостью кишечника, достигает 31,3 – 52%, и даже при предше-

ствующем консервативном разрешении непроходимости этот показатель снижается только в два раза. После паллиативных операций летальность в два раза выше, чем после радикальных [43, 34, 31]. В Республике Беларусь послеоперационная летальность после выполнения экстренных операций по поводу острых осложнений колоректального рака в 2010 году составила 1,2%.

Основной задачей хирургического вмешательства при обтурационной толстокишечной непроходимости на первом этапе, наряду с устранением илеуса, является опорожнение проксимальных отделов кишечника от застойного содержимого. Эта задача может быть решена двумя путями – наложением свища (колостомы) для отведения кишечного содержимого наружу или формированием обходного анастомоза для внутренней декомпрессии кишечника. Каждое из этих вмешательств может быть окончательным (обычно при раке IV стадии) или временным, производимым для подготовки больного к последующим этапам хирургического лечения. Эти оперативные вмешательства носят паллиативный характер и направлены, прежде всего, на устранение непосредственной угрозы жизни больному, возникшей в результате непроходимости толстой кишки [29, 27, 23].

В ряде случаев реканализацию опухоли (с целью сохранения или восстановления естественного пассажа кишечного содержимого) выполняют с использованием различных методик: баллонной дилатации с постановкой специальных пластиковых внутрипросветных дренажей [44], криодеструкции опухоли [45], электрокоагуляции [46] или лазерной абляции [47, 36]. Все эти способы не лишены недостатков. Так, проведение эндоскопической реканализации ограничено длиной ректоскопа и возможно только при опухолях прямой кишки. Применение этих способов осуществимо преимущественно в плановой хирургии (без признаков выраженного илеуса). В большинстве случаев они используются с паллиативной целью для уменьшения симптомов заболевания при запущенном онкологическом процессе.

Внедрение лапароскопической хирургии позволяет оптимизировать тактику ведения больных с острой толстокишечной непроходимостью. Сроки выполнения II этапа хирургического вмешательства с применением лапароскопических технологий сокращаются до 7 суток после I этапа. Удельный вес радикальных вмешательств, при использовании лапароскопической техники после II этапа высокий, он составляет 67,6% (против 55,7% при традиционной технике). Применение эндовидеохирургии в данной области является перспективным направлением, позволяющим улучшить ближайшие и отдалённые результаты лечения пациентов со стомой [48, 49].

Сроки пребывания в стационаре в Республике Беларусь пациентов, оперированных в экстренном порядке по поводу осложнений колоректального рака, в 2010 году составили 19,2±5,9 койко-дней.

Исходя из официальных отчётов главных специалистов всех областей Республики Беларусь можно сделать вывод, что в настоящее время отсутствует единая тактика лечения острых осложнений колоректального рака, что приводит к неоднородным результатам лечения и неоднозначным последствиям.

Заключение. Неуклонный рост числа больных, оперирующихся в экстренном порядке по поводу разнообразных острых осложнений колоректального рака, и сохраняющиеся на высоком уровне показатели летальности и инвалидности, как в Республике Беларусь, так и во всем мире, позволяют говорить о том, что эта проблема ещё очень далека от своего окончательного решения и требует к себе самого пристального внимания со стороны учёных и практических врачей самого различного профиля.

При хирургическом лечении колоректального рака отдалённые результаты остаются малоутешительными (особенно это касается такой локализации, как рак прямой кишки). По сравнению с комбинированными методами лечения колоректального рака (в первую очередь, с применением предоперационной лучевой терапии и/или адъювантной цитостатической терапией), при чисто хирургическом вмешательстве (несмотря на высокую степень радикальности вмешательств), отмечается увеличение количества местных и региональных рецидивов со снижением показателей общей и безрецидивной выживаемости.

Развитие ряда серьёзных осложнений злокачественного поражения толстой кишки практически исключает возможность проведения неoadъювантного лечения. Более того, при выполнении одномоментного хирургического вмешательства по поводу осложненного колоректального рака значительно ухудшаются непосредственные результаты лечения, что выражается в увеличении вероятности выполнения обструктивных вариантов оперативного удаления опухолей толстой кишки, возрастании уровня послеоперационной летальности и числа осложнений, отмечающихся в 25-54,5% случаях. В результате этого многоэтапность вмешательства или неудовлетворительный исход первичного оперативного вмешательства, не только существенно снижает качество жизни пролеченных больных, но и не позволяет осуществить адъювантный этап комбинированного лечения.

Исходя из вышеизложенных положений, особую значимость приобретает разработка методов декомпрессии и дооперационной подготовки отделов кишечника, располагающихся проксимальнее опухоли. В настоящее время, наиболее перспективными методами восстановления толстокишечного пассажа, нормализации кишечного биоценоза и восстановления обусловленных илеусом нарушений гомеостаза являются малоинвазивные эндохирургические методики. В первую очередь, наиболее перспективными направлениями выглядят восстановление просвета окклюзированной опу-

холью кишки путём эндоскопической реканализации, стентирования опухолевого стеноза толстой кишки, а также наложение колостомы лапароскопическим доступом. Вместе с тем, несмотря на широкое распространение эндоскопических технологий в хирургической практике, конкретный алгоритм их применения при лечении осложнённого колоректального рака до настоящего времени не разработан, не изучены возможности использования эндохирургических технологий в сочетании с другими вариантами интенсивного интестинального лечения.

Ввиду всего вышеизложенного, перспективы улучшения результатов лечения осложненного колоректального рака настоятельно требуют определения условий, разработки чётких показаний и создания оптимального алгоритма использования эндохирургических методик восстановления толстокишечного пассажа в сочетании с комплексным патогенетическим подходом, восстановлением нарушенного гомеостаза и функционального состояния органов и систем больного с последующей радикальной операцией, а также объективной оценки непосредственных и отдаленных результатов их совместного применения.

Литература

1. *Mortality Database 1994 – 1997*, WHO, 1999.
2. *Рак толстой кишки – состояние проблемы* / И. С. Базин [и др.] // *Русский мед. журн.* 2003. Том. 11, № 11. Источник доступа: <http://www.rmj.ru/main.htm/rmj/t11/n11/674.htm>.
3. *Аксель, Е.М.* Колоректальный рак (заболеваемость, смертность, социально-экономический ущерб) / Е.М. Аксель, Н. М. Барулина // *Рос. онкологический журнал.* 1999. № 6. С. 40 – 46.
4. *Колоректальный рак.* Выбор хирургического лечения при толстокишечной непроходимости / М.Д. Ханевич [и др.]. – СПб.: Аграф+, 2008. 136 с.
5. *Parkin, D.M.* Global cancer statistics / D.M. Parkin, P. Pisani, J. Ferlay // *Ca.* 1999. P. 49 – 33.
6. *Adenocarcinoma of the colon and rectum.* In «Cancer Medicine» / B.T. Motwani [et al.] // Eds. Holland J.F. et al. 1997. P. 2029 – 2072.
7. *Anonymus.* Long term results of single course of adjuvant intraportal chemotherapy for colorectal cancer. Swiss Group for Clinical Cancer Research // *Lancet.* 1995. Vol. 345. P. 349 – 353.
8. *Dunlop, M.* Colorectal cancer / M. Dunlop // *Br. Med. J.* 1997. Vol. 314. P. 1882 – 1885.
9. *Follow-up in colorectal cancer patients: a cost-benefit analysis* / R.A. Audisio [et al.] // *Ann. Surg. Oncol.* 1996. № 3. 349 p.
10. *Hereditary nonpolyposis colorectal cancer: clinical features and survival* / T. Myrhyoy [et al.] // *Progr. Colorect. Cane.* 1998. Vol. 2. P. 1 – 12.
11. *Risk factors for morbidity and mortality after colectomy for colon cancer* / W.E. Longo [et al.] // *Dis. Colon. Rectum.* 2000. Vol. 43. P. 83 – 91.
12. *Материалы 2-го съезда колопроктологов Украины с международным участием* / 1 – 2 ноября 2006 года. // К.: Медицина, 2006.
13. *Кохнюк, В.Т.* Колоректальный рак / В.Т. Кохнюк. Минск.: Харвест, 2005. 384 с.
14. *Беляев, А.М.* Возможности нестандартных подходов к лечению острой толстокишечной непроходимости / А.М.

- Беляев, С.Ю. Дворецкий // *Материалы научн.-практ. конф. «Достижения и перспективы лечения и реабилитации в колопроктологии»*. СПб.: Аграф +, 2007. С. 63 – 64.
15. Брюсов, П.Г. Проблемы лечения рака ободочной кишки, осложненного острой кишечной непроходимостью / П.Г. Брюсов, Ю.П. Малахов // *Всероссийская конференция хирургов «Совершенствование специализированной медицинской помощи, в многопрофильном стационаре», посвящённая 80-летию юбилею профессора Петрова В.П.* Красногорск, 2004. С. 65 – 67.
16. Гринёв, М.В. Выбор адекватной хирургической тактики при острой кишечной непроходимости / М.В. Гринёв, М.Д. Ханевич // *Итоги и перспективы скорой медицинской помощи при неотложных состояниях и травмах: Сборник научных трудов НИИ скорой помощи им. И.И. Джанелидзе*. СПб., 1992. С. 69 – 70.
17. *Обтурационная непроходимость при раке ободочной кишки* / Б.С. Брискин [и др.] // *Хирургия*. 1999. № 5. С. 37 – 40.
18. Давыдов, М.И. Злокачественные новообразования в России и странах СНГ в 2000 году / М.И. Давыдов, Е.М. Аксель. М., 2002. С. 281.
19. Акопян, А.С. Непосредственные результаты субтотальной колэктомии при острой кишечной непроходимости с левосторонней локализацией опухоли / А.С. Акопян, Т.Г. Багдасарян // *Матер. науч. прак. конф. «Актуальные проблемы колопроктологии»*. М: ИД МЕДПРАКТИКА – М 2005. С. 155 – 156.
20. Воробей, А.В. Реабилитация больных с энтеростомами / А.В. Воробей // *Рос. журн. гастроэнтерологии, гепатологии, колопроктологии*. 1998. Том 8, № 3. С. 68 – 75.
21. Ерюхин, И.А. Механизмы формирования эндотоксикоза при перитоните / И.А. Ерюхин, М.Д. Ханевич // *Труды Военно-медицинской академии*. СПб., 1994. С. 128 – 132.
22. Местно-распространённый рак ободочной кишки / Г.И. Воробьёв [и др.] // *Вопр. онкол.* 1991. Том 37, № 7 – 8. С. 864 – 869.
23. Яицкий, Н.А. Опухоли толстой кишки / Н.А. Яицкий, В.М. Седов, С.В. Васильев. М.: МЕДпресс-информ, 2004. С.153 – 206.
24. Cohen, A.M. Colorectal cancer. In «Cancer Principle a Practice of oncology» / A.M. Cohen, B. Shank, M.A. Friedman // *Eds. DeVita V.S., et.al.* 1989. P. 895 – 964.
25. *AJCC (American Joint Committee on Cancer) Cancer Staging Manual, 7th ed.* / S.B. Edge [et al.]. (Eds). New York: Springer, 2010. 143 p.
26. Александров, В.Б. Рак прямой кишки / В.Б. Александров. М.: Вузовская книга, 2001. 208 с.
27. *Неотложная хирургия при раке толстой кишки* / Н.Н. Александров [и др.]. Минск: Беларусь, 1980. 303 с.
28. Шелехов, А.В. Эндохирургические технологии в комбинированном лечении осложнённых форм колоректального рака / А. В. Шелехов; 14.0014; дис. ... доктора мед. наук. Томск: ГОУ ДПО «Иркутский государственный институт усовершенствования врачей Федерального агентства по здравоохранению и социальному развитию», 2009. 251 с.
29. *Клиническая оперативная колопроктология* // под ред. В. Д. Федорова, Г. И. Воробьёва, В. Л. Ривкина. М.: ГНЦ проктологии, 1994. 432 с.
30. Guillem, J. Surgical treatment of colorectal cancer / J. Guillem, P. Philip, A. Cohen // *CA Cancer J. Clin.* 1997. Vol. 47, № 2. P. 113 – 128.
31. Возможности эндоскопии в диагностике и лечении толстокишечной непроходимости опухолевого генеза / М. И. Кузьмин-Крутецкий [и др.] // *РЖГГК. Новости колопроктологии*. 2010. № 3. С. 73 – 76.
32. Ефимов, Г.А. Осложнённый рак ободочной кишки / Г.А. Ефимов, Ю.М. Ушаков. М., 1984. 151 с.
33. Буянов, В.М. Современное состояние вопросов диагностики, тактики и методов хирургического лечения толстокишечной непроходимости / В.М. Буянов, С.С. Маскин // *Анналы хир.* 1999. № 2. С. 23 – 31.
34. Брискин, Б.С. Обтурационная непроходимость при раке ободочной кишки / Б.С. Брискин, Г.М. Смаков, А.С. Бородин // *Хирургия*. 1999. № 5. С. 37 – 40.
35. Пахомова, Г.А. Субтотальная колэктомия в лечении обтурационной непроходимости ободочной кишки / Г.А. Пахомова // *Проблемы колопроктологии*. М., 2000. 380 с.
36. *Диагностика и хирургическое лечение острой толстокишечной непроходимости, осложнённой интраабдоминальной гипертензией* / В.М. Тимербулатов [и др.] // *Креативная хирургия и онкология*. 2010. № 2. С. 4 – 11.
37. Ерюхин, И.А. Кишечная непроходимость: руководство для врачей / И.А. Ерюхин, В.П. Петров, М.Д. Ханевич. — СПб.: Питер, 1999. 448 с.
38. Подловченко, Т.Г. Рак левой половины ободочной кишки, осложненный кишечной непроходимостью / Т.Г. Подловченко, Г.В. Пахомова // *Проблемы колопроктологии*; вып. 18. – М., 2002. С. 396 – 399.
39. *К вопросу о тактике лечения больных с осложненными формами рака толстой кишки на современном этапе* / Ю.С. Сидоренко Ю.С. [и др.] // *Проблемы колопроктологии*; вып. 18. – М, 2002. С. 432 – 438.
40. *Le dermatiti peristamoli. Considerazioni eziopato genetiche, cliniche e terapeutiche a proposito di 102 casi* / B. Cola [et al.] // *Minerva chir.* 1984. Vol. 39, № 22. P. 1565 – 1570.
41. Ling, L., Aberg, Th. Hartmann procedure / L. Ling, Th. Aberg // *Acta chir. Scand.* 1984. Vol. 150. P. 413 – 417.
42. Маханьков, Д.О. Тактика лечения больных злокачественными новообразованиями левой половины толстой кишки, осложнёнными обтурационной кишечной непроходимостью / Д.О. Маханьков, А.В. Важенин, С.Ю. Сидельников // *Сибирский онкологический журнал*. 2007. Том 21, № 1. С. 63 – 66.
43. Алиев, С.А. Пути улучшения результатов хирургического лечения непроходимости ободочной кишки опухолевого генеза / С.А. Алиев // *Вестн. Хир.*-1998. Том 157, № 6. С. 34 – 39.
44. Raco, B. Temporary colostomy – an outmoded procedure? / B. Raco, R. Ger // *Dis. Colon rectum*. 1985. Vol. 28. P. 904 – 907.
45. Sardi, A. Cryosurgery: adjuvant treatment at the time of resection of a pelvic recurrence in rectal cancer / A. Sardi, H. Ojeda, E. Barco // *Am. Surg.* 1999. Vol. 65. P. 1088 – 1091.
46. *Cancer of the rectum – palliative endoscopic treatment* / K.D. Rupp [et al.] // *Eur. J. Surg. Oncol.* 1995. Vol. 21. P. 644 – 647.
47. *Colorectal cancer presenting as surgical emergencies* / M. Cuffy [et al.] // *Surg. Oncol.* 2004. Vol. 13, № 2 – 3. P. 149 – 157.
48. *Related Prospective evaluation of laparoscopic surgery for rectosigmoidal and rectal carcinoma* / S. Yamamoto [et al.] // *Dis. Colon Rectum*. 2002. Vol. 45, № 12. P. 1648 – 1654.
49. Зубарев, П.Н. Тактика хирургического лечения рака дистальных отделов толстой кишки / П.Н. Зубарев, И.Г. Игнатович, Г.И. Синенченко // *Вестн. хирургии*. 1998. Том 157, № 5. С. 20 – 22.