

DOI: <https://doi.org/10.51922/2074-5044.2022.3.62>Е. Р. Михнович¹, С. С. Алексейчик²

РЕЗЕКЦИЯ ПЛЮСНЕФАЛАНГОВЫХ СУСТАВОВ В ХИРУРГИЧЕСКОМ ЛЕЧЕНИИ ТЯЖЕЛЫХ ДЕФОРМАЦИЙ СТОПЫ ПРИ РЕВМАТОИДНОМ АРТРИТЕ

УО «Белорусский государственный медицинский университет»¹УЗ «6-ая городская клиническая больница г. Минска»²

Цель работы – оценить эффективность разработанного метода резекции плюснефаланговых суставов (ПФС) при хирургическом лечении деформации переднего отдела стопы у пациентов с ревматоидным артритом (РА). Изучены результаты оперативного лечения деформаций переднего отдела стоп у 34 пациентов с РА. У 25 из них операция была выполнена на обеих стопах. Всего прооперировано 59 стоп. В группе 1 ($n = 28$ стоп) проводили резекцию головок II-V плюсневых костей традиционным методом (группа сравнения). В группе 2 ($n = 31$ стопа) выполняли резекцию головок II-V плюсневых костей по разработанному нами методу (исследуемая группа). Для клинической оценки применяли шкалу Американской ассоциации ортопедов стопы и голеностопного сустава для малых пальцев (AOFAS-II-V – American Orthopaedic Foot and Ankle Society Lesser Toe Scale) и визуальную аналоговую шкалу боли (VAS – Visual Analog Scale). Сравнение показателей группы 1 и группы 2 через 24 месяца после операции позволило установить, что лучшие клинико-функциональные результаты по шкале AOFAS-II-V и более выраженное уменьшение болевого синдрома по шкале VAS было получено в группе 2, где применялся разработанный нами метод лечения.

Ключевые слова: ревматоидный артрит, плюснефаланговый сустав, резекция.

E. Mikhnovich, S. Aliakseichyk

RESECTION OF THE METATARSOPHALANGEAL JOINTS IN THE SURGICAL TREATMENT OF SEVERE RHEUMATOID FOREFOOT DEFORMITIES

The aim is to evaluate the efficacy of the developed method of resection of the metatarsophalangeal joints (MPJ) in the surgical treatment of forefoot deformity in patients with rheumatoid arthritis (RA). The results of surgical treatment of the forefoot deformities in 34 patients with RA were studied. The operation was performed on both feet in 25 patients. A total of 59 feet were operated on. Resection of the heads of the II-V metatarsals using the traditional method was performed in group 1 ($n = 28$ feet) (the comparison group). In group 2 ($n = 31$ feet), resection of the heads of the II-V metatarsals was performed according to the method developed by us (the study group). The American Orthopedic Foot and Ankle Society Lesser Toe Scale (AOFAS-II-V) and the Visual Analog Scale (VAS) were used for clinical evaluation. Our own developed method of treatment (group 2) allowed to achieve better clinical and functional results according to the AOFAS-II-V scale and a more pronounced decrease in pain syndrome according to the VAS scale compared to group 1 where the traditional method was used.

Key words: rheumatoid arthritis, metatarsophalangeal joint, resection.

Поражение суставов стопы является характерным для ревматоидного артрита (РА) и наблюдается у 80–90% пациентов с продолжительностью заболевания более 10 лет. При этом чаще всего поражаются плюснефаланговые суставы (ПФС). В результате хронического воспаления формируется

типичная «ревматоидная стопа», для которой характерно вальгусное отклонение I пальца, молоткообразная деформация «малых» пальцев (II-III-IV-V) с образованием болезненных натоптышей под головками плюсневых костей [4]. Довольно часто пациенты с РА попадают в поле зрения ортопеда запоздало,

с уже имеющимися грубыми деформациями переднего отдела стопы. При этом обращать за хирургической помощью, как правило, их вынуждает не грубая деформация стопы, а выраженные боли под головками средних плюсневых костей, так называемая метатарзалгия.

Несмотря на активное развитие в течение последних двух десятилетий суставосберегающей хирургии «ревматоидной стопы», до сих пор основным методом устранения метатарзалгии и деформации средних ПФС при их деструкции и выраженном смещении пальцев остается резекционная артропластика [6, 8]. Однако после проведенных резекций ПФС нередко возникает нестабильность вновь образованных сочленений, приводящая к рецидиву деформации пальцев стопы, а также выраженный остеофитоз на концах резецированных головок. Это приводит к возобновлению болевого синдрома и ограничению тыльного разгибания в ПФС [4, 5, 7].

Для предотвращения указанных осложнений нами разработан метод хирургического лечения метатарзалгии путем резекции ПФС у пациентов, страдающих РА (инструкция по применению МЗ РБ № 184-1115 от 11.03.2016 г.) [1], с использованием специального устройства [2].

Цель работы – оценить эффективность разработанного метода резекции ПФС при хирургическом лечении деформации переднего отдела стопы у пациентов с РА.

Материал и методы

Исследование проводилось на базе УЗ «6-я городская клиническая больница г. Минска». Критериями включения в исследование были: установленный диагноз РА, вальгусная деформация I пальца с первым межплюсневым углом (1-2-IMA) более 15° и углом вальгусного отклонения большого пальца (HVA) свыше 30° , артрит I ПФС, подвывих или вывих в одном или нескольких «малых» ПФС, деструкция одной или нескольких головок плюсневых костей, наличие боли под головками средних плюсневых костей (метатарзалгии). Критериями исключения были: высокая активность РА, гипермобильность медиального

плюсне-клиновидного сустава, $1-2-IMA \leq 15^\circ$, $HVA \leq 30^\circ$, сопутствующее поражение артротом межфалангового сустава I пальца.

Объектами исследования являлись стопы пациентов. Оценку стоп проводили перед операцией и через 6 и 24 месяца после хирургического лечения. Клиническое состояние стоп оценивали с использованием шкалы Американской ассоциации ортопедии стопы и голеностопного сустава для малых пальцев (AOFAS-II-V) [3]. Максимальная оценка в 100 баллов могла быть выставлена при полном отсутствии боли (40 баллов), отсутствии нарушения функции стопы (45 баллов) и правильно расположенных, опороспособных II-III-IV-V пальцах (15 баллов).

Для оценки выраженности болевого синдрома использовали Визуальную аналоговую шкалу (VAS). Пациент на прямом отрезке от 0 до 100 миллиметров точкой отмечал уровень той боли, которую он испытывал в области переднего отдела стопы. Расстояние в миллиметрах от 0 до точки, отмеченной пациентом, являлось балльной оценкой интенсивности боли.

С помощью простой рандомизации сформировано две группы наблюдений.

В группе 1 (группа сравнения, $n = 28$ стоп) выполняли простое удаление головок II-V плюсневых костей традиционным методом с помощью осциллирующей пилы.

В группе 2 (исследуемая группа, $n = 31$ стопа) оперативное вмешательство проводили по разработанному нами методу, суть которого состоит в выполнении укорачивающей резекции головок плюсневых костей с последующей инструментальной обработкой опилов с помощью специального разработанного устройства, на которое получен Патент РБ № 10724 [2]. Устройство состоит из торцевой сферической фрезы, фиксированной к штоку, на конце которого под углом 90° прикреплена рукоятка (рисунок 1 а). Торцевая фреза имеет форму полусферы с нанесенными внутри режущими кромками (рисунок 1 б).

Устройство имеет два варианта исполнения с различными размерами внутреннего радиуса полусферы торцевой фрезы. Вариант




Рис. 1. Разработанные устройства для выполнения резекционной артропластики плюснефаланговых суставов стопы: а – внешний вид устройств; б – торцевые фрезы

устройства с внутренним радиусом полусферы 7,5 мм позволяет после обработки придать новым головкам геометрически правильную сферическую форму и предназначен для обработки костного опиала после частичной (парциальной) резекции головки плюсневой кости (рисунок 2 а). Второй вариант с внутренним радиусом полусферы 5 мм позволяет удалить остатки надкостницы и капсулы по краям опиала плюсневой кости и предназначен для обработки костного опиала после тотальной (полной) резекции головки плюсневой кости (рисунок 2 б).

Обработка костного опиала производилась следующим образом: фреза одевалась на культю головки плюсневой кости, за рукоят-

ку устройства осуществлялись вращательные движения по часовой стрелке, в результате чего внутренняя поверхность полусферы, несущая режущие кромки, удаляла остатки мягких тканей и придавала культю головки правильную сферическую форму, соответствующую форме основания проксимальной фаланги пальца (рисунок 3). Оперативное вмешательство завершали временной фиксацией II-V пальцев спицами в правильном положении с диастазом в зоне резецированных ПФС 0,3-0,4 см.

Наряду с вмешательством на «малых» ПФС, в обеих группах пациентов в связи с выраженным варусным отклонением I плюсневой кости ($IMA > 15^\circ$), вальгусной деформацией I пальца ($HVA > 30^\circ$) и артритом I ПФС выполняли оперативные вмешательства на первом луче стопы. Применяли проксимальную корригирующую остеотомию I плюсневой кости в сочетании с резекционной артропластикой I ПФС по способу Keller-Brandes. Первому пальцу придавали правильное положение и фиксировали его к плюсневой кости при помощи 2-3 перекрещивающихся спиц Киршнера с диастазом в зоне резецированного сустава 0,4-0,5 см.

На рисунке 4 представлены рентгенограммы переднего отдела обеих стоп нашей пациентки из исследуемой группы до операции и через 24 месяца после вмешательства.

Полученные результаты были обработаны в статистическом пакете R, версия 4.1 (R CoreTeam (2021). R: A language and environ-

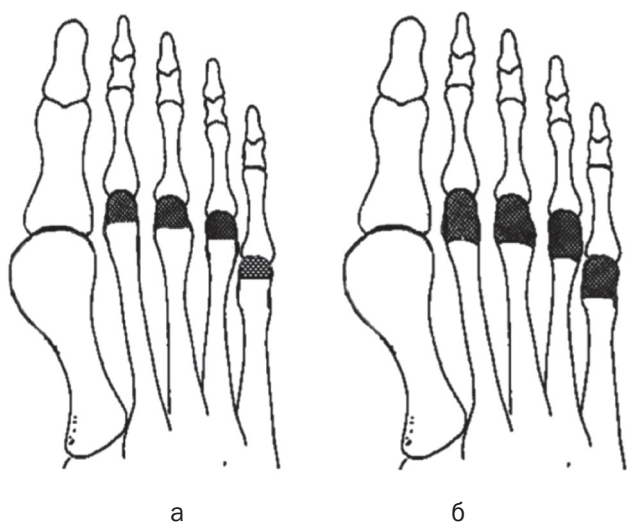


Рис. 2. Схемы частичной и тотальной резекции головок II-V плюсневых костей: а – частичная резекция; б – тотальная (полная) резекция

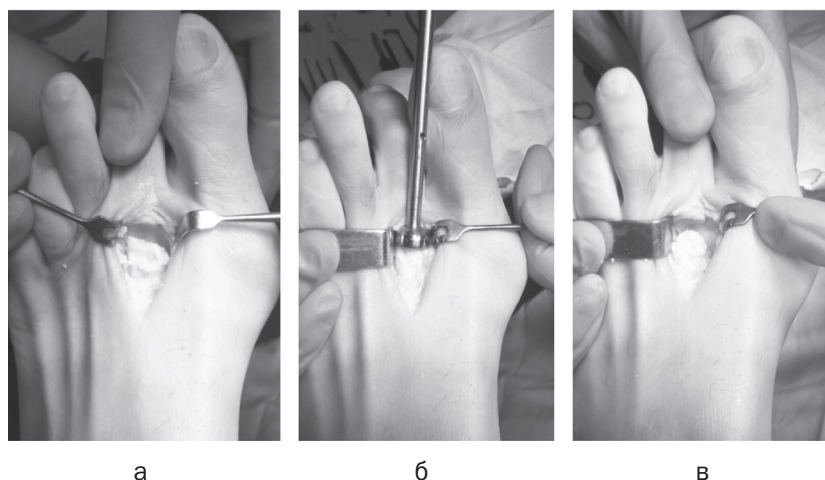


Рис. 3. Обработка культи плюсневой кости с помощью разработанного устройства: а – вид плюсневой кости после частичной резекции головки с помощью осциллирующей пилы; б – обработка фрезой опиловки головки плюсневой кости; в – вид вновь сформированной «головки» плюсневой кости

ment for statistical computing. R Foundation for Statistical Computing, Vienna, Austria. URL <https://www.R-project.org/>. Количественные показатели исследования представлены медианой и квартилями в виде Me (Q25; Q75). Сравнение количественных показателей проводилось с помощью критерия Уилкоксона-Манна-Уитни (U-критерий). Сравнение повторяющихся измерений количественных показателей оценивалось попарными сравнениями результата в 6 и 24 месяца с соответствующими измерениями до операции по критерию знаковых рангов Уилкоксона (W-критерий) для связанных выборок. Качественные показатели представлены частотами и процентами в группе. При исследовании таблиц сопряженности использовался критерий χ^2 . Результаты анализа считались статистически значимыми при $p < 0,05$.

Результаты и обсуждение

Из 34 пациентов, включенных в исследование, у 25 – операция была выполнена на обеих стопах. Всего прооперировано 59 стоп. В группу 1 (сравнения) вошли 28 стоп, в группу 2 (исследуемую) – 31 стопа. В таблице 1 представлена общая характеристика пациентов, а в таблице 2 – характеристика стоп пациентов.

Согласно представленным данным, не было обнаружено значимых различий между группами в следующих категориях: возра-

ста ($p = 0,466$), пола ($p > 0,99$), длительности заболевания ($p = 0,1$), стадии РА ($p > 0,99$), активности артрита ($p = 0,701$), показателя VAS ($p = 0,801$) и показателя AOFAS-II-V ($p = 0,529$) до оперативного лечения.

Анализ исходов хирургического лечения с использованием шкалы AOFAS-II-V в группе 1

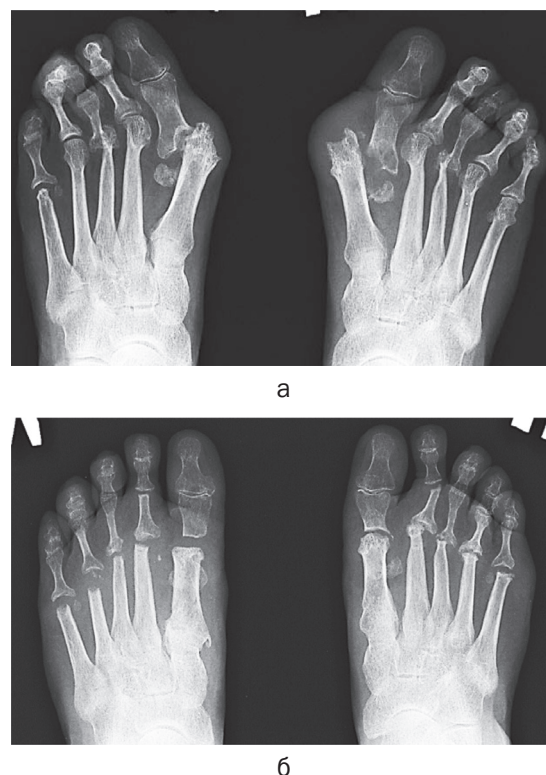


Рис. 4. Рентгенограммы переднего отдела стоп пациентки Ш., 56 лет, в прямой проекции: а – до операции, б – через 24 месяца после вмешательства

Таблица 1. Общая характеристика пациентов

Признак	Количество пациентов n = 34	Группы пациентов		p
		группа 1 (сравнения) n = 16	группа 2 (исследуемая) n = 18	
Возраст, лет, Me (Q25-Q75)	52 (40-56)	52 (40-55)	54 (43-58)	0,446 ^a
Пол, абс. (%)				> 0,99 ^b
мужской	3 (9)	1 (6)	2 (11)	
женский	31 (91)	15 (94)	16 (89)	
Длительность заболевания, лет, Me (Q25-Q75)	14 (10-20)	6 (11-20)	11 (8-16)	0,10 ^a

^a – U-критерий; ^b – χ^2 -критерий

Таблица 2. Характеристика стоп пациентов

Признак	Количество стоп n = 59	Группы пациентов		p
		группа 1 (сравнения) n = 28	группа 2 (исследуемая) n = 31	
Пол, абс. (%)				> 0,99 ^b
мужская стопа	4 (7)	2 (7)	2 (6)	
женская стопа	55 (93)	26 (93)	29 (94)	
Стадия РА, абс. (%)				> 0,99 ^b
третья стадия	48 (81)	23 (82)	25 (81)	
четвертая стадия	11 (19)	5 (18)	6 (19)	
Активность РА, абс. (%)				0,701
легкая	29 (49)	15 (54)	14 (45)	
умеренная	30 (51)	13 (46)	17 (55)	
VAS до операции, баллы Me (Q25-Q75)	65 (60-80)	67 (60-80)	65 (60-79)	0,801 ^a
AOFAS-II-V до операции, баллы Me(Q25-Q75)	32 (17-37)	30 (17-37)	32 (17-37)	0,529 ^a

^a – U-критерий; ^b – χ^2 -критерий

и группе 2 в сроки 6 и 24 месяца после вмешательства представлен в таблице 3. Показатели AOFAS-II-V после операции значительно улучшились в обеих группах ($p < 0.001$) по сравнению со значением AOFAS-II-V до операции. Однако медианный показатель шкалы AOFAS-II-V в группе 2 (исследуемой группе) через 6 и 24 месяца после операции оказался соответственно на 10 и 15 баллов выше, чем в группе 1 (группе сравнения) ($p < 0,001$).

Анализ результатов лечения деформаций переднего отдела стопы с использованием шкалы VAS в группе 1 и группе 2 приведен в таблице 4. Показатели VAS после операции значительно улучшились в обеих группах ($p < 0,001$) по сравнению со значением VAS до операции. Однако показатель VAS через 6 и 24 месяца после операции в группе 2 (исследуемой) оказался ниже, чем в группе 1 (сравнения) ($p < 0,001$).

Таблица 3. Показатель AOFAS-II-V в группе 1 и группе 2 до операции и через 6 и 24 месяца

AOFAS-II-V, баллы, Me (Q25-Q75)	Группа 1 (сравнения) (n = 28)	Группа 2 (исследуемая) (n = 31)	U-критерий
AOFAS-II-V до	30 (17-37)	32 (17-37)	0,529
AOFAS-II-V 6 месяцев	68 (68-68)	78 (75-83)	< 0,001
AOFAS-II-V 24 месяца	70 (68-77)	85 (82-90)	< 0,001
W-критерий Уилкоксона 6 месяцев после операции	< 0,001	< 0,001	
W-критерий Уилкоксона 24 месяца после операции	< 0,001	< 0,001	

Таблица 4. Показатель VAS в группе 1 и группе 2 до операции и через 6 и 24 месяца

VAS, баллы Me (Q25-Q75)	Группа 1 (сравнения) (n = 28)	Группа 2 (исследуемая) (n = 31)	U-критерий
VAS до	67 (60–80)	65 (60–79)	0,801
VAS 6 месяцев	20 (18–21)	14 (12–16)	< 0,001
VAS 24 месяца	20 (16–22)	10 (9–12)	< 0,001
W-критерий Уилкоксона 6 месяцев после операции	< 0,001	< 0,001	
W-критерий Уилкоксона 24 месяца после операции	< 0,001	< 0,001	

Выводы. Сравнение показателей двух групп пациентов через 24 месяца после операции позволило установить, что лучшие результаты по шкале AOFAS-II-V (на 15 баллов) и более выраженное уменьшение болевого синдрома по шкале VAS (на 10 баллов) были получены в исследуемой группе, где применялся предложенный нами метод лечения. Таким образом, разработанный метод резек-

ционной артропластики II-V плюснефаланговых суставов показал более высокую эффективность по устранению метатарзалгии и лучшие клинично-функциональные результаты по сравнению с традиционным, что позволяет рекомендовать его для широкого использования в практическом здравоохранении при оперативном лечении выраженных деформации переднего отдела стопы на почве РА.

Литература

1. Метод хирургического лечения метатарзалгии переднего отдела стопы у пациентов с ревматоидным артритом: утв. М-вом здравоохранения Респ. Беларусь 11.03.16. – Минск: Белорусский государственный медицинский университет, 2015. – 6 с.

2. Устройство для резекционной артропластики плюснефалангового сустава стопы: пат. BY 10724 / Е. Р. Михнович, С. С. Алексейчик – Оpub. 30.06.2015.

3. Kitaoka, H. Clinical rating systems for the ankle-hind-foot, midfoot, hallux, and lesser toes / H. B. Kitaoka, I. J. Alexander, R. S. Adelaar [et al.] // Foot Ankle Int. – 1994. – Vol. 15, № 7. – P. 349–353.

4. Louwerens, J. W. Rheumatoid forefoot deformity: pathophysiology, evaluation and operative treatment options / J. W. Louwerens, J. C. Schrier // International Orthopaedics. – 2013. – Vol. 37, № 9. – P. 1719–1729.

5. Matsumoto, T. Midterm results of resection arthroplasty for forefoot deformities in patients with rheumatoid arthritis and risk factors associated with patient dissatisfaction / T. Matsumoto, Y. Kadono, J. Nishino [et al.] // Foot Ankle Surg. – 2014. – Vol. 53. – P. 41–46.

6. Reize, L. Long-term results after metatarsal head resection in the treatment of rheumatoid arthritis / L. Reize, C. I. Leichtle, U. G. Leichtle [et al.] // Foot Ankle Int. – 2006. – Vol. 27, № 8. – P. 586–590.

7. Schrier, J. C. Resection or preservation of the metatarsal heads in rheumatoid forefoot surgery? A randomised clinical trial / J. C. Schrier, N. L. Keijsers, G. A. Matricali [et al.] // Foot Ankle Surg. – 2019. – Vol. 25. – P. 37–46.

8. Simon, M. J. Forefoot reconstruction following metatarsal head resection arthroplasty with a plantar approach – a 20-year follow-up / M. J. Simon, A. Strahl, H. Mussawy [et al.] // Foot Ankle Int. – 2019. – Vol. 40, № 7. – P. 769–777.

References

1. Metod hirurgicheskogo lechenija metatarzalgii perednego otdela stopy u pacientov s revmatoidnym artritom: utv. M-vom zdravoohranenija Resp. Belarus' 11.03.16. – Minsk: Belorusskij gosudarstvennyj medicinskij universitet, 2015. – 6 s. (in Russian).

2. Ustrojstvo dlja rezekcionnoj artroplastiki pljusnefalangovogo sustava stopy: pat. BY 10724 / E. R. Mihnovich, S. S. Aleksejchik – Opub. 30.06.2015. (in Russian).

3. Kitaoka, H. Clinical rating systems for the ankle-hind-foot, midfoot, hallux, and lesser toes / H. B. Kitaoka, I. J. Alexander, R. S. Adelaar [et al.] // Foot Ankle Int. – 1994. – Vol. 15, № 7. – P. 349–353.

4. Louwerens, J. W. Rheumatoid forefoot deformity: pathophysiology, evaluation and operative treatment options / J. W. Louwerens, J. C. Schrier // International Orthopaedics. – 2013. – Vol. 37, № 9. – P. 1719–1729.

5. Matsumoto, T. Midterm results of resection arthroplasty for forefoot deformities in patients with rheumatoid arthritis and risk factors associated with patient dissatisfaction / T. Matsumoto, Y. Kadono, J. Nishino [et al.] // Foot Ankle Surg. – 2014. – Vol. 53. – P. 41–46.

6. Reize, L. Long-term results after metatarsal head resection in the treatment of rheumatoid arthritis / L. Reize, C. I. Leichtle, U. G. Leichtle [et al.] // Foot Ankle Int. – 2006. – Vol. 27, № 8. – P. 586–590.

7. Schrier, J. C. Resection or preservation of the metatarsal heads in rheumatoid forefoot surgery? A randomised clinical trial / J. C. Schrier, N. L. Keijsers, G. A. Matricali [et al.] // Foot Ankle Surg. – 2019. – Vol. 25. – P. 37–46.

8. Simon, M. J. Forefoot reconstruction following metatarsal head resection arthroplasty with a plantar approach – a 20-year follow-up / M. J. Simon, A. Strahl, H. Mussawy [et al.] // Foot Ankle Int. – 2019. – Vol. 40, № 7. – P. 769–777.

Поступила 07.04.2022