

Г. А. Соломонова<sup>1</sup>, Н. В. Завада<sup>2</sup>, В. В. Груша<sup>2</sup>, Н. В. Корнев<sup>3</sup>

## ХЕЛИКОБАКТЕРНАЯ ИНФЕКЦИЯ ЖЕЛУДКА, ДВЕНАДЦАТИПЕРСТНОЙ КИШКИ У ПАЦИЕНТОВ С КРОВОТОЧАЩЕЙ ДУОДЕНАЛЬНОЙ ЯЗВОЙ

Городская клиническая больница скорой медицинской помощи<sup>1</sup>,  
Белорусская медицинская академия последипломного образования<sup>2</sup>,  
Городское патологоанатомическое бюро<sup>3</sup>, г. Минск

Изучена хеликобактерная контаминация слизистой оболочки желудка, двенадцатиперстной кишки у пациентов с кровоточащей дуоденальной язвой у 11 пациентов. *Helicobacter pylori* в слизистой оболочке желудка и двенадцатиперстной кишки гистологическим методом выявлен у 54,7% пациентов, молекулярно-генетическим (ПЦР) – у 63,5%. В отдаленном периоде после иссечения и экстрадуоденизации кровоточащей язвы двенадцатиперстной кишки, поперечной дуоденопластики наличие *Helicobacter pylori* в слизистой оболочке желудка и двенадцатиперстной кишки изучено у 40 пациентов. У 62,5% из них имелась хеликобактерная контаминация слизистой оболочки желудка. Различий в инфицированности слизистой оболочки желудка, двенадцатиперстной кишки после иссечения, экстрадуоденизации язвы, поперечной дуоденопластики и при их сочетании с СПВ не отмечено.

**Ключевые слова:** язва двенадцатиперстной кишки, кровотечение, *Helicobacter pylori* инфекция.

G.A. Solomonova, N.V. Zavada, V.V. Grusha, N.V. Kornev

### HELICOBACTER PYLORI INFECTION OF STOMACH, DUODENUM IN PATIENTS WITH BLEEDING DUODENAL ULCER

*Helicobacter pylori* contamination of mucous membrane of stomach, duodenum in patients with bleeding duodenal ulcer in 11 patients was studied.

*Helicobacter pylori* in gastric mucosa and duodenal ulcers by histology was found in 54,7% of patients, molecular genetic (PCR)-at 63,5%. It is sensitive to macrolide antibiotics, is not sensitive to tetracycline antibiotics. It was studied the presence of *Helicobacter pylori* in the gastric mucosa and duodenal in 40 patients in the long-term period after resection, exteriorizing the bleeding duodenal ulcer base from duodenal lumen, diametrical duodenoplasty. 62,5% of patients had *Helicobacter* contamination of the gastric mucosa. Differences in infection mucosa of the stomach, duodenum after use resection, exteriorizing the bleeding duodenal ulcer base from duodenal lumen, diametrical duodenoplasty, and when combined with the SPV is not observed.

**Key words:** duodenal ulcer, bleeding, *Helicobacter pylori* infection.

Изучению *Helicobacter pylori* (Hр) инфекции на высоте кровотечения и после различных типов операций посвящены немногочисленные работы, число наблюдений в них, как правило, не велико [7, 10, 13]. Есть мнение, что при гастродуоденальных кровотечениях язвенного генеза наблюдается тесная корреляционная связь между тяжестью кровопотери и степенью хеликобактериоза. Чем тяжелее кровопотеря, тем выше хеликобактерная обсемененность гастродуоденальной слизистой [7, 9, 10, 11]. По данным некоторых авторов при кровоточащей дуоденальной язве она колеблется от 80% до 100% [1, 6, 9, 17].

После органосохраняющих операций по мнению одних авторов во всех случаях продолжает сохраняться Hр контаминация слизистой оболочки желудка [8, 9]. После радикальных органосохраняющих операций (ваготомии) она не только сохраняется, но и имеет тенденцию к нарастанию [3, 9]. Другие авторы сообщают, что лечебным свойством селективной проксимальной ваготомии (СПВ) является не только подавление избыточной продукции соляной кислоты, но и ликвидация Hр инфекции, или ее миграция в проксимальный отдел желудка, развитие фундального гастрита, не оказывающего влияния на клиническое течение раннего и отдаленного послеоперационных периодов [12, 16]. В антральном отделе желудка осуществляется синтез факторов защиты слизистой оболочки желудка. Его сохранение при СПВ также может способствовать предотвращению процесса язвообразования [12].

Другие авторы полагают, что роль Hр инфекции в развитии рецидива язвы сомнительна и эрадикация Hр после операции не является необходимой [4, 16]. Y.T. Lee и соавторы прямой связи между рецидивом язвы после операции и наличием Hр не обнаружили [20]. Есть мнение, что эрадикация Hр, проведенная в

послеоперационном периоде, не предотвращает рецидив язвы в отдаленном периоде [2, 16].

C. Kirsch и соавторы полагают, что наличия только Hр недостаточно для развития таких грубых изменений, как ulcerogenesis [14]. Однако, эрадикация хеликобактериоза у этой категории больных приводит к более быстрому заживлению язвенных дефектов [6, 18, 21]. Изменяется и характер течения постваготомических расстройств, что проявляется существенным снижением частоты рецидивирования язв. D. Voixeda с соавторами считают развитие рецидива язв, следствием выраженного дуоденогастрального рефлюкса, а пептический фактор и Hр, по их мнению, имеют второстепенное значение [19].

Достигнут огромный прогресс в изучении этиологии, патогенеза язвенной болезни двенадцатиперстной кишки (ДПК). На основании этого разработаны и предложены достаточно эффективные схемы и методы лечения, которые позволяют добиться снижения сроков заживления язвенного дефекта, обеспечивают длительный безрецидивный период. При осложнённом течении дуоденальной язвы больному проводят оперативное лечение, которое также высоко эффективно. Таким образом, в лекарственном и хирургическом лечении налицо большие достижения. Однако, есть ряд вопросов, которые пока не решены и требуют дальнейших исследований. В частности: влияние дуоденопластики в сочетании с ваготомией и без нее на жизнедеятельность Hр, целесообразность, определение показаний для проведения эрадикационной терапии в разные сроки после оперативного лечения.

Мало изучена частота хеликобактерной контаминации слизистой оболочки желудка и ДПК после различных типов ваготомий по поводу язвы ДПК. Окончательно не установлено, насколько

ко Нр инфекция в отдаленные сроки после операции влияет на функциональные результаты операций и развитие рецидива язвы, насколько возможно путем диагностики Нр инфекции и своевременного ее лечения добиться улучшения функциональных результатов операций.

**Цель.** Изучить хеликобактерную контаминацию слизистой оболочки желудка и двенадцатиперстной кишки (ДПК) у пациентов с кровотокающей дуоденальной язвой и после иссечения, экстрадюоденизации (ЭД) кровотокающей язвы, поперечной дуоденопластики (ПД) в отдаленном периоде. Определить влияние селективной проксимальной ваготомии (СПВ) на колонизацию Нр в слизистой оболочке желудка и ДПК.

#### Материал и методы

У 11 пациентов (10 мужчин и 1 женщина), госпитализированных в хирургическое отделение ГК БСМП с язвой ДПК, осложненной кровотечением, изучалась хеликобактерная контаминация полости рта, слизистой оболочки желудка, двенадцатиперстной кишки, гистологическим методом и молекулярно-генетическим исследованием – полимеразной цепной реакцией (ПЦР) (группа 1). Количественные данные возраста соответствовали закону нормально распределения (Shapiro-Wilk-критерий  $W=0,94$ ,  $p=0,54$ ). Средний возраст –  $48,1 \pm 16,8$  (95%-ДИ: 35,2-61,0, min 21, max 69).

Вторую группу составили 44 пациента, которые обследованы в отдаленном периоде, в среднем через 1,7 года после операции (медиана 1,0, 25%-75% квартили-0,75-2,4, min 0,5, max 5,5), что составило 78,0% от числа больных, которым выполнено иссечение и ЭД язвы, ПД. Хеликобактерная контаминация слизистой оболочки желудка, ДПК после иссечения и ЭД кровотокающей язвы, дуоденопластики изучалась у 40 пациентов. Это составило 90,9% от числа обследованных в отдаленном периоде. Мужчин было 27 (67,5%), женщин – 13 (32,5%). Соотношение мужчин и женщин составило 2,1:1. Пациенты лечились в ГК БСМП и 10 городской клинической больнице г. Минска.

При гистологическом исследовании препараты слизистой оболочки желудка, ДПК, взятые при эзофагогастродуоденоскопии, окрашивали метиленовым синим или по Романовскому-Гимзе. Оценка результатов осуществлялась с помощью микроскопической техники. Гистологическое исследование позволяет оценить степень обсемененности Нр слизистой оболочки желудка, ДПК. Обсемененность слизистой оценивали в 4 степенях по следующим критериям: отрицательная степень-отсутствие Нр, легкая степень (+)-наличие в поле зрения до 20 бактерий, средняя степень (++)-до 50 бактерий в поле зрения, высокая (+++)-более 50 бактерий в поле зрения [4].

Для определения Нр проводился забор биопсийного материала из слизистой оболочки дна, тела, антрального отдела желудка, края язвы двенадцатиперстной кишки. Для ПЦР исследования биопсийный материал помещали в пробирки типа «эпипендорф», содержащий 200 мкл физиологического раствора.

Для выявления Нр в полости рта исследовали содержимое зубодесневых карманов. Забор осуществляли с помощью стерильных зондов одноразового пользования. Материал помещали в специальный реагент для выявления ДНК-«ДНК-экспресс» (НПФ «Литекс», Россия).

Обнаружение Нр с помощью ПЦР включало несколько стадий: 1-денатурацию ДНК; 2-образование коротких двухцепочечных участков ДНК; 3-синтез новой цепи ДНК. Определялась чувствительность Нр к антибиотикам тетрациклинового ряда, макролидам.

При поступлении в стационар всем пациентам 1 группы выполняли эндоскопическое исследование. Продолжающееся кровотечение было у 6 больных (54,5%), состоявшееся – у 5 (45,5%). Выполнен эндоскопический гемостаз у 10 пациентов (90,9%) раствором спирта и адреналина. Гемостаз достигнут. В течение

первых суток антихеликобактерные препараты не назначались. На 2-е сутки с момента госпитализации, выполнялось контрольное эндоскопическое исследование. Наличие стабильного гемостаза (отсутствие крови в желудке, ДПК, дно язвы покрыто фибрином) констатировано у всех пациентов. Им проводился забор биопсийного материала из слизистой оболочки дна, тела, антрального отдела желудка, края язвы ДПК. Исследовалось содержимое зубодесневых карманов на присутствие Нр.

Во 2-й группе наличие суммарных антител (IgA, IgG, IgM) к Нр определяли с помощью иммуноферментного анализа. Последний позволяет с достаточно высокой специфичностью выявить антитела класса А, G, M ко многим, хотя и не ко всем значимым для диагностики, антигенам Нр.

#### Результаты и обсуждение

В 1-й группе при гистологическом исследовании Нр в слизистой оболочке желудка выявили у 6 пациентов (54,5%). Чаще он колонизировал в слизистой антрального отдела желудка (6 больных): легкая степень контаминации была у 1 пациента (+), средняя (++) – у 5. В слизистой дна желудка Нр выявлен у 5 пациентов: легкая степень контаминации (+) определялась у 3 больных, средняя степень (++) – у 2. В слизистой оболочке тела желудка Нр обнаружен у 4 пациентов: легкая степень контаминации (+) у 2, средняя (++)-у 2. Присутствие Нр в крае язвы ДПК констатировано у 2 обследованных: легкая степень контаминации была (+) у 1, средняя (++) – у 1.

Методом ПЦР Нр в слизистой оболочке дна, тела, антрального отдела желудка выявлен у 7 пациентов (63,6%). В крае язвы двенадцатиперстной кишки возбудитель обнаружен у 7 больных, в зубодесневом кармане-у 2 (18,2%). Нр у всех пациентов чувствителен к антибиотикам группы макролидов, не чувствителен к тетрациклиновой группе.

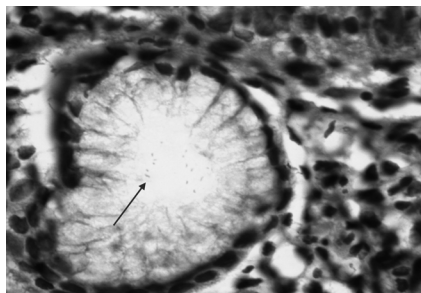
Всем пациентам после взятия биопсии в дополнение к проводимому лечению назначалась антихеликобактерная терапия. 8 больных получали омез по 20 мг 2 раза в день, ципрофлоксацин по 0,5 грамма 2 раза в день. Трём пациентам были назначены: омез по 20 мг 2 раза в день, амоксициллин по 1 грамму 2 раза в день, метранидозол по 0,5 грамма 3 раза в день. Лечение проводилось в течение 10 дней. На 11-е сутки выполнялось контрольное эндоскопическое исследование, бралась биопсия из слизистой оболочки дна, тела, антрального отдела желудка, края язвы двенадцатиперстной кишки или красного рубца, оставшегося после заживления язвы.

При исследовании гистологическим методом Нр выявлен у 2 пациентов из 10 обследованных. У 1 пациента он колонизировал в дне желудка (+) и теле (++) , у второго – в антральном отделе (+), ДПК (++) . Молекулярно-генетическим исследованием Нр обнаружен у 7 больных из 9 обследованных. В зубодесневом кармане он колонизировал у 1 пациента; в дне, теле, антральном отделе желудка – у 7.

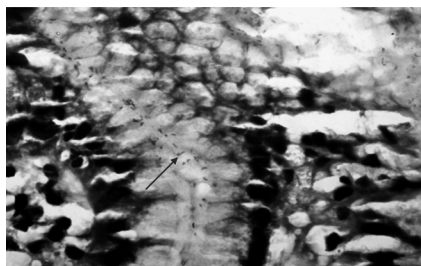
Через 2 месяца после проведенного лечения контрольное эндоскопическое исследование выполнено 8 пациентам. Язвенных дефектов не обнаружено. При исследовании гистологическим методом Нр выявлен у 2 пациентов: у 1 – дне (++) , теле (++) , антральном отделе (+) , у второго – в теле (+) и антральном отделе (+) . Им эрадикация проводилась омезом в сочетании с фторхинолонами.

Во второй группе Нр в слизистой оболочке желудка выявлен у 25 обследованных (62,5%), у 16 (40%)-одновременно в нескольких отделах. В слизистой оболочке антрального отдела желудка он колонизировал у 23 пациентов (57,5%) (рисунок 4.1 доп). У 13 из них была легкая степень контаминации (+) (рисунок 4.1), у 8-средняя (++) (рисунок 4.2), у 2-высокая (+++) (рисунок 4.3, 4.4).

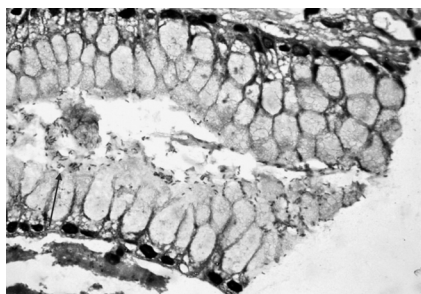
В слизистой оболочке тела желудка (рисунок 4.5 доп) Нр выявлен у 16 пациентов (40%): у 12-легкая степень контаминации (+) (рисунок 4.5), у 4-средняя (++) (рисунок 6).



**Рисунок 1** – *Helicobacter pylori* (указано стрелкой) в слизистой оболочке антрального отдела желудка, легкая степень контаминации (в поле зрения до 20 бактерий). Окраска по Романовскому-Гимза, увеличение 400



**Рисунок 2** – *Helicobacter pylori* (указано стрелкой) в слизистой оболочке антрального отдела желудка, средняя степень контаминации (до 50 бактерий в поле зрения). Окраска по Романовскому-Гимза, увеличение 400. Использован желтый фильтр



**Рисунок 3** – *Helicobacter pylori* (указано стрелкой) в слизистой оболочке антрального отдела желудка, высокая степень контаминации (более 50 бактерий в поле зрения). Окраска по Романовскому-Гимза, увеличение 400. Использован желтый фильтр

дованных. Реакция была сильно положительной – у 5 пациентов, положительной-у 1.

При сравнении наличия *Hp* в слизистой оболочке желудка и ДПК у пациентов после проведения полного курса антихеликобактерной терапии и неполного по  $\chi^2$  критерию – различия статистически не значимы ( $p=0,82$  и  $p=0,44$ , соответственно). Аналогичные данные получены при сопоставлении наличия либо отсутствия суммарных антител в крови к *Hp* ( $p=0,79$  и  $p=0,33$ , соответственно).

Зависимости степени хеликобактерной контаминации слизистой оболочки желудка от сроков, прошедших с момента операции, не выявлено.

Из 26 пациентов (65%), которым во время операции выпол-

нено иссечение, ЭД язвы, ПД и СПВ, *Hp* в слизистой оболочке желудка констатировано у 6 пациентов (15%): у 5-легкая степень (+), у 1-средняя (++).

В слизистой оболочке двенадцатиперстной кишки *Hp* не обнаружен.

Из 25 пациентов (62,5%), в слизистой оболочке желудка которых обнаружен *Hp*, 21 (84%) после операции проведен полный курс антихеликобактерной терапии, 4 (16%) – неполный. У 19 обследованных (76%) из этой группы в крови методом иммуноферментного анализа определялись суммарные антитела к *Hp* (IgA, IgG, IgM). Последние обнаруживались у 16: реакция была сильно положительной-у 13, положительной – у 1, слабо положительной – у 1, сомнительной-у 1. Суммарные антитела к *Hp* отсутствовали у 3 пациентов.

У 15 пациентов (37,5%) в слизистой оболочке желудка *Hp* не обнаружен. 14 (99,3%) из них после операции проведен полный курс антихеликобактерной терапии, 1 (6,7%) – неполный. Суммарные антитела к *Hp* (IgA, IgG, IgM) в крови методом иммуноферментного анализа определялись у 6 (40%) обследованных.

У 8 он отсутствовал (30,8%). Из 14 пациентов (35%), которым СПВ не выполнялась, хеликобактерная контаминация слизистой оболочки желудка определялась у 7 пациентов (50%), у 7 (50%) её не было. При сопоставлении данных, характеризующих наличие *Hp* в слизистой оболочке желудка, у пациентов, которым выполнялась СПВ, с пациентами, которым проведено только иссечение, ЭД язвы, ПД, по критерию  $\chi^2$  статистически значимых различий не получено ( $p=0,56$  и  $p=0,43$ , соответственно).

#### Выводы

1. При кровотокающей дуоденальной язве *Hp* в слизистой оболочке желудка и ДПК гистологическим методом выявлен у 54,7% пациентов, молекулярно-генетическим (ПЦР) – у 63,5%.

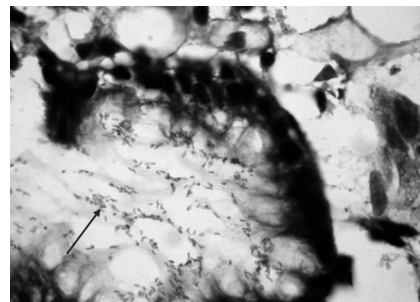
2. *Hp* у всех обследованных пациентов чувствителен к антибиотикам группы макролидов, не чувствителен к тетрациклиновой группе, что следует учитывать при проведении эрадикационной терапии.

3. После иссечения и ЭД кровотокающей язвы ДПК, ПД в отдаленном периоде в среднем через 1,7 года после операции (медиана 1,0, 25%-75% квартили-0,75-2,4, min 0,5, max 5,5), в 62,5% определялась хеликобактерная контаминация слизистой оболочки желудка. Не отмечено различий в хеликобактерной контаминации слизистой желудка, ДПК после иссечения, ЭД язвы, ПД и при их сочетании с СПВ ( $\chi^2$  критерий:  $p=0,43$  и  $p=0,56$ , соответственно).

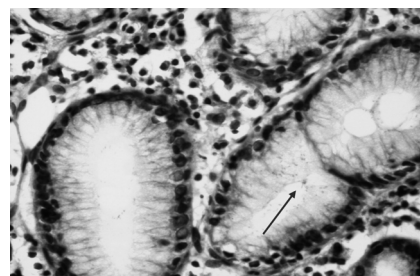
#### Литература

1. Алекберзаде, А. В. *Helicobacter pylori* в кровотоке из пептических язв / А.В. Алекберзаде, Е.М. Липницкий, Е. А. Мизгина // *Анналы хирургии*.-2004.-№ 1. С. 19-22.

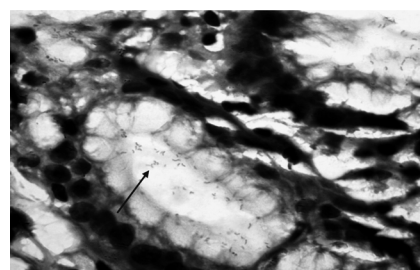
1. Афендулов, С. А. Хирургическое лечение больных язвенной



**Рисунок 4** – *Helicobacter pylori* (указано стрелкой) в слизистой оболочке антрального отдела желудка, высокая степень контаминации (более 50 бактерий в поле зрения). Окраска по Романовскому-Гимза, увеличение 400



**Рисунок 5** – *Helicobacter pylori* (указано стрелкой) в слизистой оболочке тела желудка, легкая степень контаминации (в поле зрения до 20 бактерий). Окраска по Романовскому-Гимза, увеличение 400



**Рисунок 6** – *Helicobacter pylori* (указано стрелкой) в слизистой оболочке антрального отдела желудка, средняя степень контаминации (до 50 бактерий в поле зрения). Окраска по Романовскому-Гимза, увеличение 400. Использован желтый фильтр

болезню / С. А. Афендулов, Г. Ю. Журавлев.-Москва: ГЭОТАР-Медиа, 2008.-333 с.

2. Бовтюк, Н. Я. Пилорический хеликобактер (НР) при сочетанных операциях у больных с пилоро-дуоденальными язвами и гастроэзофагеальной рефлюксной болезнью (ГЭРБ) / Н. Я. Бовтюк // Актуальные вопросы военной медицины и военно-медицинского образования: Сб. труд., посвящ. 10-летию воен.-мед. ф-та БГМУ-Минск, 2005.-С. 115-121.

3. Исаков, А.А. Хеликобактериоз / А. А. Исаков, И. В. Доморадский.-Москва, 2003. – 412 с.

4. Лапина, Т. Л. Эзомепразол-первый ингибитор протонной помпы париетальных клеток желудка, созданный как моноизомер: новые достижения в терапии гастроэзофагеальной рефлюксной болезни / Лапина Т. Л. // Рос. журн. гастроэнтерол., гепатол., колопроктол.-2002.-Т. XII, № 1.-С. 23-29.

5. Лебедев, Н. В. Язвенные гастродуоденальные кровотечения / Н. В. Лебедев, А. Е. Климов.-Москва: БИНОМ, 2010. – 175 с.

6. Партов, М. Ш. Хирургическое лечение желудочных кровотечений с учетом хеликобактериоза: автореф. ... дис. канд мед. наук: 14.00.27 / М.Ш. Партов; Таджикский гос. мед. ун-т им. Абуали ибни Сино. – Душанбе, 2007. – 23 с.

7. Семенчук, И. Д. Хирургическое лечение осложненной язвенной болезни с эрадикацией хеликобактерной инфекции в раннем послеоперационном периоде / П.Д. Семенчук // Медицинская панорама.-2005.-№ 9.-С. 81-82.

8. Стебунов, С. С. Пилорический хеликобактер у больных осложненной язвенной болезнью / С. С. Стебунов, А. И. Лемешевский // Проблемы хирургии в современных условиях: материалы XIII съезда хирургов Республики Беларусь, Гомель, 28-29 сент. 2006 г.: в 2 т. – Гомель, 2006. – Т.2. – С. 128.

9. Халимов, Д. С. Оптимизация диагностики и хирургического лечения острых дуоденальных кровотечений язвенного генеза: автореф. ... дис. канд мед. наук: 14.00.27 / Д.С. Халимов; Таджикский гос. мед. ун-т им. Абуали ибни Сино. – Душанбе, 2011. – 23 с.

10. Харнас, С. С. Влияние хеликобактериоза на результаты

хирургического лечения язвенной болезни / С. С. Харнас, А. В. Самохвалов, Р. Н. Ларьков // Хирургия. – 2006. – С. 56-62.

11. Циммерман, Я. С. Гастродуоденальные заболевания и Helicobacter pylori инфекция: Общее обозрение проблемы / Я. С. Циммерман // Клиническая медицина. 2009.-№ 5.-С. 9-15.

12. Чеботарев, А. Н. Оптимизация проведения антихеликобактерной терапии у больных язвенной болезнью желудка и двенадцатиперстной кишки, осложненной гастроинтестинальным кровотечением: автореф. ... дис. канд мед. наук: 14.00.27 / А. Н. Чеботарев; Московский государ. медико-стоматологич. ун-т.-2004. – 23 с.

13. Helicobacter pylori in gastric corpus of patients 20 years after partial gastric resection / C. Kirsch [et al.] // World Journal of Gastroenterology. – 2004.-Vol. 10, № 17. – P. 2557-2559.

14. Leivonen, M. K. Helicobacter pylori infection after partial gastrectomy for peptic ulcer and its role in relapsing disease / M.K. Leivonen, C.N. Haglund, S.F. Nordling // Eur. J. Gastroenterol. Hepatol. – 1997.-Vol. 9, Apr.-№ 4.-P. 371-374

15. Lethal protosensitization of Helicobacter species / C.E. Milsson [et al.] // SPIE. – 1998.-№ 2325.-P. 174-180

16. Perri, F. Bacterial density of Helicobacter pylori predicts the success of triple therapy in bleeding duodenal ulcer / F. Perri, V. Festa, R. Clemente / Gastrointest. Endosc.-1997.-Vol. 46.-№ 3.-P. 287.

17. Pop, E., Chira C. The relationship between Helicobacter pylori infection and stomach ulcer in patients with antrectomie for duodenal ulcer / E. Pop, C. Chira // Am. J. Gastroenter.-1994.-Vol. 89, №8.-P. 1353.

19. Prevalence of Helicobacter pylori infection in gastrectomy and vagotomy / D. Boixeda. [et al.] // Rev. Clin. Esp. – 1995.-Vol. 195, № 11.-P. 757-760.

20. Ulcer recurrence after gastric surgery: is Helicobacter pylori the culprit? / Y.T. Lee [et al.] // Am. J. Gastroenterol. – 1998.-Vol. 93, June.-№ 6.-P. 928-931

21. Nylamo, E. Parietal cell vagotomy for duodenal and pyloric ulcer clinical and secretory results / E. Nylamo, M. Inberg // Ann Chir. Gynaecol.-1986.-Vol. 75.-P. 266-269.