

А.И. Залмовер, Г.Н. Вараницкий, Л.Ф. Савицкий, В.В. Рузанов

## УСПЕШНОЕ ЛЕЧЕНИЕ ЛОЖНОГО СУСТАВА КЛЮЧИЦЫ ФУНКЦИОНАЛЬНОЙ КОСТЫЛЬНОЙ ГИПСОВОЙ ПОВЯЗКОЙ И.П.ОЧКУРА

ГУ «432 Главный военный клинический медицинский центр ВС»

Для лечения переломов ключицы со смещением в травматологических отделениях 432 ГВКМЦ с 1990 г. применяется функциональная костыльная гипсовая повязка И.П. Очкура (ФКГП), с 1993 года этот способ стал методом выбора при её изолированных переломах. Оперативное лечение переломов ключицы мы производим только при опасности перфорации кожи изнутри острым концом костного отломка, при переломах, осложнившихся сдавлением сосудов, нервов, а также при переломе обеих ключиц.

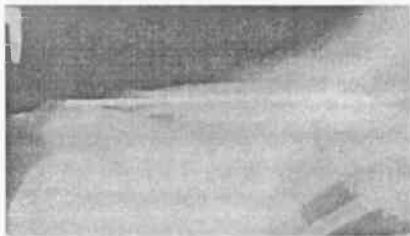


Рис. 1.

является оптимальной конструкцией для лечения закрытых переломов ключицы, так как устраняет смещение отломков ключицы, обеспечивает их иммобилизацию и обеспечивает



Рис. 2.

восстановление функции верхней конечности в процессе лечения. Повязка легка, удобна, не стесняет движения в ближайших суставах и позвоночнике. Методика изготовления повязки, репозиции костных отломков и

функционального лечения переломов ключицы изложены в

предыдущих публикациях [2,3].

В нашем клиническом наблюдении ФКГП успешно применена для лечения ложного сустава после оперативного лечения закрытого перелома средней трети правой ключицы.

Больная Д-вич, 30 лет 25.09.2006 г. при падении на отведённую правую руку получила закрытый перелом правой ключицы со смещением. Бригадой «скорой помощи» доставлена в клиническую больницу г. Минска, где в 01<sup>00</sup> 26.09.06 г. под общим обезболиванием оперирована. (Рентгенограммы при поступлении отсутствуют). Произведена открытая репозиция, металлостео-синтез перелома средней трети правой ключицы металлической спицей.

Через 2 месяца в поликлинике спица, фиксирующая пе-

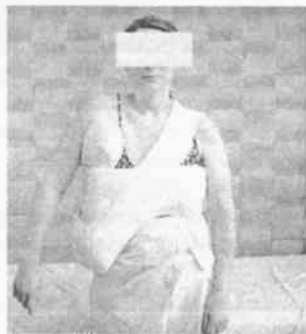

Рис. 3.

Общеизвестно, что осуществить полную иммобилизацию ключицы практически невозможно, так как она осуществляет движение вместе с грудной клеткой во время каждого вдоха и выдоха. С нашей точки зрения ФКГП является оптимальной конструкцией для лечения закрытых переломов ключицы, так как устраняет смещение отломков ключицы, обеспечивает их иммобилизацию и обеспечивает восстановление функции верхней конечности в процессе лечения. Повязка легка, удобна, не стесняет движения в ближайших суставах и позвоночнике. Методика изготовления повязки, репозиции костных отломков и

релом правой ключицы, удалена. Возникла деформация правого надплечья, ненормальная подвижность в области средней трети ключицы.

Больная обратилась за консультацией в амбулаторный центр 432 ГВКМЦ.

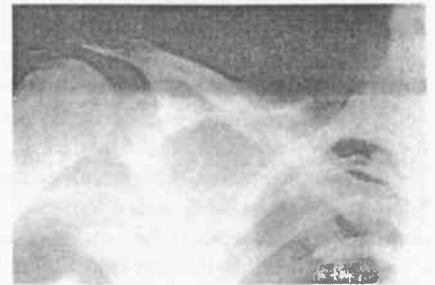

Рис. 4.



Рис. 5.

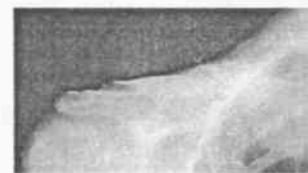

Рис. 6.

От предложенного повторного оперативного вмешательства категорически отказалась. Без анестезии произведена закрытая ручная репозиция с фиксацией правой верхней конечности ФКГП.

На контрольных рентгенограммах ось правой ключицы восстановлена.

Лечение проводилось амбулаторно на базе АЦ 432 ГВКМЦ. Иммобилизация выполнялась в течение 2,5 месяцев. Проводилось физиотерапевтическое лечение, лечебная физкультура. Наступила консолидация перелома. Перед снятием гипсовой повязки движения в локтевом и кистевом суставе восстановились полностью, в плечевом сохранилось незначительное ограничение отведения и сгибания.

После снятия гипсовой повязки функция правой верхней конечности восстановилась. Больная осмотрена через год. Жалоб не предъявляет, считает себя здоровой.

Рентгенограмма больной Д-вич от 04.01.08 г.

Цель клинического исследования: показать возможность применения костыльной гипсовой повязкой И.П. Очкура для функционального лечения несросшихся переломов и ложных суставов ключицы в условиях поликлиники.

### Литература

1. Военная травматология и ортопедия / под редакцией проф. В. М. Шаповалова. Санкт-Петербург, 2004. С. 197 – 199.
2. Залмовер, А. И., Савицкий, Л. Ф. и др. «Лечение закрытых переломов ключицы костыльной гипсовой повязкой И. П. Очкура» // Медицинские новости. 1998. № 7. С. 47 – 49.
3. Залмовер, А. И., Савицкий, Л. Ф., Вараницкий, Г. Н. «Лечение закрытых переломов ключицы костыльной гипсовой повязкой» // Материалы Юбилейного пленума ортопедов травматологов Республики Беларусь, посвященного 100-летию со дня рождения профессора Маркса В.О., 1998. С. 196 – 198.