

Сравнительная оценка различных методов лечения телеангиэктазий нижних конечностей

Кафедра военно-полевой хирургии Военно-медицинского факультета в БГМУ

В данной работе проведен анализ эффективности лечения телеангиэктазий артериального и венозного типов нижних конечностей у 80 пациентов методами микросклеротерапии и селективной лазерной коагуляции. В ходе исследования определена наиболее оптимальная тактика для устранения этого косметического дефекта кожи.

Телеангиэктазия (ТАЭ) – это видимые глазом расширенные сосуды капиллярной петли кожи диаметром до 1 мм. Расширению подвержены в равной степени как артериальная, так и венозная часть петли. ТАЭ артериальной части петли имеют ярко красный цвет, их диаметр не превышает 0,1 мм. Чаще всего они локализуются на лице, шее, внутренних поверхностях бедер. Сосудистые эктазии венозной части петли имеют темно-синий цвет, их диаметр достигает 1 мм. Локализуются они преимущественно на бедрах (зона «галифе») и голенях [2,8].

По внешнему виду (рис. 1) ТАЭ разделяют на линейные, звездчатые («сосудистые звездочки»), древовидные и точечные [9].

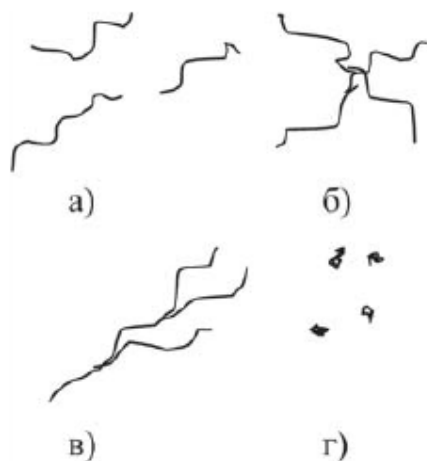


Рис. 1 Классификация ТАЭ по внешнему виду

- а) линейные
- б) звездчатые
- в) древовидные
- г) точечные

Телеангиэктазии являются наиболее часто встречающимися косметическими дефектами и возникают у миллионов людей с белой кожей (тип кожи I и II по Фицпатрику).

Этиология ТАЭ.

Практически у всех пациентов (98%) прослеживается генетическая предрасположенность. Основными эндогенными факторами являются заболевания печени, хроническая венозная недостаточность, липофиброзная дистрофия подкожной клетчатки, гормональные дисфункции, разнообразные нарушения системы гемостаза.

Экзогенные факторы – чрезмерная инсоляция (загар на солнце, солярий), обморожение кожи, применение гормональных противозачаточных препаратов, лучевая терапия, частое перегревание кожи - горячие ванны, сауна, баня и т.д. [2,3,5]. Телеангиэктазии появляются, вероятно, в результате высвобождения или активации сосудодобивных медиаторов под воздействием вышеперечисленных факторов, что приводит к ангиогенезу.

Основными методами лечения ТАЭ являются:

- электрокоагуляция (недостатки: обработке подлежат сосуды диаметром более 0,5 мм, метод болезненный, часто после его применения образуются рубцы, депигментация, гиперпигментация, поскольку электрод поражает одинаково и расширенный сосуд и находящуюся рядом здоровую ткань);
- озонотерапия (введение в ТАЭ озона, частота рецидивов – более 50%);
- селективная лазерная коагуляция (СЛК) – действие основано на избирательном поглощении энергии лазерного излучения оксигемоглобином, нагревание капилляра до 60-700С с последующей его коагуляцией без повреждения окружающих тканей и кожи;
- микросклеротерапия (МСТ) – введение в расширенный капилляр флебосклерозанта низкой концентрации (0,5% раствор этоксисклерола) с последующей эластической компрессией;
- радиочастотная облитерация ТАЭ (недостатки: сосуд должен быть диаметром более 0,5 мм, очень высокая стоимость аппаратуры);
- микротермокоагуляция – позволяет удалять сосудистые звездочки диаметром менее 0,3 мм, процедура безопасна и практически безболезненна, применение тончайших электродов и проведение процедуры под контролем увеличительной техники позволяют добиться хороших результатов [1], однако в Беларуси данный метод из-за отсутствия аппаратуры не применяется.

Цель работы: оценка эффективности лечения телеангиэктазий нижних конечностей методами микросклеротерапии и селективной лазерной коагуляции.

Материалы и методы.

В нашем исследовании мы провели анализ эффективности лечения артериального и венозного типов ТАЭ нижних конечностей у 80 пациенток в возрасте от 16 до 55 лет методами микросклеротерапии (20 пациенток с синими и 20 с красными ТАЭ) и селективной лазерной коагуляции (20 пациенток с синими и 20 с красными ТАЭ).

Особенности проведения селективной лазерной коагуляции. СЛК выполнялась диодным лазером STL 1551 (Польша). Излучение доставлялось к пациенту с помощью оптического фиброволокна диаметром 200 микрон, средняя мощность излучения на выходе световода, устанавливалась в пределах 1,5 - 1,7 Вт. Конец световода соединяли с оптической насадкой. Выбранный режим работы лазерной установки — импульсный.

СЛК проводилось при следующих параметрах:

- длина волны 810 нм (обеспечивает поглощение энергии лазерного излучения оксигемоглобином, а не водой, которая содержится в окружающих тканях, вследствие чего происходит коагуляция только сосуда);
- плотность энергии - 200 Дж на см. кв.;
- длительность импульса - 20 мсек;

- диаметр пятна - 0,5 мм (вследствие чего имеется низкая эффективность воздействия на сосуды диаметром более 0,5 мм).

Обезболивание - охлаждение кожи льдом (хотя в целом процедура безболезненная). Сосуды обрабатывались от периферии к центру (от более тонкого конца сосуда по направлению к более толстой его части) методом «точка за точкой» за 1 проход. Каждая коагулируемая точка подвергалась воздействию одной или двух экспозиций лазерного воздействия, расстояние между точками лазерного воздействия составило 1-2 мм. После проведенной процедуры больным было рекомендовано воздерживаться от приема аспирина, алкоголя, физических нагрузок, избегать в течение 2-3 нед УФО кожи, в течение нескольких дней использования косметических средств [2,6]. Курс лечения - 2 сеанса с интервалом в 2 недели.

Особенности проведения микросклеротерапии.

МСТ проводилась с использованием инсулинового шприца и иглы 30g, согнутой под углом 45 градусов (для более удобного осуществления инъекции в расширенный сосуд). Инъекцию выполняли 0,5% раствором этоксисклерола в проводящую (центральную) вену ТАЭ с последующим наложением непрерывной эластической компрессии бинтом в течение 3 суток. Введение склерозанта осуществлялось до полного обесцвечивания ТАЭ. Последующее появление на ее месте гиперемии кожи по типу крапивницы (самостоятельно разрешалась в течение 1-2 суток) оценивалась как положительная реакция[3,6].

После проведения МСТ рекомендовалось ежедневно осуществлять пешие прогулки не менее 1 часа, избегать длительного стояния или сидения, тяжелых физических нагрузок, в течение 2 недель избегать приема контрацептивов, аспирина, трентала, ибупрофена и других противовоспалительных препаратов, не принимать горячих ванн, исключить в течение 1,5-2 месяцев посещение сауны и бани, в течение 2-3 суток воздерживаться от приема алкоголя.

Результаты.

Учет результатов проводился через 1 месяц с использованием шаблона (кальки), накладываемого поверх ТАЭ до и после лечения. Степень очищения кожи от сосудов, подвергнутых лазерной терапии и микросклеротерапии, оценивалась хирургами, которые не участвовали в лечении пациентов.

Результаты лечения ТАЭ представлены в табл. 1.

Таблица 1

Сравнительная оценка эффективности лечения красных и синих ТАЭ нижних конечностей методами микросклеротерапии и селективной лазерной коагуляции

Метод лечения ТАЭ	Эффективность лечения ТАЭ, %	
	для синих ТАЭ (венозного типа)	для красных ТАЭ (артериального типа)
Микросклеротерапия	70%	40%
Селективная лазерная коагуляция	30%	75%

У 20 пациенток с синими ТАЭ, обработанными лазером, степень очищения достигла 30%.

У 20 пациенток с синими ТАЭ, которым выполнена МСТ, степень очищения составила 70%.

У 20 пациенток с красными ТАЭ, обработанными лазером, степень очищения достигла 75%.

У 20 пациенток с красными ТАЭ, которым была выполнена МСТ, степень очищения составила 40%.

Выводы:

1) Поскольку скорость кровотока в красных ТАЭ в 4-5 раз выше, чем в синих, то при выполнении микросклеротерапии происходит быстрое вымывание раствора флебосклерозанта, что значительно снижает эффективность данной процедуры.

2) Диаметр красных ТАЭ обычно около 0,2 мм, что затрудняет введение склерозирующего препарата непосредственно в просвет сосуда без повреждения окружающих тканей (наиболее частые осложнения - гиперпигментация и эпидермальный некроз), поэтому в отношении красных ТАЭ наиболее приемлем метод селективной лазерной коагуляции.

3) Диаметр синих ТАЭ обычно превышает 0,5 мм, следовательно, для их лечения селективная лазерная коагуляция малоэффективна - в данном случае приоритет отдается микросклеротерапии.

4) Учитывая, что у одного пациента, в основном, имеются и синие, и красные ТАЭ, то сначала мы рекомендуем проводить 1-2 курса микросклеротерапии, а затем селективную лазерную коагуляцию (обычно требуется 2-3 сеанса) [4].

5) Если после микросклеротерапии остается стойкая гиперпигментация, ее удаляют с помощью лазеро-магнитной терапии (5-10 сеансов).

Литература

1. Власов, П. Г. Микротермокоагуляция при лечении варикозного расширения вен // ООО «Свис Эстетик» - Публикации, 2005.
2. Кубанова, А. А., Данищук, К В. Селективная деструкция телеангиэктазий лазером на парах меди // Вестник дерматологии и венерологии. 2000. № 2. С. 26–27.
3. Савельев, В. С. Флебология: руководство для врачей. М.: Медицина, 2001. С. 460–463.
4. Суханов, С. Т., Ронзин, А. В., Власов, П. Г. Комбинация компрессионной склеротерапии и лазерной терапии в лечении варикозной болезни и телеангиэктазий нижних конечностей II Ангиология и сосудистая хирургия / 1999. Т. 5. № 4. С. 76–78.
5. Хомченко, В. Лазерная коагуляция кровеносных сосудов // LINLINE – Публикации, 2006–2007.
6. Шевченко, Ю. Л., Стойко, Ю. М., Лыткин, М. К. Основы клинической флебологии. М.: Медицина, 2005. С. 278–282.
7. Adrian, R.M. Treatment of Leg teleangiectasias Using a Long.- Pulse Frequency-doubled Neodymium: YAG Laser at 532 nm/bermatol. Surg. 1998; 24: 19–23.
8. Goldman, M.P., Bennett, R.G. Treatment of teleangiectasias: a review. J. Am. Acad.DermatoL 1987; 17: 167–182.
9. Redsh, W. Localised vasculas dilatations of the human skin / Pelzez R.H. // Amer. Heart J. 1994. Vol. 37. P. 106.