

DOI: <https://doi.org/10.51922/2074-5044.2022.2.75>

В. В. Строгий

РЕДКИЕ ФОРМЫ НАДЖЕЛУДОЧКОВОЙ ТАХИКАРДИИ

УО «Белорусский государственный медицинский университет»

В статье приводятся данные по структуре, частоте встречаемости некоторых редких форм наджелудочковой тахикардии в детском возрасте с выделением клинико-электрофизиологического варианта нарушения ритма для определения характера дальнейшего лечения и последующего наблюдения. Из 1124 детей, обратившихся по поводу тахикардии отобрано 194 ребенка, которым проведено углубленное изучение свойств проводящей системы сердца путем выполнения чреспищеводного электрофизиологического исследования. Установлена структура наджелудочковой тахикардии с выделением: атриовентрикулярной реципрокной тахикардии, атриовентрикулярной узловой реципрокной тахикардии, фокусной предсердной тахикардии и фибрилляции/трепетания предсердий. Сравнительно редкое выявление сопутствующей патологии у детей с НЖТ (11,8%) подчеркивает необходимость детального сбора кардиологического анамнеза, проведения клинико-лабораторного обследования на предыдущих этапах оказания медицинской помощи.

Ключевые слова: дети, тахикардия, холтермониторирование, чреспищеводное электрофизиологическое исследование.

V. V. Strogij

RARE FORMS OF SUPRAVENTRICULAR TACHYCARDIA

The article presents data on the structure, frequency of occurrence of some rare forms of supraventricular tachycardia in childhood, highlighting the clinical and electrophysiological variant of rhythm disturbance to determine the nature of further treatment and follow-up. Of the 1124 children who applied for tachycardia, 194 children were selected, who underwent an in-depth study of the properties of the conduction system of the heart by performing a transesophageal electrophysiological study. The structure of supraventricular tachycardia was established with the following: atrioventricular reciprocal tachycardia, atrioventricular nodal reciprocal tachycardia, focal atrial tachycardia and atrial fibrillation/flutter. The relatively rare detection of concomitant pathology in children with SVT (11.8%) emphasizes the need for a detailed collection of cardiac history, clinical and laboratory examination at the previous stages of medical care.

Key words: children, tachycardia, cholermonitoring, transesophageal electrophysiological study.

Впервые в научной литературе описание приступа наджелудочковой тахикардии появилось в конце XIX века (R. Cotton, 1867; L. Bouveret, 1889). Однако спустя лишь столетие появилась возможность для выделения и электрофизиологического описания различных форм данной тахикардии. На сегодня применение современных интервен-

ционных методов диагностики и лечения нарушений ритма у детей позволило с позиций электрофизиологии уточнить патофизиологические особенности многих аритмий и прежде всего – наджелудочковой тахикардии, являющейся наиболее частой формой из всех тахиаритмий у детей (до 95 %) и чаще носят пароксизмальный характер [1].

У детей под термином «наджелудочковая тахикардия» понимают три и более последовательных сокращения сердца с частотой превышающей верхнюю возрастную границу или более 100 ударов в мин. у взрослых, если для возникновения и поддержания тахикардии требуется участие предсердий или атриоventрикулярного узла [2]. По характеру течения тахикардии делятся на пароксизмальные и хронические (непароксизмальные). Хронические тахикардии разделяют на постоянные (непрерывные) и постоянно-возвратные (непрерывно-рецидивирующие).

С возникновением и дальнейшим существованием наджелудочковой тахикардии связано возможное ухудшение качество жизни ребенка. Такое состояние обусловлено нередко нарушением гемодинамики во время приступа тахикардии, повышенным риском внезапной сердечной смерти. Нередко развитие аритмии осложняет течение основного заболевания: врожденного порока сердца, воспалительного поражения миокарда, сердечной недостаточности, в некоторых случаях ее развитие связано с проаритмогенными свойствами применяемых антиаритмических препаратов [3]. В детском возрасте наджелудочковые тахикардии могут протекать не только с жалобами на сердцебиение, высокую частоту пульса, но и с неврологической симптоматикой (синкопальные и пресинкопальные состояния), нарушением общего состояния (слабость, вялость), с симптомами поражения желудочно-кишечного тракта (расстройство стула, рвота, боли в животе). Указанные особенности требуют ранней диагностики таких нарушений ритма в детском возрасте. Данные особенности подчеркивают актуальность рассматриваемой проблемы в детском возрасте.

В настоящее время существует множество нерешенных вопросов: отсутствует единая классификация наджелудочковой тахикардии у детей и как следствие – имеется проблема ранней диагностики, сроков наблюдения таких пациентов, особенностей проведения

противоаритмической терапии. В данной работе авторы, используя результаты электрофизиологического исследования, расширяют и дополняют существующие классификации, что позволит дифференцированно подойти к обследованию детей с жалобами на сердцебиения. Авторы данной работы подчеркивают, что диагностический поиск природы тахикардии (за исключением синусовой тахикардии) должен быть направлен на установление ее клинко-электрофизиологического варианта, определяющего объем дальнейшего исследования и выбор лечения.

Цель: определение структуры, частоты встречаемости редких форм наджелудочковой тахикардии в детском возрасте.

Материал и методы

Работа осуществлялась на базе «Республиканского научно-практического центра детской хирургии» поэтапно, с проведением клинко-диагностических исследований и лечебно-профилактической. Исследование выполнено в 2017–2021 гг. За 7-летний период за консультативно-диагностической помощью в РНПЦ детской хирургии обратились 1124 детей с НЖТ, из них первично – 728 человек (64,8%), повторно – 396 (35,2%). Среди обратившихся преобладали лица мужского пола (60,8%). Проведено исследование уровня и структуры заболеваемости НЖТ и синдрома WPW по обращаемости за консультативно-диагностической помощью к аритмологам-педиатрам в консультативно-поликлиническое (кардиохирургическое) отделение РНПЦ детской хирургии. Пациенты поступали по направлениям из медицинских учреждений всех областей Беларуси и г. Минска, а также по направлениям военкоматов, спортивных диспансеров. Диагноз НЖТ устанавливали на основании клинко-анамнестических данных и прежде всего – зарегистрированного документально нарушения ритма [4]. При необходимости всем обратившимся проводилось ультразвуковое исследование сердца, повторялись ЭКГ,

холтермониторирование в динамике. Всего на этом этапе обследовано 1124 ребенка в возрасте $10,6 \pm 0,2$ лет с различными формами НЖТ.

Критерии включения: житель Республики Беларусь от 0 до 17 лет, имевший в анамнезе документированный приступ пароксизмальной наджелудочковой тахикардии.

Критерии исключения: возраст старше 17 лет, иностранные граждане.

В качестве критериев наджелудочковой пароксизмальной тахикардии (ПТ) у детей и отличия ее от синусовой тахикардии использовались ранее описанные признаки [1, 5]: увеличение ЧСС более, чем в 2 раза по сравнению с возрастной нормой: у новорожденных более 220 ударов в 1 мин, у детей младшего возраста более 180 уд. в мин, у подростков – более 160 уд. в 1 мин. При этом зубец Р на ЭКГ отсутствовал или был сглажен. Отмечалось выраженное начало и окончание приступа, купирование его посредством электроимпульсной терапии или чреспищеводной стимуляцией, наличие гемодинамических нарушений.

В последующем, для уточнения механизма тахикардии и определения клинко-патологического варианта нарушения ритма из 1124 детей отобрано 194 ребенка, которым проведено углубленное изучение свойств проводящей системы сердца путем выполнения чреспищеводного электрофизиологического исследования, которое выполнено в условиях стационара (РНПЦ «Кардиология» (44,3%) и РНПЦ детской хирургии (55,7%). Оно проведено для уточнения природы и механизмов НЖТ, а также для подтверждения факта наличия тахиаритмии. Учитывались известные в практике показания и противопоказания для выполнения этой диагностической процедуры в детском возрасте [6, 7].

Нами подробно собраны жалобы пациентов, уточнен анамнез: кратность, частота, характер приступов ПТ, дана их временная характеристика, исследована сопутст-

вующая патология, оценен наследственный анамнез.

Чреспищеводное электрофизиологическое исследование выполнено с использованием чреспищеводного кардиостимулятора ЭЗОТЕСТ (Россия). Протоколы программированной чреспищеводной стимуляции с определением наличия ДАВС, точки Венкебаха, эффективного рефрактерного периода атриоventрикулярного узла и ДАВС проведены в виде учащающейся стимуляции, стимуляции с одним и двумя экстрастимулами либо в виде частой (сверхчастой) стимуляции. В настоящее время имеется 3 класса показаний к проведению данного исследования у детей, хотя они не являются общепризнанными. Нами учитывались и противопоказания к проведению процедуры [62, 78, 101].

Проведена статистическая обработка полученных данных.

Результаты и обсуждение

В связи с отсутствием общепризнанной классификации НЖТ в педиатрии для изучения структуры тахиаритмий мы использовали коды МКБ-10 и выделили соответственно [4, 22]:

I 45.6 – синдром преждевременного возбуждения (WPW);

I 47.1 – наджелудочковые тахикардии: пароксизмальная тахикардия: предсердная, предсердно-желудочковая, исходящая из соединения, узловая;

I 48 – фибрилляция и трепетание предсердий;

I 49.1 – преждевременная деполяризация предсердий;

I 49.2 – преждевременная деполяризация, исходящая из соединения.

Полученные результаты структуры выявленных аритмий у обратившихся детей, представлены на рисунке 1.

Как видно из данной структуры, наиболее часто за консультативно-диагностической по-

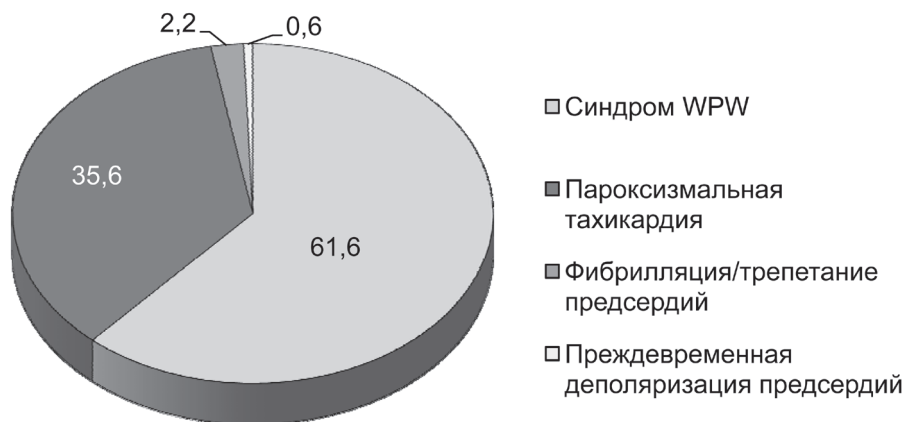

Рис. 1. Структура наджелудочковой тахикардии у детей с учетом кодов МКБ-10 (%)

мощью обращались дети с синдромом предвозбуждения желудочков, почти в 2 раза реже ($p < 0,05$) – дети с пароксизмальной тахикардией, в единичных случаях отмечено трепетание/фибрилляция предсердий (11 человек) и преждевременная деполяризация предсердий (3 человека). Следует отметить, что только у 11,8% обследованных выявлена сопутствующая кардиальная патология.

С учетом клинических, электрофизиологических данных, ранее опубликованных результатов исследований [...], мы выделили следующие варианты наджелудочковой тахикардии: синусовая тахикардия, предсердная тахикардия (очаговая или фокусная, многоочаговая, трепетание и фибрилляция предсердий), тахикардия из атриовентрикулярного соединения (узловая реципрокная и очаговая или фокусная из атриовентрикулярного соединения), а также тахикардия с участием дополнительных проводящих путей.

Наиболее часто регистрировались следующие сопутствующие заболевания: врожденные пороки сердца (у 37 детей), проявления кардита (у 15 детей) и кардиомиопатии (как гипертрофическая, так и дилатационная – у 6 детей). Из ВПС чаще регистрировался дефект межпредсердной перегородки (у 11 детей) и аномалия Эбштейна (у 10 детей). В подавляющем большинстве случаев

(88,2%) НЖТ встречалась без признаков органического поражения сердца.

С целью уточнения патофизиологического характера тахикардии, поиска ее источника в условиях стационара пациентам выполнено чреспищеводное электрофизиологическое исследование проводящей системы сердца.

В дальнейшем, с учетом полученных данных ЭФИ, нами выделены клинко-патофизиологические варианты: атриовентрикулярная реципрокная тахикардия, атриовентрикулярная узловая реципрокная тахикардия, фокусная предсердная тахикардия и фибрилляция/трепетание предсердий (рисунок 2).

Чаще всего причиной НЖТ в детском возрасте, в отличие от взрослых, является АВ-реципрокная тахикардия с участием дополнительных проводящих путей, которая фактически и есть проявление синдрома WPW. К настоящему времени известно около 6 групп таких дополнительных путей [2]. Функционирование таких путей служит следствием нарушения внутриутробного развития фиброзных колец атриовентрикулярных клапанов сердца (одного или обоих), в результате которого сохраняется одно или несколько эмбриональных мышечных соединений между предсердным и желудочковым миокардом (пучок Кента, волокна Махайма, атриофасцикулярные и нодофасцикулярные тракты),

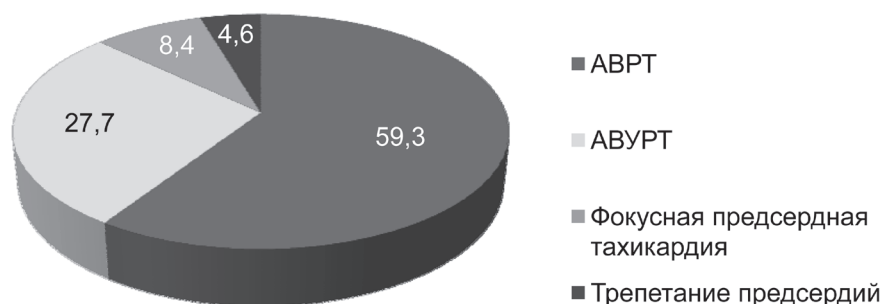


Рис. 2. Структура клинко-электрофизиологических вариантов НЖТ с учетом данных электрофизиологического исследования, %

которые могут располагаться в любом месте вокруг правого или левого АВ-отверстий за исключением области аортально-митрального треугольника. В литературе описаны следующие причины АВРТ: наследственная предрасположенность (выявляется у 3,4% близких родственников таких пациентов), наличие врожденных пороков сердца, гипертрофической кардиомиопатии и скелетной миопатии. У большинства пациентов с дополнительными проводящими путями структурной патологии сердца и мышечной системы не выявляется (в нашем исследовании – у 88,2% детей с АВРТ). По данным различных авторов, наиболее часто АВРТ отмечается у детей раннего возраста (до 80%), несколько реже – в более старшем возрасте: 60–70% от всех НЖТ [5, 7]. В нашем исследовании возрастных отличий не отмечено; вероятно, это обусловлено трудностями диагностики в раннем возрасте; в общей структуре НЖТ составила 59,3%. По сравнению с детьми из групп с АВУРТ, у 11,8% обследованных детей с АВРТ ($p < 0,05$) выявлены различные врожденные пороки сердца (преимущественно дефект межпредсердной перегородки и аномалия Эбштейна), проявления кардита и кардиомиопатии.

Для детей с синдромом предвозбуждения характерно наличие ортодромной (94,2%) тахикардии, обусловленной циркуляцией импульса между предсердиями и желудочками, антероградно по атриовентрикулярному узлу и ретроградно по пучку Кента. Значительно

реже встречалась антидромная (5,8%) пароксизмальная тахикардия, причиной которой было противоположное описанному движение импульса, т.е. импульс проводился из предсердий в желудочки по дополнительным путям, а обратно – по атриовентрикулярному узлу. У 3 детей методом ЭФИ мы выявили особые дополнительные проводящие пути с «электрофизиологией волокон Махайма» (замедление проведения при определенных условиях, локализация в переднее-боковой стенке, латентный и однонаправленный характер предвозбуждения желудочков).

Второй по частоте встречаемости у детей с НЖТ выступает АВ-узловая реципрокная тахикардия, которая в нашем исследовании составила 27,7%. По данным литературы, ее наибольшая частота встречаемости (до 30%) отмечается в подростковом возрасте, максимальная (до 50%) отмечается у взрослых [4, 6]. В нашем исследовании она выявлена у 4 детей до 1 года. При узловой форме атриовентрикулярной реципрокной тахикардии происходит циркуляция импульса внутри АВ-узла и прилегающему миокарду предсердий. При этом варианте НЖТ происходит раздвоение (или диссоциация) АВ-узла, при котором возникает два независимых пути проведения импульса. Один из них отличается более быстрым проведением (fast), другой – более медленным (slow). При антероградном проведении импульса по медленному пути, а при ретроградном – по быстрому пути отмечается

типичная форма АВУРТ (slow-fast), которую мы выявили у 95,0% детей подгруппы. Атипичная форма АВУРТ, обусловленная антеградным узловым проведением импульса по быстрому пути, а ретроградным – по медленному пути (fast-slow), отмечена у 5,0% детей. Следует отметить, что такая форма ПТ больше характерна для взрослых, чем для детей.

Третьей по частоте встречаемости была *фокусная предсердная тахикардия*, выявленная у 8,4% детей с НЖТ. При этом ее непрерывно-рецидивирующее течение выявлено у 12 человек, хроническое течение – у 5 человек. Многофокусной тахикардии нами не выявлено. Наиболее часто она отмечена на фоне органической кардиальной патологии у детей раннего возраста, достигая 15–25% в структуре НЖТ, а в более старшем возрасте – значительно реже: до 6% [106]. При обследовании 525 детей с НЖТ методом ЭФИ Кручина Т. К. и Егоров Д. Ф. выявили такую тахиаритмию у 9,7% детей [1].

Для детского возраста такие тахиаритмии как трепетание/фибрилляция предсердий не характерны. Они отмечены нами у 5 пациентов (4,6%) на фоне ВПС и проявлений сердечной недостаточности, кардита, в 3 случаях это были дети 1-го года жизни. Их появление обусловлено циркуляцией волны возбужде-

ния по топографически обширному контуру: вокруг крупных анатомических структур в одном из предсердий, обычно вокруг кольца трикуспидального клапана, в устьях легочных вен на фоне структурно и функционально измененного миокарда предсердий, при котором возникает разноскоростное проведение импульсов в разных направлениях, приводящее к циркуляции множественных волн re-entry по случайному пути.

Выводы: 1) Результаты исследования НЖТ в детском возрасте позволили установить частоту и определить структуру с учетом клинико-электрофизиологической составляющей, некоторые особенности тахиаритмий с учетом пола, возраста, наличия сопутствующей кардиальной патологии. Наиболее редко встречаемыми в структуре наджелудочковой тахикардии у детей являются: атрио-вентрикулярная узловая реципрокная тахикардия (27,7%), фокусная предсердная тахикардия (8,4%), трепетание – фибрилляция предсердий (4,6%).

2) Сравнительно редкое выявление сопутствующей патологии у детей с НЖТ (11,8%) подчеркивает необходимость детального сбора кардиологического анамнеза, проведения клинико-лабораторного обследования на предыдущих этапах оказания медицинской помощи.

Литература

1. Kruchina T. K., Egorov D. F. (2011) *Supraventricular tachycardia in children: clinic, diagnosis, treatment methods*. SPb: CHelovek. (in Russian), 355 p.
2. Stsiak A., Niewladomska-Jerosik K., Kedziora P. (2018) Preexcitation Syndromes in Children and adolescents. *Dev.Period.Med.*, vol. 22, no 2, pp. 179–186.
3. Brembilla-Perrot B., Sellal J. M., Oliver A. et al. (2016) Evolution of Clinical and Electrophysiological Data in Children with a Preexcitation Syndrome. *Pacing. Clin. Electrophysiol.* vol. 39, no. 9, pp. 951–958. doi: 10.1111/pace.12922.
4. Hernandez-Madrid A., Hocini M., Chen J. et al. (2014) How are arrhythmias managed in the pediatric population in Europe? Results of the European Heart

Rhythm survey, *Europace*. vol. 16, no. 12, pp. 1852–1856. doi: 10.1093/europace/euu313

5. Obeyesekere MN, Leong-Sit P, Massel D, et al. Risk of arrhythmia and sudden death in patients with asymptomatic preexcitation: a meta-analysis. *Circulation* 2012; 125:2308

6. Josephson ME. Preexcitation syndromes. In: *Clinical Cardiac Electrophysiology*, 4th, Lippincot Williams & Wilkins, Philadelphia 2008. p. 339.

7. Al-Khalib S. M., Arshad A., Balk E. M. et al. Risk Stratification for Arrhythmic Events in Patients With Asymptomatic Pre-Excitation: A Systematic Review for the 2015 ACC/AHA/HRS Guideline for the Management of Adult Patients With Supraventricular Tachycardia: A Report of the American College of Cardiology/American Heart Association Task Force on Clinical Practice Guidelines and the Heart Rhythm Society // *J. Am.Coll.Cardiol.* – 2016. – Vol. 67, № 13. – P. 1624–1638.

References

1. Kruchina T. K., Egorov D. F. (2011) *Supraventricular tachycardia in children: clinical, diagnosis, treatment methods*. SPb: CHelovek. (in Russian), 355 p.
2. Stsiak A., Niewladomska-Jerosik K., Kedziora P. (2018) Preexcitation Syndromes in Children and adolescents. *Dev.Period.Med.*, vol. 22, no 2, pp. 179–186.
3. Brembilla-Perrot B., Sellal J. M., Oliver A. et al. (2016) Evolution of Clinical and Electrophysiological Data in Children with a Preexcitation Syndrome. *Pacing. Clin. Electrophysiol.* vol. 39, no. 9, pp. 951–958. doi: 10.1111/pace.12922.
4. Hernandez-Madrid A., Hocini M., Chen J. et al. (2014) How are arrhythmias managed in the pediatric population in Europe? Results of the European Heart Rhythm survey, *Europace*. vol. 16, no. 12, pp. 1852–1856. doi: 10.1093/europace/euu313
5. Obeyesekere MN, Leong-Sit P, Massel D, et al. Risk of arrhythmia and sudden death in patients with asymptomatic preexcitation: a meta-analysis. *Circulation* 2012; 125:2308
6. Josephson ME. Preexcitation syndromes. In: *Clinical Cardiac Electrophysiology*, 4th, Lippincot Williams & Wilkins, Philadelphia 2008. p. 339.
7. Al-Khalib S. M., Arshad A., Balk E. M. et al. Risk Stratification for Arrhythmic Events in Patients With Asymptomatic Pre-Excitation: A Systematic Review for the 2015 ACC/AHA/HRS Guideline for the Management of Adult Patients With Supraventricular Tachycardia: A Report of the American College of Cardiology/American Heart Association Task Force on Clinical Practice Guidelines and the Heart Rhythm Society // *J. Am.Coll.Cardiol.* – 2016. – Vol. 67, № 13. – P. 1624–1638.

Поступила 19.01.2022 г.