

*Р. Н. Курленко, И. Д. Дуб, М. В. Доронин, М. Г. Кудин,
В. М. Савицкий*

НАШ ОПЫТ ВЫПОЛНЕНИЯ БИОПСИИ ПРЕДСТАТЕЛЬНОЙ ЖЕЛЕЗЫ

*ГУ «432 ордена Красной Звезды Главный военный клинический медицинский центр
Вооруженных Сил Республики Беларусь»*

Данная статья посвящена трансректальной биопсии предстательной железы. В работе представлена методика применения местного анестетика совместно с антибактериальным препаратом для профилактики послеоперационных осложнений. Биопсия простаты выполнена 85 пациентам, рак простаты выявлен в 58,8 % случаев, инфекционные осложнения наблюдались в 2,4 % случаев.

***Ключевые слова:** биопсия простаты, рак простаты.*

*R. N. Kurlenko, I. D. Dub, M. V. Doronin,
M. G. Kudin, V. M. Savitski*

OUR EXPERIENCE OF PERFORMANCE OF THE BIOPSY OF THE PROSTATE

This article is devoted to a transrectal biopsy of a prostate. The technique of administration of anesthetic together with antibacterial drug for prophylaxis of postoperative complications is presented in article. To 85 patients the prostate biopsy was executed, the prostate cancer was in 58,8 % of cases. Infectious complications were in 2,4 % of cases.

***Key words:** biopsy, prostate cancer.*

Одним из наиболее часто встречающихся злокачественных новообразований у мужчин среднего, пожилого возраста является рак предстательной железы (далее – РПЖ). По данным отечественных и зарубежных авторов, РПЖ занимает первое место по распространенности и темпам прироста среди всех злокачественных новообразований и считается значимой социальной и медицинской проблемой. Ежегодно в мире выявляется более 600 000 больных РПЖ, что составляет 20,3 % от всех онкологических заболеваний. За 2015 г., в структуре онкологической заболеваемости мужского населения Российской Федерации РПЖ составил 17,8 % [3, 6]. В Республике Беларусь в структуре раковых заболеваний РПЖ также лидирует и составляет 16,3 % [2]. Проблема диагностики РПЖ актуальна и для военной медицины: 43,8 % обслуживаемого контингента составляют пенсионеры Министерства обороны Республики Беларусь с различной стадией гиперплазии предстательной железы. Следует так же отметить, что диагноз РПЖ может быть поставлен только на основании гистологического подтверждения. В настоящее время стандартом в диагностике РПЖ является трансректальная мультифокальная биопсия под ультразвуковым контролем (далее ТМБПЖ), которая широко применяется во всем мире [3, 5, 6].

Цель работы

Повышение диагностической ценности трансректальной биопсии простаты. Оптимизация проведения анестезии с целью улучшения переносимости биопсии. Снижение постпункционных инфекционных осложнений.

Материалы и методы

ТМБПЖ в плане диагностического онкопоиска была показана 85 пациентам. Первично ТМБПЖ выполнена 77 (90,6 %) пациентам. Повторное ТМБПЖ потребовалось у 8 (9,4 %) пациентов, в связи с сохраняющимся высоким уровнем простатспецифического антигена (далее ПСА). Средний возраст обследуемого контингента составил $70,1 \pm 5,3$ года. Уровень общего ПСА в плазме крови достигал $14,6 \pm 4,2$ нг/мл, средний объем простаты – $61,3 \pm 23,6$ см³.

Подготовка пациентов к инвазивному исследованию проводилась по стандартной методике

[1, 3]. Оснащение для биопсии включало сканер ультразвуковой «SmartEcho 2000» с биплановым ректальным датчиком ВК 8818 рабочей частотой 7,5 МГц и механическое устройство для скоростной пункционной биопсии («пистолет») «Bard – Magnum» с набором биопсийных игл длиной 25,0 см, диаметром 16, 18 Гадж, глубина вкола 15 и 22 мм).

В качестве обезболивания в ходе ТМБПЖ нами выполнялась перипростатическая инъекция местного анестетика в сосудисто-нервный пучок с обеих сторон. Данный вид анестезии более эффективен по сравнению с интраректальным введением геля с лидокаином, пероральным приемом или инъекционным введением анальгетиков [1–3]. Техника проведения инъекционной анестезии заключалась во введении 1 % раствора лидокаина 5 мл в угол между основанием простаты и семенным пузырьком (вершина Эвереста) с обеих сторон (рис. 1). В целях профилактики постпункционных осложнений,

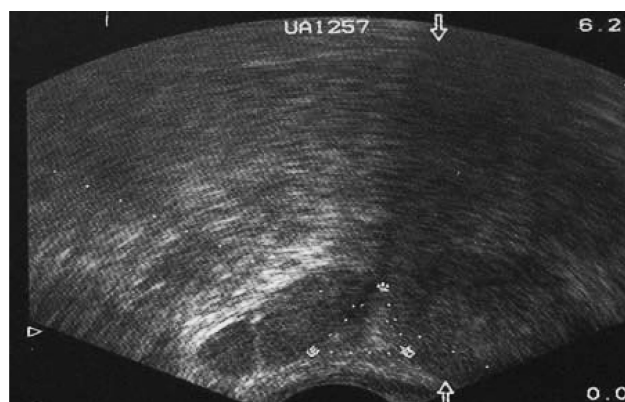


Рис. 1. Эхограмма предстательной железы: пунктирными линиями показан угол между основанием простаты и семенным пузырьком «вершина Эвереста»

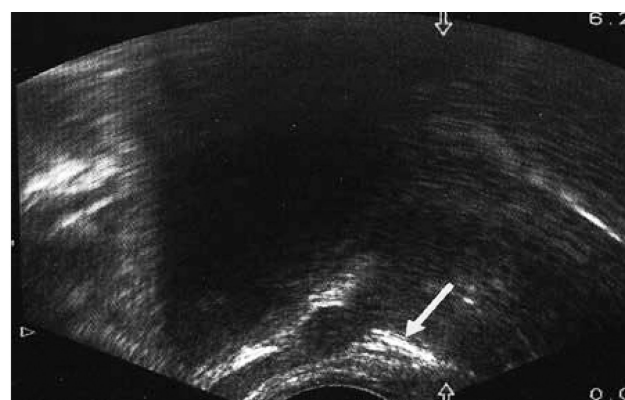


Рис. 2. Эхограмма предстательной железы: кончик биопсийной иглы в «вершине Эвереста» (сагитальная проекция)

совместно с анестетиком вводится антибактериальный препарат (80 мг гентамицина) (рационализаторское предложение № 4 от 10.11.2014 г. «Способ проведения инъекционной анестезии при мультифокальной трансректальной биопсии предстательной железы с использованием антибактериальных средств»).

При биопсии нами использовалась методика латерализации, т.е. забор столбика ткани простаты проводился по краю контура железы для захвата большего количества ткани периферической зоны, в которой преимущественно и выявляется рак [2, 3]. Среднее количество пункций составило 11,5±3,4.

Результаты и обсуждение

В 98,5 % случаев проведение ТМБПЖ с перипростатической инъекцией местного анестетика в сосудисто-нервный пучок с обеих сторон не сопровождалось болевым синдромом. Слабо выраженный болевой синдром, купировавшийся самостоятельно через 5–10 мин после процедуры, наблюдался у 3 (3,5 %) пациентов.

Осложнения в послеоперационном периоде отмечено у 30 пациентов, что составило 35,8 % (таблица 1).

Таблица 1. Осложнения ТМБПЖ

№ п/п	Наименование осложнений	Частота встречаемости, %
1.	Ректоррагия	11,7
2.	Гемоспермия	20,5
3.	Острая задержка мочи	1,2
4.	Острый простатит	2,4
5.	Всего	35,8

Как показано в таблице 1, 32,2 % осложнений, ректоррагия (11,7 %) и гематоспермия (20,5 %) возникли в ближайшем послеоперационном периоде (1–2 сутки) и были связаны с особенностью методики ТМБПЖ. По данным отечественной и зарубежной литературы данный вид осложнений достигает 74,4 % случаев [4–6]. Инфекционные осложнения и острая задержка мочи встречается в мировой практике от 2 % до 6,6 % случаев [4]. Следует отметить при проведении ТМБПЖ с применением гентамицина острая задержка мочи отмечалась у 1 (1,2 %) пациента, клиническая картина острого простатита развилась у 2 (2,3 %) пациентов, других осложнений не отмечено.

По результатам гистологического исследования биоптатов предстательной железы диагноз РПЖ установлен в 58,8 % случаев. Доля первично выявленного злокачественного новообразования составила 64,9 % (у 50 из 77 пациентов), при повторном исследовании 31,9 % (3 из 8 пациентов).

Таким образом, биплановая ультразвуковая навигация при выполнении ТМБПЖ повышает безопасность проведения манипуляции и дает высокий процент выявления РПЖ. Перипростатическая инъекция местного анестетика (1 % лидокаина – 10 мл) является эффективным методом анестезии при проведении ТМБПЖ и хорошо переносится пациентами. Совместное с анестетиком перипростатическое введение антибактериального препарата сопровождается низкой частотой инфекционных осложнений.

Литература

1. Карман, А. В. Анализ эффективности различных схем систематической трансректальной биопсии предстательной железы под ультразвуковым контролем в диагностике рака предстательной железы // Карман А. В. / РНПЦ «Онкологии и медицинской радиологии им. Н. Н. Александрова», г. Минск, Беларусь, 2012. – 16 с.
2. Карман, А. В. Диагностика рака предстательной железы у пациентов с негативными результатами первичной мультифокальной биопсии // Карман А. В. В. С. Дудурев, Е. А. Леусик / РНПЦ «Онкологии и медицинской радиологии им. Н. Н. Александрова», г. Минск, Беларусь, 2013. – 19 с.
3. Пушкарь, Д. Ю. Простат-специфический антиген и биопсия предстательной железы. – М.: «МЕДпресс-информ», 2003. – 159 с.
4. Шатылко Т. В. Осложнения трансректальной биопсии предстательной железы // Т. В. Шатылко, В. М. Попков, А. Ю. Королёв, Р. Н. Фомкин, С. А. Твердохлеб / V Российский Конгресс по Эндоурологии и Новым Технологиям. Кафедра урологии СГМУ им. В. И. Разумовского, Ростов-на-Дону 8–10 сентября 2016 г. – 503 с.
5. Autorino R., De Sio M., Di Lorenzo G., Damiano R., Perdoni S., Cindolo L., D'Armiento M. How to decrease pain during transrectal ultrasound guided prostate biopsy: a look at the literature // J. Urol. – 2005. – Vol. 174. – P. 2091–2097.
6. Shinghal R., Terris M. K. Limitations of transperineal ultrasound-guided prostate biopsies // Urology. – 1999. – Vol. 54. – P. 706–8.

Поступила 22.11.2018 г.