

**ВОЗМОЖНОСТИ СОНОГРАФИИ В ОЦЕНКЕ
ВЫРАЖЕННОСТИ ДИСТРОФИЧЕСКИХ ИЗМЕНЕНИЙ
ПОДВЗДОШНО-ПОЯСНИЧНОЙ СВЯЗКИ: СОНОГРАФИЧЕСКИЕ
И ГИСТОЛОГИЧЕСКИЕ СОПОСТАВЛЕНИЯ (IN VITRO)**

УО «Гомельский государственный медицинский университет»¹,
УЗ «Гомельский областной клинический онкологический диспансер»²,
ГУО «Белорусская медицинская академия последипломного образования», Минск³

Определение возможностей сонографии при оценке выраженности дистрофических изменений подвздошно-поясничной связки – цель исследования.

Подвздошно-поясничные связки от 59 трупов (в возрасте от 25 до 83 лет): 39 мужчин (средний возраст 61,8 ± 9,3 лет) и 20 женщин (средний возраст 60,8 ± 11,4 лет) – материал исследования.

Выделены критерии, позволяющие оценивать умеренные и выраженные дистрофические изменения.

Сделан вывод о возможности не только констатации факта повреждения подвздошно-поясничной связки, но и более детальной оценки выраженности выявляемых при сонографии изменений.

Ключевые слова: сонография, подвздошно-поясничная связка.

A. V. Yurkovskiy, S. L. Achinovich, A. I. Kushnerov

**THE POSSIBILITIES OF ULTRASOUND IMAGING AT AN ESTIMATION
OF EXPRESSIVENESS DYSTROPHIC CHANGES OF ILIOLUMBAR LIGAMENT:
HISTOLOGIC AND SONOGRAPHIC COMPARISON (IN VITRO)**

The possibilities of ultrasound imaging at an estimation of expressiveness of iliolumbar ligament are defined.

Iliolumbar ligament from 59 corpses (at the age from 25 till 83 years): 39 men (middle age 61,8 ± 9,3 years) and 20 women (middle age 60,8 ± 11,3 years).

The criteria allowing to estimate the insignificant, moderate and expressed dystrophic changes are allocated.

The conclusion on possibility ascertaining of the fact of iliolumbar ligament damage, and more detailed estimation of expressiveness revealed at ultrasound imaging changes is drawn.

Key words: ultrasound imaging, iliolumbar ligament.

Под синдромом боли в нижней части спины (СБНС) понимают боль, локализирующуюся между нижней границей XII пары ребер и ягодичными складками [1]. Возникновение СБНС связывают с функциональными и дистрофическими изменениями опорно-двигательного аппарата [2–3]. Структурами, потенциально способными (в случае их повреждения) инициировать СБНС, являются связки пояснично-крестцового отдела позвоночника и, в частности, подвздошно-поясничные связки (ППС) [2–5].

Риск повреждения указанных связок, как полагают, зависит от наличия или, точнее, от выраженности имеющихся в них на момент перегрузки дистрофических изменений [6]. Однако проблема в том, что лучевые критерии, которые позволили бы оценить риск повреждения ППС, отсутствуют [7]. Отсюда возникает необходимость в их разработке – например, путём сопоставления сонографических и морфологических данных.

Цель исследования: определить возможности сонографии в оценке выраженности дистрофических изменений ППС.

Материал и методы

Для достижения поставленной цели было произведено сопоставление данных сонографии с результатами морфологических исследований *in vitro*. Для этого на первом этапе была выполнена аутопсия ППС от 59 трупов (в возрасте от 25 до 83 лет): 39 мужчин (средний возраст $61,8 \pm 9,3$ лет) и 20 женщин (средний возраст $60,8 \pm 11,4$ лет).

На втором этапе проводилась сонография образцов ППС на ультразвуковом сканере *Toshiba Aplio XG* с использованием датчиков с диапазоном частот 16–18 МГц. Оценка эхо-паттерна проводилась двумя специалистами по единой схеме.

На заключительном этапе производилось приготовление гистологических препаратов (материал брался из средней трети связки): осуществлялась стандартная процедура парафиновой проводки; срезы толщиной 5 мкм окрашивались гематоксилин-эозином. Кроме того, проводилась ШИК-реакция и окраска по Ван Гизону. Микроскопия гистологических препаратов проводилась в проходящем свете на большом увеличении ($\times 400$). Оценка патогистологических изменений проводилась в баллах по шкале *Bonar* по следующим критериям: оценка клеток фибробластического дифферона (0 баллов – удлиненная форма ядра без отчетливой визуализации цитоплазмы; 1 балл – форма ядра приобретает яйцевидную конфигурацию, но без отчетливой визуализации цитоплазмы; 2 балла – ядро округляется, немного увеличивается, визуализируется малое количество цитоплазмы; 3 балла – ядро округлое, большое, с обильной цитоплазмой и формирующимися углублениями); оценка межуточного вещества (0 баллов – отсутствие окрашивания межуточного вещества; 1 балл – окрашивающийся муцин между волокнами; 2 балла – окрашивающийся муцин между волокнами с нарушением дифференцировки коллагеновых волокон; 3 балла – муцин повсюду, с незаметным прокрашиванием волокон коллагена); оценка коллагеновых волокон (0 баллов – четкая дифференцировка волокон; 1 балл – разделение отдельных волокон с сохранением четкости границ; 2 балла – разделение волокон с утратой четкости границ, увеличение межуточного вещества; 3 балла – разделение волокон коллагена с полной потерей архитектуры связки); васкуляризация (0 баллов – кровеносные сосуды, расположенные между волокнами, не визуализируются; 1 балл – капилляры в количестве до одного

в 10 полях зрения; 2 балла – 1–2 капилляра в 10 полях зрения; 3 балла – более чем да в 10 полях зрения)[8].

Группировка материала по возрасту и индексу массы тела проводилась согласно рекомендациям ВОЗ [9].

Статистический анализ осуществлялся при помощи пакета прикладного программного обеспечения IBM SPSS Statistics version 20.

Результаты и обсуждение

Сонографические признаки дистрофических изменений ППС разной степени выраженности были выявлены во всех образцах. При этом статистически значимых различий между контралатеральными ППС выявлено не было (U-тест, $p = 0,84$). Наименьшая оценка итоговая оценка выраженности дистрофических изменений по шкале *Bonar* составила 5 баллов, наибольшая – 10 баллов.

Гистологической оценке в 5–6 баллов по шкале *Bonar* (26 препаратов, средний возраст субъектов, имевших такую итоговую оценку – $48,0 \pm 7,8$ лет) соответствовал следующий эхо-паттерн: сохранение фибриллярной текстуры, отсутствие гипозоногенных зон и кальцификатов в пределах связки. При этом гистологически выявлялось разделение отдельных волокон с сохранением целостности связки.

Гистологической оценке в 7–8 баллов по шкале *Bonar* (50 препаратов, средний возраст субъектов, имевших такую итоговую оценку – $59,7 \pm 6,3$ года) соответствовал следующий эхо-паттерн: отсутствие четкого отображения фибриллярной текстуры, неоднородность структуры с наличием гипозоногенных зон в пределах связки. Данному варианту соответствовали следующие гистологические данные: нарушение дифференцировки фибриллярных волокон, их разделение, округление ядер клеток фибробластического дифферона, наличие видимой цитоплазмы и наличие кровеносных сосудов между волокнами.

При гистологической оценке в 9–10 и более баллов по шкале *Bonar* (42 препарата, средний возраст субъектов, имевших такую итоговую оценку – $70,0 \pm 6,8$ лет) отмечалась «смазанность» фибриллярной текстуры связок, наличие гипозоногенных зон в пределах связки (сонографический эквивалент мукоидной дистрофии) и кальцификаты. В ряде случаев (как правило, у субъектов 6-ой декады жизни) отмечалось повышение эхогенности ППС – предположительно, вследствие жировой дистрофии. Данному варианту соответствовали следующие




Рис. 1. Гистологические и сонографические параллели при оценке 5 баллов по шкале *Bonar*: Микрофотография ППС при оценке по шкале *Bonar* 5 баллов, окраска гематоксилин-эозин (1А) и толуидиновым синим (1Б), ув. $\times 400$: есть немного увеличенные, округляющиеся ядра, определяется малое количество цитоплазмы, разделение отдельных волокон с сохранением четкости границ. В. – Сонограмма: дифференцировка фибриллярных волокон не нарушена

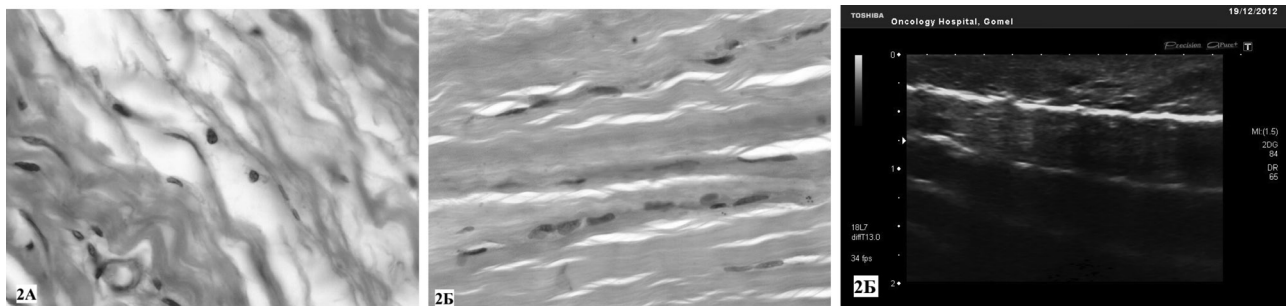


Рис. 2. Гистологические и сонографические параллели при оценке 7 баллов по шкале Bonar: Микрофотографии ППС при оценке по шкале Bonar в 7 баллов, окраска гематоксилин-эозин (1А) и толуидиновым синим (1Б), ув.×400: разделение фибриллярных волокон, округление ядер клеток фибробластического дифферона. В. – Сонограмма: утрата четкости фибриллярной текстуры связки, появление в части случаев единичных гипозоногенных зон в пределах связки

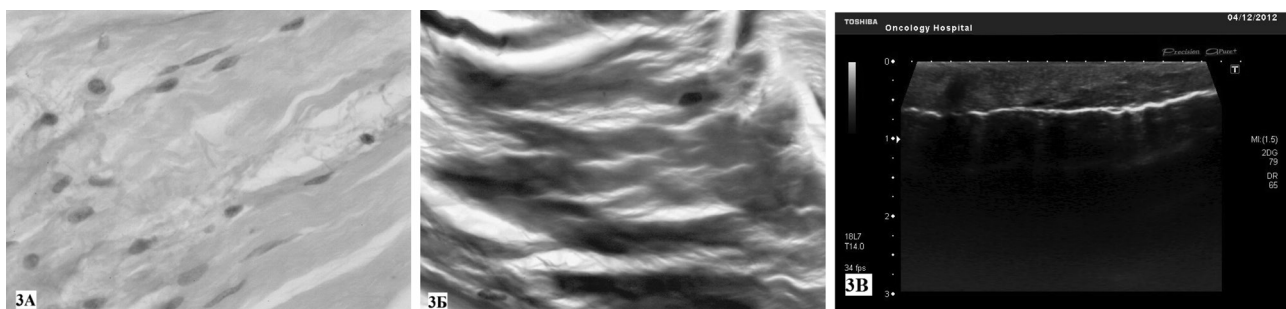


Рис. 3. Гистологические и сонографические параллели при оценке в 9–10 баллов по шкале Bonar: Микрофотографии ППС при оценке в 9–10 баллов по шкале Bonar, окраска гематоксилин-эозин (1А) и толуидиновым синим (1Б), ув.×400: исчезновение дифференцировки фибриллярных волокон, уменьшение количества фибробластов, округление их ядер, окрашивающийся муцин между волокнами. В. – Сонограмма: уменьшение четкости отображения фибриллярной текстуры, наличие гипозоногенных зон

щие гистологические данные: исчезновение дифференцировки фибриллярных волокон, уменьшение количества клеток фибробластического дифферона, округление их ядер и наличие обильной цитоплазмы; кроме того, наличие видимых кровеносных сосудов между волокнами (более 2 в 10 полях зрения).

Учитывая то, что возрастной фактор может оказывать существенное влияние на характер эхо-паттерна ППС, была проведена оценка степени взаимосвязи этого фактора со шкалой Bonar (средние значения оценок по шкале Bonar в различные возрастные периоды представлены в табл. 1).

Таблица 1. Средние значения оценок, характеризующих выраженность дистрофических изменений ППС в различные возрастные периоды (без учета гендерной принадлежности материала)

Возрастные периоды	25–35 лет	36–45 лет	46–60 лет	60–74 лет	75–89 лет	≥90 лет
Средние значения оценок по шкале Bonar (баллы)	5,0 ± 0,0	5,5 ± 0,75	6,7 ± 0,4	8,2 ± 1,0	9,8 ± 0,4	–

Как следует из таблицы 2, темпы нарастания дистрофических изменений в ППС в возрастные периоды 35–45 и 46–60 лет были различны. Об этом можно судить по коэффициенту, характеризующему отношение средних значений итоговой оценки по шкале Bonar в различные возрастные периоды. Указанный коэффициент во все возрастные периоды, начиная с 35 лет, был примерно одинаков и соответствовал величине 1,2. Отсюда следует, что выраженность дистрофических

изменений ППС нарастала в течение каждого возрастного периода примерно на 20%. При этом было отмечено исключение – возрастной период 25–35 лет: выраженность дистрофических изменений в течении этого периода увеличилась примерно на 10%, то есть соотношение средних оценок по шкале Bonar в возрастные периоды 35–45/25–35 лет оказалось на уровне 1,1. С приведенными выше данными согласуются и результаты корреляционного анализа (табл. 2).

Таблица 2. Показатели корреляции между критериями шкалы Bonar и возрастом (Spearman Rank Order Correlations, p < 0,001)

Критерии шкалы Bonar									
фибробластический дифферон		межуточное вещество		коллагеновые волокна		васкуляризация		по сумме баллов	
м	ж	м	ж	м	ж	м	ж	м	ж
R = 0,75	R = 0,78	R = 0,77	R = 0,76	R = 0,74	R = 0,81	R = 0,8	R = 0,82	R = 0,7	R = 0,92

Судя по данным, приведенным в таблице 3, между мужчинами и женщинами имеются различия только по критерию «коллагеновые волокна», точнее, по степени нарушения дифференцировки коллагеновых волокон. Не исключено, что эти различия, также, например, как и в сухожилии надколенника локализаций, обусловлены феноменом нарастания количества поперечных

связей между фибриллами коллагена (с возрастом) у мужчин [10].

Исходя из предположения, что избыточный вес также как и возраст может оказывать влияние на состояние ППС, было проведено сопоставление средних значений шкалы *Bonar* у мужчин и женщин с определенными диапазонами значений индекса массы тела (табл. 3).

Таблица 3. Выраженность дистрофических изменений ППС в зависимости от индекса массы тела

Индекс массы тела	< 18,5		18,5–24,9		25,0–29,9		30,0–34,9		35,0–40,0	
	м	ж	м	ж	м	ж	м	ж	м	ж
Средние значения оценок по шкале <i>Bonar</i>	7,8 ± 1,2	5,0 ± 0,0	7,6 ± 1,1	7,8 ± 1,8	7,8 ± 1,3	8,3 ± 1,0	8,5 ± 1,5	7,3 ± 0,9	9,0 ± 0,0	10,0 ± 0,0

Исходя из таблицы 3, в диапазонах значений индекса массы тела от 18,5 до 30 (в 66% исследованных связок) и от 35,0 до 40,0 (8% исследованных связок), у женщин чаще наблюдались более высокие итоговые оценки по шкале *Bonar*. Исключением был только материал, взятый у субъектов женского пола, имевших индекс массы тела от 30 до 34,9 (12% от всего количества исследованных связок). Такой нелогичный результат в диапазоне значений 30,0–34,9, скорее всего, является особенностью данной выборки. Однако подтвердить либо же опровергнуть данное предположение возможно лишь на большем количестве материала.

Что касается материала, взятого у субъектов с индексом массы тела в диапазонах 18,5–30,0 и 35,0–40,0, то полученные при гистологическом исследовании данные свидетельствуют о несколько большей выраженности дистрофических изменений у женщин. Впрочем, указанные различия не являются статистически значимыми (U-тест, $p = 0,4$).

Корреляционный анализ не выявил статистически значимой взаимосвязи между выраженностью дистрофических изменений ППС и величиной индекса массы тела в диапазоне значений этого показателя от 18,5 до 30,0. Однако в диапазоне значений индекса массы тела 30,0 и выше отмечалось наличие умеренной корреляции ($R = 0,51$; $p = 0,05$).

Обращает на себя внимание также то, что большая часть связок, изъятых у субъектов с индексом массы тела менее 18,5 (в 12 из 14 случаев), имели умеренно выраженные или даже выраженные (у 4 из 6 субъектов) дистрофические изменения. При сравнении значений шкалы *Bonar* этой группы с «долженствующими» (расчетными) значениями [11] было выявлено, что в возрастной период 25–45 лет итоговая оценка по указанной шкале у субъектов с индексом массы тела менее 18,5 во всех случаях была как минимум на 1 балл выше «долженствующих» значений в сопоставимых возрастных периодах.

Выводы

1. Спектр сонографических изменений ППС находится в зависимости от выраженности дистрофических изменений:

– четкое отображение фибриллярной текстуры и отсутствие гипозоногенных зон в пределах связки соответствуют незначительным по выраженности дистрофическим изменениям (5–6 баллов по шкале *Bonar*);

– четкое отображение фибриллярной текстуры и наличие мелких гипозоногенных зон в пределах связки могут соответствовать умеренным дистрофическим изменениям (7–8 баллов по шкале *Bonar*);

– нечеткость фибриллярной текстуры, множественные гипозоногенные участки и кальцинаты в пределах связки могут соответствовать выраженным дистрофическим изменениям (9 и более баллов по шкале *Bonar*).

2. В комплексе причин, приводящих к дистрофическим изменениям ППС, возрастной фактор является определяющим.

3. Статистически значимая связь между индексом массы тела и величиной показателей, характеризующих выраженность дистрофических ППС у субъектов, отмечена лишь у субъектов с индексом массы тела свыше 30,0.

4. Индекс массы тела менее 18,5 следует считать фактором диагностического внимания, предполагающим высокую вероятность наличия в ППС умеренно-выраженных или выраженных дистрофических изменений.

Литература

1. A consensus approach toward the standardization of back pain definitions for use in prevalence studies / С. Е. Dionne [et al.] // *Spine*. – 2008. – Vol. 33, № 1. – P. 95–103.
2. Жарков, П. Л. Остеохондроз и другие дистрофические изменения опорно-двигательной системы у взрослых и детей / П. Л. Жарков. – М.: Видар-М, 2009. – С. 290–300, 310–317.
3. Миронов, С. П. Пояснично-крестцовый болевой синдром у спортсменов и артистов балета (диагностический алгоритм) / С. П. Миронов, Г. М. Бурмакова // *Вестник РАМН*. – 2008. – № 8. – P. 8–12.
4. Kiter, E. Immunohistochemical demonstration of nerve endings in iliolumbar ligament / E. Kiter [et al.] // *Spine*. – 2010. – Vol. 35, № 4. – P. 101–104.
5. Ammer, K. Schmerzhaftes iliolumbalband: physiologische Grundlagen painful iliolumbar ligament: physiological foundations / K. Ammer // *Manuelle Medizin*. – 2010. – Vol. 48, № 2. – P. 141–144.
6. Юрковский, А. М. Есть ли патологический континуум при повреждениях подвздошно-поясничной связки? / А. М. Юрковский // *Проблемы здоровья и экологии*. – 2012. – № 4. – P. 27–32.
7. Юрковский, А. М. Экспертиза подвздошно-поясничной связки при синдроме боли в нижней части спины / А. М. Юрковский // *Проблемы здоровья и экологии*. – 2011. – № 3. – С. 106–110.
8. Maffulli, N. Movin and Bonar scores assess the same characteristics of tendon histology / N. Maffulli [et al.] // *Clin. Orthop. Relat. Res.* – 2008. – Vol. 466. – P. 1605–1611.
9. World Health Organization. Physical status: The use and interpretation of anthropometry. Report of a WHO expert committee. (WHO technical report series no. 854). – Geneva: WHO, 1995; 329–330.
10. Mechanical properties and collagen cross-linking of the patellar tendon in old and young men / С. Couppé [et al.] // *J. Appl. Physiol.* – 2009. – Vol. 107. – P. 880–886.
11. Юрковский, А. М. Сонографическая и гистологическая оценка дистрофических изменений подвздошно-поясничных связок (in vitro): возрастные особенности и воспроизводимость методик / А. М. Юрковский, О. И. Анисеев, С. Л. Ачинович // *Проблемы здоровья и экологии*. – 2013. – № 3. – С. 144–148.

Поступила 12.06.2014 г.